

放射線・化学療法・温熱療法で寛解が得られた頭頸部原発平滑筋肉腫の 1 例

田村 博文, 平塚 純一, 亀井 健, 今井 茂樹, 今城 吉成

頭頸部原発の稀な平滑筋肉腫を経験したので, 文献的考察を交えて報告する.

症例は 51 歳女性で, 右頸部及び上腕部の疼痛を主訴に来院した. 諸検査の結果, 右上頸部から頭蓋底に及ぶ腫瘍が発見され, 病理学的に平滑筋肉腫と診断された.

当初は外科的治療が検討されたが, MRI 検査で脊柱管内への広範な浸潤が指摘されたため手術不能と診断され, 放射線治療を軸とする複合療法(放治, 動注, 温熱療法)で治療された.

治療の結果, 腫瘍は当初の腫瘍容積の 45% にまで縮小し, 腫瘍の縮小に伴い疼痛を初めとする症状の緩解が得られた. 現在治療後 2 年 7 カ月が経過しているが, 腫瘍は治療終了時の大きさにとどまり, 形態や画像診断上の特徴にも変化なく, 遠隔転移も見られない.

患者は QOL 上も問題なく主婦として支障なく日常生活を営んでいる.

(平成 9 年 6 月 9 日受理)

A Case Report of Leiomyosarcoma of the Neck : Diagnosis and Treatment

Hirofumi TAMURA, Junichi HIRATSUKA, Tsuyoshi KAMEI, Shigeki IMAI and Yoshinari IMAJO

This is a report of the treatment of a rare case of leiomyosarcoma which developed in the right neck of a 51-year-old woman who visited our hospital complaining of pains in her right neck and upper right arm. After various medical examinations, a diagnosis of leiomyosarcoma originating in her right neck and at the base of the skull was made.

Initially an operation was planned, but an invasion into the spinal canal was discovered. Therefore, radiotherapy combined with chemotherapy and hyperthermia was employed.

As a result, the size of the tumor decreased to 45% of its initial volume and at the same time the symptoms disappeared completely. It has now been two years and seven months since the treatment. The patient is alive and well with no change in the size or nature of the tumor as it appeared at the end of the treatment. (Accepted on June 9, 1997) *Kawasaki Igakkaishi* 23(2) : 113-119, 1997

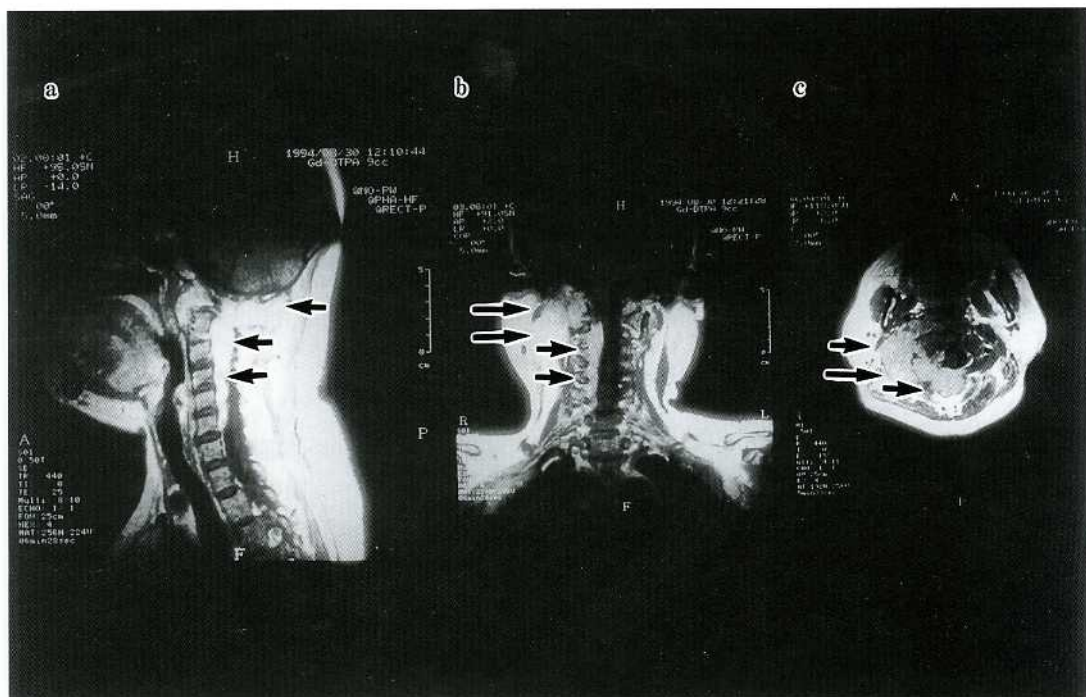


Fig. 2. MRI

- a : Sagittal MRI demonstrating tumor invasion to spinal cord.
- b : Coronal MRI demonstrating tumor infiltrating spinal canal.
- c : Axial MRI demonstrating extension of tumor to spinal canal.

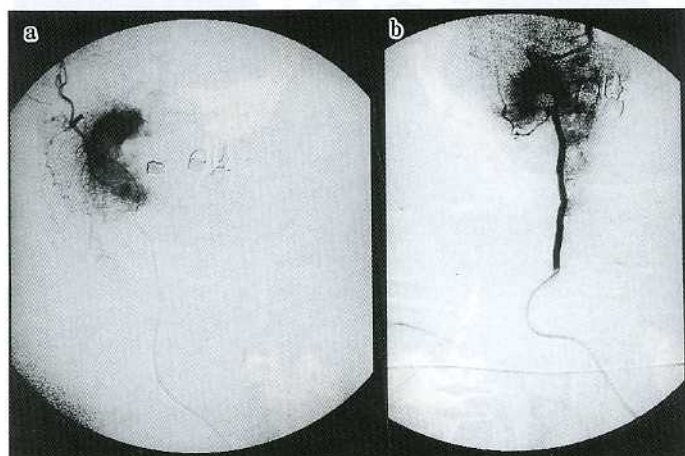


Fig. 3. Angiography showing tumor stain.

- a : lateral view
- b : front view

入院後経過

平成6年8月、放射線科に入院し、9月1

日、血管造影でMain feederを確認の後、右後頭動脈、右椎骨動脈よりCDDP (cisplatin) 50 mg, ADM (adriamycin) 30 mgを投与した。また動注当日より放射線治療を開始し、脊柱管内に浸潤した腫瘍を含めた右後頸部に初回3 Gy以後、2 Gy/dayで14日間、総線量31 Gyを照射した。本人の事情により一時治療を中断したが、11月21日再度入院となり、同部位に対して30 Gy/15 fractionを照射した。又今回も動注の併用を試みたが、shock状態が現われた為、

動注化学療法を断念し、CBDCA (カルボプラチン) 少量連日投与計10回 (40 mg×10, total 400 mg) を行った。さらに12.56 MHz誘電加熱装置を用いた温熱療法を、計4回照射と併用した。

治療効果の評価のため行ったMRI検査では、ともに治療中、治療直後 (Fig. 5a, b, c) 頭蓋底、脊柱管 (spinal canal) 内に存在する tumor

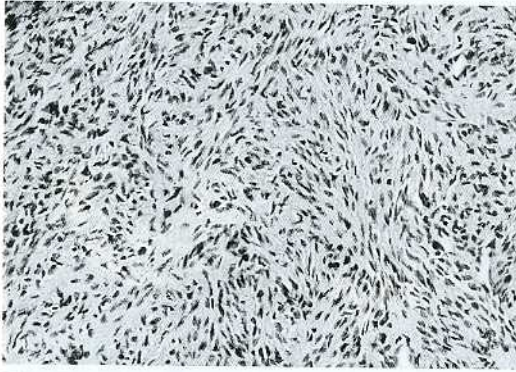


Fig. 4. Pathologic finding
The tumor cells proliferate with bundle-like pattern.
(Hematoxylin-eosin stain; original magnification $\times 100$)

にほとんど変化を認めなかった。しかし治療後6カ月のMRI (Fig. 5d) では明らかに腫瘍の縮小が認められた。治療後1年5カ月後のMRI (Fig. 6a, b, c) でも腫瘍の進展, 増悪は認めない。臨床症状もそれに伴って変化し治療中、治療直後はあまり変化がなかった右頸部痛や右上腕痛, しびれ等の症状はMRIで腫瘍の縮小がみられるに伴って改善した。

考 察

平滑筋肉腫は平滑筋細胞より発生する悪性腫瘍で、主に子宮や胃腸の平滑筋より発生し、頭頸部領域における発生は稀である。発生由来として①血管中膜細胞②間葉系未分化細胞③腺組織筋上皮細胞等が考えられている^{3)~5)}が、今回の症例では部位的に平滑筋は存在しないので、血

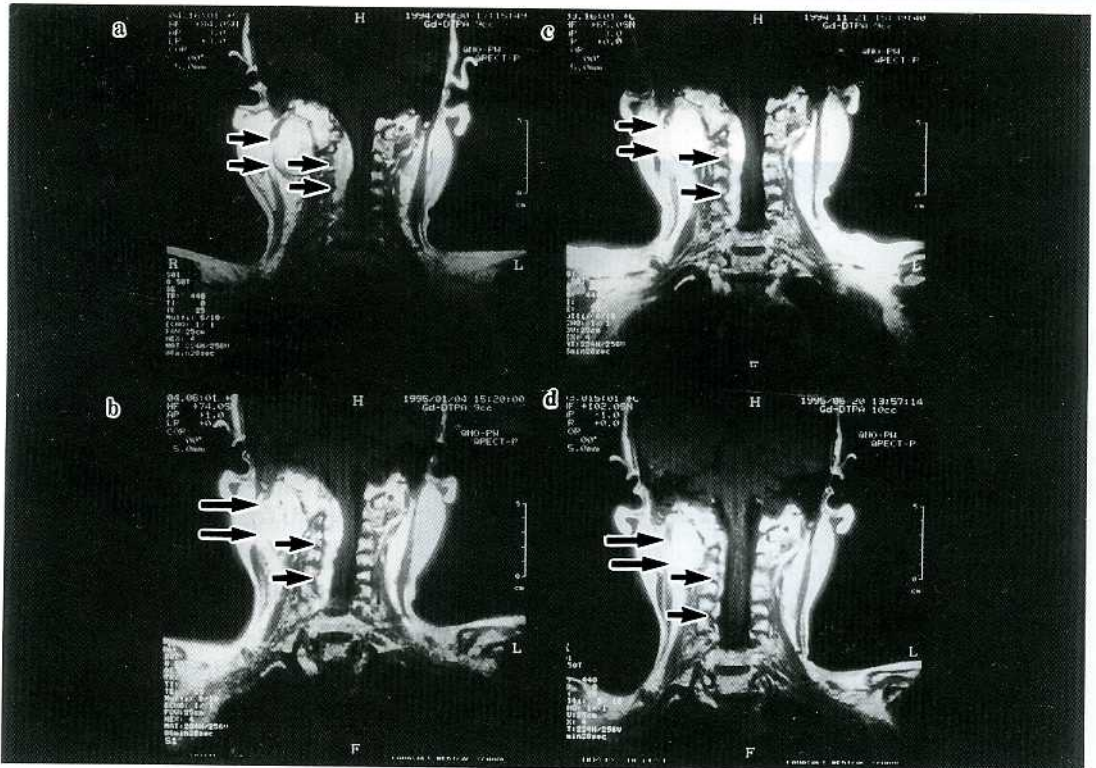


Fig. 5. Follow up MRI
coronal view a, b : in the midst of treatment
c : immediately after treatment
d : 6 months after treatment

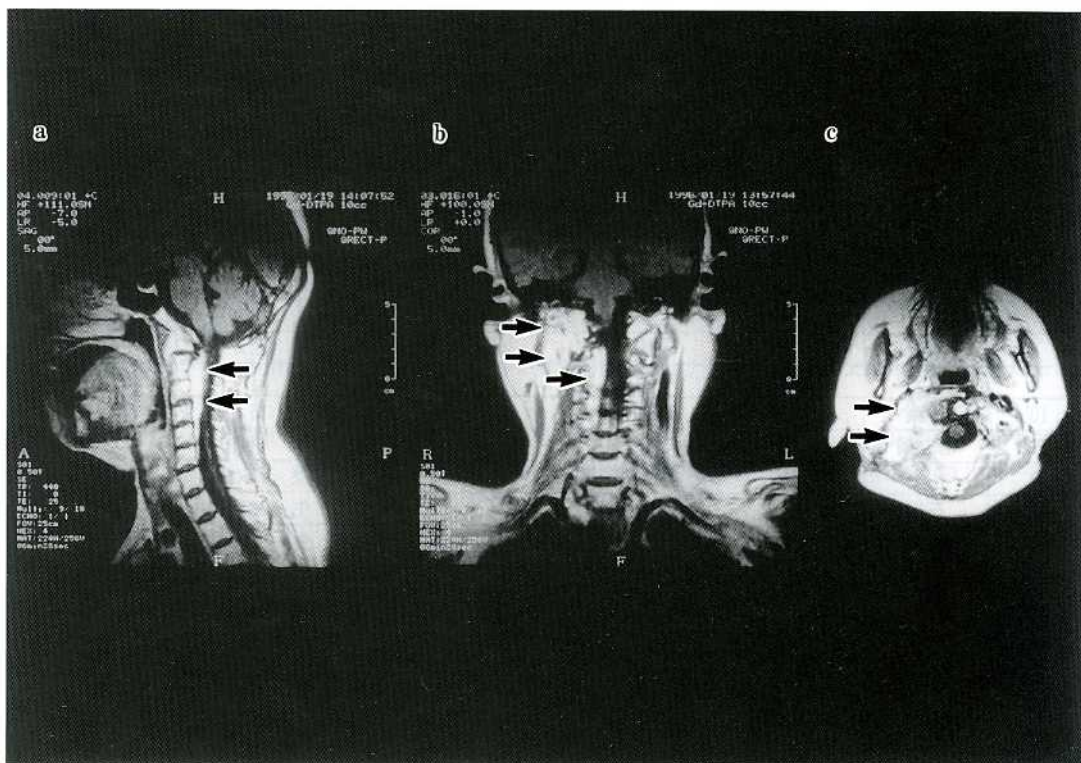

Fig. 6. Follow up MRI
 a : sagittal view b : coronal view c : axial view
 17 months after treatment

管壁、①血管中膜細胞より発生した可能性が推測された。

また治療後の再発や転移の多い腫瘍であるとされている。転移は血行性で肺、肝に多い。しかしリンパ節への転移も多いとする報告と少ないとする報告の両方があり、定説はない^{6)~8)}。一般的に予後は不良で我々が調べた13例^{1)~3),6)~15)}の半数近くの症例が転移巣により死亡している。

平滑筋肉腫に対する治療は手術が第一選択であるが、本症例では初診時すでに右頸部より脊柱管内に広がる巨大な腫瘍であったため、手術適応はなしと判断され、放射線療法、化学療法さらに温熱療法が選択された。平滑筋肉腫に対して放射線治療が有効であったとする報告もある^{9),10),16)}が、一般的には radioresistant な腫瘍と考えられている。しかし我々の経験した症例のように良い結果が得られることもあり、切除不能な症例では試みてよい治療法といえる。

また化学療法に対しても他の軟部肉腫、脂肪肉腫、悪性神経鞘腫と同じように感受性が低いとされている¹⁷⁾。化学療法は手術の補助療法としても十分なものではないと考えられているが、本症例では放射線治療の効果増強をねらってシスプラチン(CDDP)を中心とした併用治療を行った。森川ら¹⁷⁾の報告では平滑筋肉腫は他の肉腫、すなわち横紋筋肉腫や脂肪肉腫、線維肉腫と比較しても更に化学療法に感受性が低いとされている。今回行ったアドリマイシンとシスプラチンの組み合わせにしても、Klippstein¹⁸⁾らの報告では肉腫の中では脂肪肉腫が一番反応が良く、平滑筋肉腫は反応性が悪く、予後が悪いとされている。田矢ら¹⁹⁾も cisplatin は使用したが、反応が悪いと述べている。

平滑筋肉腫の診断は難しく、病理組織学的診断において、HE染色(Hematoxylin-eosin染色)では、線維腺腫、血管線維腫、線維肉腫、

Table 1. Cases of leiomyosarcoma in the head and neck region

No	報告者	報告年度	部位	治療内容			予 後	再発又は転移
				手術	化学療法	放射線		
1	荻場	1960	鼻腔	+	-	+	死 12ヵ月	(+) 全身
2	河辺	1966	喉頭	-	+	+	死 7ヵ月	(+) 脳
3	野村	1968	頸部	+	-	+	生 24ヵ月	-
4	渡邊	1973	下咽頭	+	+	+	死 7ヵ月	(+) 脳
5	松村	1978	副鼻腔	+	+	-	死 17ヵ月	(+) 肺
6	鈴木	1979	上顎	+	-	+	死 24ヵ月	+
7	家根	1987	上顎	+	+	+	生 18ヵ月	-
8	岩奇	1988	頸部	+	+	+	生 12ヵ月	(+) 肺
9	田矢	1988	咽頭	-	+	+	死 11ヵ月	(+) 頸部
10	伊藤	1988	鼻腔	+	+	+	生 15ヵ月	-
11	塔之岡	1990	頬部	+	-	-	生 5ヵ月	-
12	相原	1991	下咽頭	+	-	+	生 35ヵ月	-
13	石川	1993	耳前部	+	-	-	生 22ヵ月	-
14	本例	1997	頸部	-	+	+	生 31ヵ月	-

横紋筋肉腫，滑膜肉腫，脂肪肉腫，悪性線維性組織球腫，悪性神経鞘腫等の神経原性腫瘍との鑑別困難なことが多く，電顕レベルの診断や免疫組織学的な検索（平滑筋細胞マーカー； α -smooth muscle actin, desmin, bimentin および上皮性マーカー；AE 1/AE 3, AM 5.2, EMA, S-100蛋白, NSE, myoglobin, 第VIII因子）が必要とされ本症例でも診断のためこれらの特殊検査が行われた。

Table 1 は頭頸部に発生した平滑筋肉腫の報告例を示したもので我々の症例以外では13例中11例が手術を主たる治療法としている。これはほとんどの症例で手術を行った後に残存あるいは再発した腫瘍に対して化学療法や放射線療法，温熱療法を行っており，姑息的な治療として行

なわれている。今回の症例では放射線治療を中心とした3つの治療法を組み合わせること（集学的治療）によって相乗効果を生み，治療効果を示した可能性があり，局所の腫瘍をコントロールできることが証明された。

結 語

右後頸部に発生した平滑筋肉腫の1例を報告した。初診時すでに腫瘍はすでに巨大で外科的摘出はなしえなかった。放射線治療，化学療法，温熱療法を行い，腫瘍は縮小し，また頸部痛や上腕痛などの症状も改善した。現在初回治療後2年7ヵ月経過し，再増悪や遠隔転移なく生存中である。

文 献

- 1) 野村 和, 宮城 平, 川野 璋, 三橋重信: 頸部に発生した平滑筋肉腫の一症例. 耳鼻と臨床 14: 275-278, 1968
- 2) 岩奇容子, 河野 敦, 前田卓郎, 高橋恵理子, 鈴木恵子, 重田帝子, 西 純一, 木村恒人, 浜野恭一: 頸部平滑筋肉腫の1例. 画像診断 8: 598-602, 1988
- 3) 塔之岡彰子, 立本圭吾, 只木信尚, 豊田健司, 久 育男, 日向 誠: 頬部平滑筋肉腫の1例. 耳鼻頭頸 62: 493-497, 1990
- 4) Mankodi RC, Shah SS, Kanvinde MS: Pharyngeal leiomyosarcoma. J Laryngol Otol 84: 327-335, 1970

- 5) Dropkin LR, Tang CK, William JR : Leiomyosarcoma of the nasal cavity and paranasal sinuses. *Ann Otol Rhinol Laryngol* 85 : 399—403, 1976
- 6) 荻場芳雄：鼻腔平滑筋肉腫 (leiomyosarkom) の1例. *耳鼻* 34 : 41—44, 1960
- 7) 河辺義孝, 近藤 隆：喉頭平滑筋肉腫—自験例の検討と文献的考察—. *耳鼻* 39 : 73—78, 1967
- 8) 相原康孝, 小林 謙, 佐久間文子, 石田祐子, 神尾友和, 羽田達正, 中溝宗永, 海老原善郎：下咽頭平滑筋肉腫の1例. *耳鼻* 37 : 1197—1200, 1991
- 9) 鈴木 湛, 酒井俊一, 村田雅美, 伊藤真人, 兵 行和, 星谷 勤：上顎部平滑筋肉腫の1例. *耳鼻臨床* 72 : 1493—1498, 1979
- 10) 田谷直三, 石田 稔, 野入輝久, 有賀秀治, 吉原 渡, 宇多弘次：咽頭に発生した平滑筋肉腫の1症例. *耳鼻頭頸* 60 : 505—509, 1988
- 11) 渡邊嘉彦：下咽頭平滑筋肉腫の1症例, ならびに頭頸部領域における平滑筋肉腫の文献的考察. *日耳鼻* 5 : 118—125, 1973
- 12) 松村祐次郎, 琴尾泰典, 堀江昭夫：副鼻腔平滑筋肉腫の1例. *癌の臨床* 24 : 1057—1062, 1978
- 13) 家根旦有, 兵 行和, 和久田幸之助, 松永 喬：上顎洞平滑筋肉腫の一症例. *耳鼻臨床* 80 : 235—241, 1987
- 14) 伊藤みどりこ, 伊藤 衛, 黒川道徳, 大屋耕子, 夜陣紘二, 原田康夫：鼻腔に発生した平滑筋肉腫の1例. *耳鼻臨床補* 27 : 83—88, 1988
- 15) 石川浩男, 佐久間仁, 大谷 巖：耳前部平滑筋肉腫の1例. *耳鼻臨床補* 68 : 114—117, 1993
- 16) 前坂明男：鼻腔血管平滑筋肉腫および鼻腔平滑筋肉腫の各1症例. *耳鼻* 12 : 42—47, 1966
- 17) 森川精二, 土屋弘行, 阿竹秀俊, 高木泰孝, 佐々木琢磨, 富田勝郎：抗癌剤感受性からみた軟部悪性腫瘍に対する化学療法の適応. *臨整外* 28 : 1237—1241, 1993
- 18) Klippstein TH, Mitrou PS, Kochendorfer KJ, Bergmann L : High-dose adriamycin (ADM) and cisplatinum (CDDP) in advanced soft-tissue sarcomas and invasive thymomas. *Cancer Chemother Pharmacol* 13 : 78—81, 1984