

下顎埋伏智歯抜歯により起こる下唇知覚障害防止への試み —CT 検査と歯冠切除術について—

畑 毅, 万代 とし子, 石田 光生, 出口 博代, 細田 超

川崎医科大学口腔外科学 〒701-0192 倉敷市松島577

抄録 パノラマ XP 撮影で下顎埋伏智歯と下顎管（以下は管）が近接した時は抜歯後に下唇知覚障害が起こることがある。下唇知覚障害の発生をより確実に予見するために術前 CT 検査を行い、またその発生を可及的に防止するために coronectomy（歯冠除去術）を導入し、それらの有用性について検討を行った。平成21年1月から平成22年12月の2年間に、下顎埋伏智歯の抜歯のために川崎医科大学附属病院歯科・口腔外科を受診した患者のうちで、パノラマ XP 撮影で下顎埋伏智歯と管が近接した12例、16歯について智歯と管との関係を精査するために CT 検査を行った。画像検査所見を踏まえて、処置内容ならびに起こりうる術後合併症を説明し処置法を決定した。パノラマ XP 所見と CT 検査所見を比較し、埋伏歯と下歯槽神経との関係を検討した。また診療録より処置内容、術後の異常経過の有無を調べた。1) パノラマ XP では管の陰影欠損が13歯、管の湾曲が2歯であった。2) CT 検査での管と歯根の関係は Type2（歯根の管内への突出）が13歯で、3歯は突出がなかった。3) 10歯（すべて Type2）は経過観察が選択され、3歯は歯冠を分割した通法の抜歯術、3歯（すべて Type2）は歯冠除去術を行った。4) 異常経過はなかった。パノラマ XP で下顎埋伏智歯歯根により管壁に陰影欠損もしくは湾曲が見られた時は、CT 検査で歯根の管内突出が確認された。このような場合は、通法の歯冠と歯根を同時に摘出する抜歯術により下唇知覚障害の可能性が高くなることが推測され、追加の CT 検査は患者の理解に役立った。下唇知覚障害の発生を防ぐことが可能な歯冠切除術は患者に納得の得られる有効な選択肢になると思われる。

(平成24年1月25日受理)

キーワード：歯冠切除術，下顎埋伏智歯，抜歯，下歯槽神経損傷，CT 検査

緒 言

下顎埋伏智歯抜歯術は口腔外科領域で最も頻繁に行われる手術の一つであるが、顎骨内に深く存在（埋伏）する時は下顎管（以下は管と略す）に近接するために、術後に下歯槽神経損傷により数%程度¹⁾の下唇の知覚障害が発生するといわれる。その障害を可及的に回避するために、パノラマ XP で埋伏歯の歯根が管に近接す

る時には術前 CT 検査¹⁾で埋伏智歯の歯根と管との関係を精査し、処置法としては pericoronal ostectomy²⁾、二段階抜歯法³⁾、coronectomy（歯冠除去術）⁴⁾が報告されている。特に欧米諸国では歯冠除去術が臨床応用されており、2004年には Renton ら⁵⁾がランダム化臨床試験を行い通常の抜歯術に比べて神経損傷防止に有用と報告している。いっぽう本邦では、Hatano らの

別刷請求先
畑 毅
〒701-0192 倉敷市松島577
川崎医科大学口腔外科学

電話：086 (462) 1111
ファックス：086 (462) 1199
Eメール：dentata@med.kawasaki-m.ac.jp

報告⁶⁾、後藤らの報告⁷⁾をみるにすぎず、ほとんど追試されていないのが現状である。

本研究はパノラマ XP 撮影で下顎埋伏智歯と管が近接し通常の抜歯術では術後に下唇知覚障害が起こる可能性がある症例に対して、下唇知覚障害の発生をより確実に予見するために術前 CT 検査を行い、またその発生を可及的に防止するために coronectomy (歯冠除去術) を導入し、それらの有用性について検討を行った。

対象と方法

平成21年1月から平成22年12月の2年間に、下顎埋伏智歯の抜歯のために川崎医科大学附属病院歯科・口腔外科を受診した患者のうちで、パノラマ XP 撮影で下顎埋伏智歯と下顎管（以下は管）が近接した12例（女性8例、男性4例；片側8例、両側4例；平均年齢30.3歳）、16歯（左側9、右側7）について智歯と管との関係を精査するために矢状断、冠状断、軸位断の三方向で CT 検査を行った。画像検査所見を踏まえて、(社)日本口腔外科学会ホームページの資料⁸⁾を基に作成した抜歯術の説明書で、処置

内容ならびに起こりうる術後合併症（下唇知覚障害、術後感染、ドライソケット、抜歯後出血）を口腔外科学会指導医の資格を有する同一術者が説明し、処置法（経過観察、歯冠切除術、通法の歯冠を分割した抜歯術）を選択した。診療録より患者が納得同意した処置法、術後の異常経過の有無を調べた。また得られた画像よりパノラマ XP 所見と CT 検査所見を比較し、智歯の埋伏状態、埋伏歯と管との接触関係を検討した。本研究は本学倫理委員会の承認（受付番号 937）を得て実施した。

結果

1) 埋伏状態 (図1)

Pell と Gregory 分類⁹⁾は、II B が 9 歯と最も多く、次に III B の順であった。

2) 埋伏歯と下歯槽管の近接所見 (図2, 3)

術中に下歯槽神経の露出もしくは、術後に下唇知覚障害を発症する可能性が高いといわれるパノラマ XP 所見^{1, 6)}を図2に示す。本研究では管の陰影欠損が13歯、管の湾曲が2歯に見られた。そのうち2歯では管の陰影欠損と湾曲

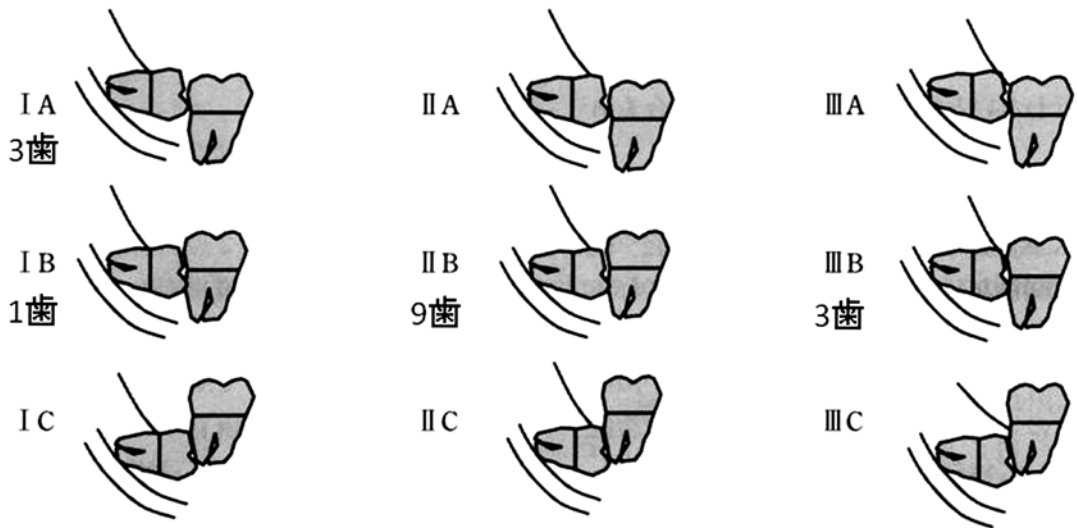


図1 Pell と Gregory 分類

水平的埋伏 (埋伏歯歯冠の露出面積) : クラス I (歯頸部以上が露出) ~ III (骨下埋伏)

垂直的埋伏 (埋伏歯の深さ) : クラス A (第二大臼歯の咬合面) ~ C (第二大臼歯の歯頸部より深部) 浅い I A から最も深く骨内に存在する III C の 9 型に分類。

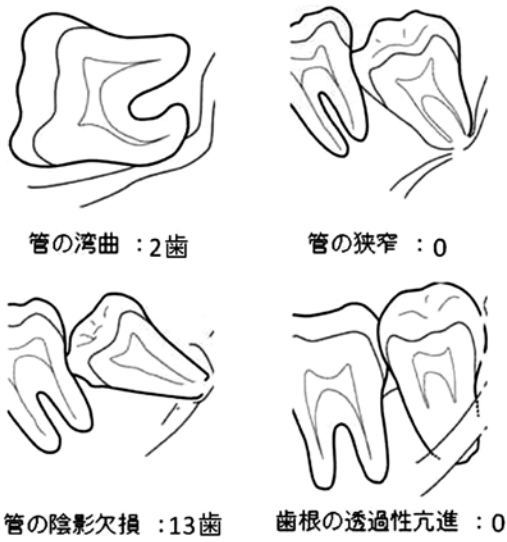

図2 パノラマ XP における埋伏歯と下顎管の近接所見

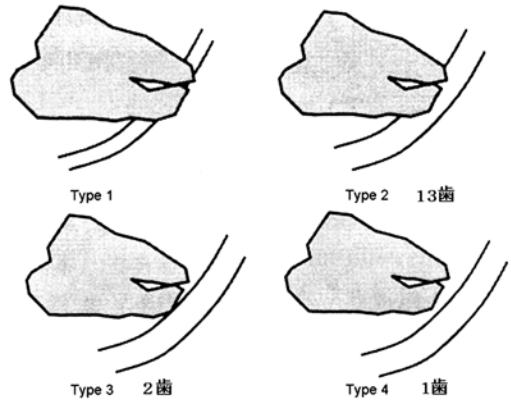


図3 CT 検査における埋伏歯と下顎管との近接所見

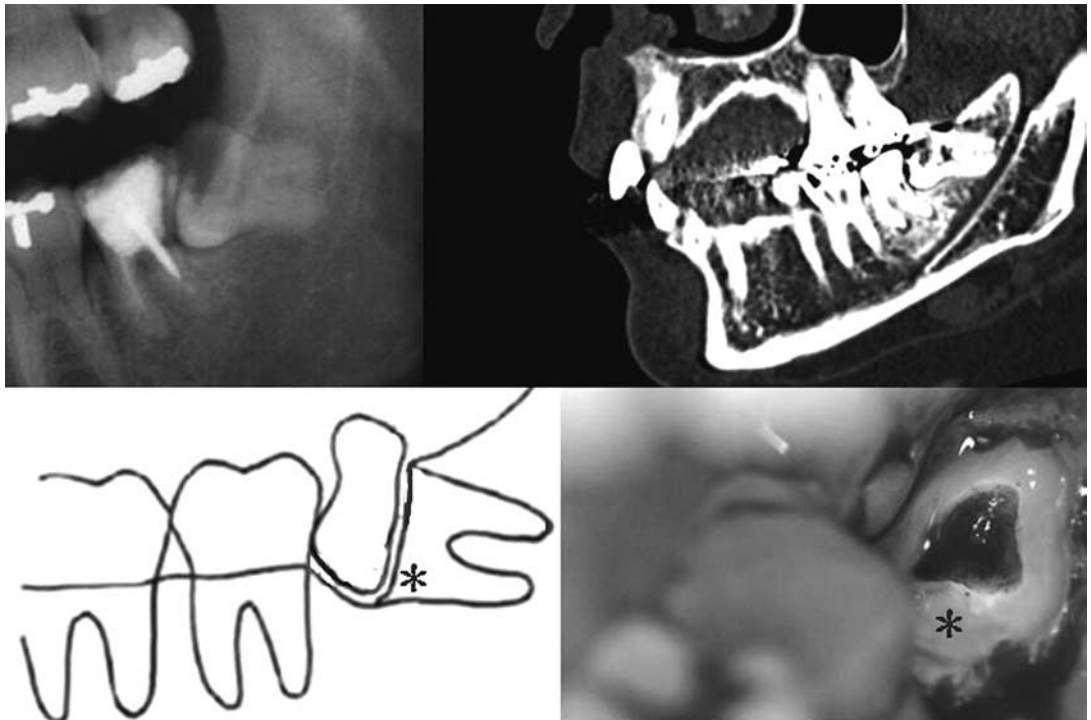


図4 歯冠切除術の症例提示 (* 歯冠切除後の歯根面)と術式
パノラマ XP (左上) で管の陰影欠損が見られた. CT 検査 (右上) でタイプ2であった.

【術式】

- ・ 局所麻酔. 歯肉骨膜弁の剥離. 歯冠周囲骨の除去. 歯冠部切断.
- ・ 歯冠部の切断ラインはエナメル・セメント境より根尖側に設定.
- ・ 切断面が歯槽骨縁より 3 mm 以上下方になるように調整.
- ・ 露髄面の処置は不要.
- ・ 創内を生理食塩水で洗浄後に一次閉鎖.

が同時にみられた。CT 検査所見における管と歯根の関係は、Type 2（歯根の管内への突出）が13歯で、3歯は突出がない Type 3 もしくは Type 4 であった（図 3）。パノラマ XP 所見と CT 検査所見の関係は、パノラマ XP 所見で、管の湾曲がみられた 2 歯はいずれも CT 所見では Type 2 で、管の陰影欠損がみられた 13 歯は Type 2 が 12 歯、1 歯は Type 4 であった。

3) 処置法の選択と術後経過

10 歯（すべて歯根の管内への突出のある Type 2）は経過観察を選択し、3 歯（歯根の管内への突出のない Type 3 もしくは Type 4）は歯冠を分割の後に歯冠と歯根をともに摘出する通法の抜歯術を選択し、3 歯（すべて Type 2）は歯冠切除術⁴⁻⁷⁾（図 4）を選択した。パノラマ XP でも術後経過を追った図 4 の症例は、術後 8 ヶ月で歯根が 1.4mm 程度上方（下顎管から離れる方向）へ移動していた。いずれも術後の異常経過はなく、経過良好であった。

考 察

抜歯に伴う下歯槽神経損傷の可能性があるパノラマ XP 所見としては、管の迂回（湾曲）、管の狭窄、歯槽硬線の消失（管の陰影欠損）、歯根近傍の透過像、歯根の狭窄、歯根の透過性亢進、歯根の湾曲が上げられるが⁷⁾、特に管の湾曲、管の陰影欠損、歯根の透過性亢進は下歯槽神経損傷との関連性が高くなるといわれる¹⁾。本研究では、パノラマ XP 所見で下顎埋伏智歯歯根により管壁に陰影欠損もしくは湾曲が見られた時は、CT 検査で歯根の管内突出が確認された。パノラマ XP 所見で管の陰影欠損があるにもかかわらず、1 歯では CT 所見で根の管内突出がみられなかった。その理由は、CT 検査は三方向から三次元的観察が可能であるので実際は歯根と管が放れていても、パノラマ XP では二次元的観察しか出来ないために管壁と歯根が重なった時は撮像条件により管壁が不明瞭になることがあるためと推測された。つまり CT 検査を追加することで、通法の歯冠と歯根を同時に摘出する埋伏智歯抜歯術による下唇知覚障

害の発生をより確実に予見可能であり、このことは患者のさらなる理解に寄与したと思われる。

また治療法の選択結果から、下顎埋伏智歯抜歯後に生じるかもしれない下唇の知覚障害は日常生活に大きな障害をきたさないが、患者にとっては可及的に避けたい術後合併症であることがわかった。その発生を防ぐことが可能である歯冠切除術は、患者に納得の得られる有効な選択肢になるとと思われる。

歯冠切除術の安全性についてはいくつかの論文がみられる。歯冠を切除することにより患歯の歯髄が露出するが、歯髄除去は不要であり¹⁰⁾、歯髄炎などにより痛みが持続することはない。それは手術時に歯冠切断面を歯槽骨縁より 3mm 程度下方に設定して適量の血餅を維持し、粘膜骨膜弁により確実に切断した歯髄と歯根面を被覆することにより⁶⁾、歯髄は生活し二次象牙質の形成や骨による被覆がみられるためといわれる⁷⁾。しかし、一部の症例では炎症により歯髄の失活がみられることもあり⁷⁾、症状経過を十分に追う必要はある。残存した歯根の移動についての十分な知見はないが、3 か月以上経過すれば下顎管からの歯根の離脱がみられるといわれ⁷⁾、仮に創部閉鎖不全やドライソケットに起因した残存歯根の歯髄炎により歯根摘出が必要になった時でも、下唇の知覚障害を後遺することなく処置が可能である。

引用文献

- 1) Blaser BF, August, MA, Donoff RB, Kaban LB, Dodson TB: Panoramic radiographic risk factors for inferior alveolar nerve injury after third molar extraction. *J Oral Maxillofac Surg* 61:417-421, 2003
- 2) Tolstunov L, Javid B, Keyes L, Nattestad A: Pericoronar osteotomy: an alternative surgical technique for management of mandibular third molars in close proximity to the inferior alveolar nerve. *J Oral Maxillofac Surg* 69: 1858-1866, 2011
- 3) Kubota Y, Oka S, Yahara Y, Shirasuna K: Two-stage Method for Extraction of a Horizontally Impacted Lower Third Molar. *Oral Science International* 5: 273-277, 2008

- 4) Pogrel MA, Lee JS, Muff DF: Coronectomy: a technique to protect the inferior alveolar nerve. *J Oral Maxillofac Surg* 62: 1447-1452, 2004
- 5) Renton T, Hankins M, Sproate C, McGurk M: A randomized controlled clinical trial to compare the incidence of injury to the inferior alveolar nerve as a result of coronectomy and removal of mandibular third molars. *Br J Oral Maxillofac Surg* 43: 7-12, 2005
- 6) Hatano Y, Kurita K, Kuroiwa Y, Yuasa H, Arijji E: Clinical evaluations of coronectomy (intentional partial odontectomy) for mandibular third molars using dental computed tomography: a case-control study. *J Oral Maxillofac Surg* 67:1806-1814, 2009
- 7) 後藤新吾, 栗田賢一, 波多野裕子, 黒岩裕一朗, 泉雅浩, 有地榮一郎, 久保勝俊, 前田初彦: 下顎第三大臼歯歯冠部切除術後に歯根摘出に至った症例の検討. *日本口腔外科学会雑誌* 57: 459-465, 2011
- 8) <http://www.jsoms.or.jp/sns/uploads/fckeditor/file/IC/IC01.doc> (2011.10.18)
- 9) Ay S, Agar U, Bicakci AA, Kosger HH: Changes in mandibular third molar angle and position after unilateral mandibular first molar extraction. *Am J Orthod Dentofacial Orthop* 129: 36-41, 2006
- 10) Sencimen M, Ortakoglu K, Aydin C, Aydintug YS, Ozyigit A, Ozen T, Gunaydin Y: Is endodontic treatment necessary during coronectomy procedure? *J Oral Maxillofac Surg* 68: 2385-2390, 2010

Clinical efficacy of computed tomography and coronectomy for prevention of postoperative inferior alveolar nerve injury occurring after impacted mandibular third molar surgery

Tsuyoshi HATA, Toshiko MANDAI, Kohsei ISHIDA, Hiroyo DEGUCHI
Masaru HOSODA

*Department of Oral and Maxillofacial Surgery,
Kawasaki Medical School, 577 Matsushima, Kurashiki, 701-0192, Japan*

ABSTRACT Our aim was to evaluate the clinical efficacy of computed tomography and coronectomy for preventing postoperative inferior alveolar nerve injury after impacted mandibular third molar surgery.

Among the patients who visited Kawasaki Medical School Hospital between January 2009 and December 2010, 12 patients with high-risk signs of inferior alveolar nerve injury on panoramic imaging were examined for the extraction of impacted mandibular third molar by computed tomography (CT). CT examinations were performed in order to examine the relationship between the root apex of impacted mandibular third molar and inferior alveolar canal for 16 teeth. Based on the imaging findings, the patients were informed about treatment methods and their consent was obtained. We compared the CT and panoramic findings and discussed the relationship between the impacted third molar and the inferior alveolar nerve. Medical records were also examined for the presence of abnormal postoperative complications.

1) Interruption of the cortical white line of the inferior alveolar canal was identified in 13 panoramic radiographs, and bending of the inferior alveolar canal was observed in 2 panoramic

radiographs. 2) CT findings indicated type 2 inferior alveolar nerve proximity in 13 teeth, and there was no proximity in 3 teeth. 3) The observation was selected in 10 teeth showing nerve proximity in CT findings. Traditional third molar removal was performed for the 3 teeth with no nerve proximity. Coronectomy was performed in 3 teeth with nerve proximity. 4) The clinical course was uneventful.

To prevent inferior alveolar nerve injury, coronectomy may be a better means of removing the crown of an impacted third molar while leaving the roots intact, in cases where teeth might be in proximity with the inferior alveolar nerve.

(Accepted on January 25, 2012)

**Key words : Coronectomy, Impacted Mandibular Third Molar, Extraction,
Inferior Alveolar Nerve Injury, Computed Tomography**

Corresponding author

Tsuyoshi Hata

Department of Oral and Maxillofacial Surgery, Kawasaki
Medical School, 577 Matsushima, Kurashiki, 701-0192,
Japan

Phone : 81 86 462 1111

Fax : 81 86 462 1199

E-mail : denthata@med.kawasaki-m.ac.jp