

透析患者に発症したアシクロビル脳症の1例

山田 治来¹⁾, 山岸 智子²⁾, 笛木 孝明²⁾, 大城 義之¹⁾, 沖本 二郎¹⁾

1) 川崎医科大学総合内科学1, 〒700-8505 岡山市北区中山下2-1-80, 2) 同 総合内科学

抄録 患者は75歳女性で, 慢性腎不全に対して近医で透析を受けていた。右足底の帯状疱疹に対し近医皮膚科よりアシクロビル2,400mg/日が投与された。その後しゃべりにくさとふらつき, 異常な言動が出現した。近医よりアシクロビル内服中止を指示され, 内服を中止したが症状の改善がないため当院へ救急搬送され精査目的で入院した。入院時意識レベルはJCS20~30。構音障害を認め, 顔面, 口唇, 舌, 四肢にジスキネジア様の不随意運動を認めた。クレアチンクリアランスは5.46 ml/min/1.73m²と著明に低下していた。髄液細胞数は正常であった。頭部MRIで左前頭葉の急性期脳梗塞と左頭頂葉の萎縮を認めたが症状と合致しないこと, 髄液細胞数が正常であること, アシクロビル投与後に症状が出現していることから, アシクロビル脳症を疑った。透析を継続し, 症状は改善を認めた。アシクロビルの血中濃度は, 入院日が高値で, 当院での第1回目の透析後に速やかに低下していた。アシクロビル脳症は, 抗ヘルペスウイルス薬のアシクロビル, 塩酸バラシクロビルの投与により誘発される精神神経症状であり, 意識障害, 振戦, ミオクローヌス, 錯乱, 混迷, 傾眠, 幻覚, 昏睡など多彩な症状が出現する。本症例のアシクロビル投与量は, 添付文書に記載されているクレアチンクリアランスを考慮した投与量よりも過剰であったことが, 脳症発症の一因と思われた。ヘルペスウイルス感染症に対してアシクロビルを投与後に精神神経症状が出現した場合, ウイルス性脳炎とアシクロビル脳症とを早急に鑑別することが重要で, 早期に髄液検査や頭部CT, MRI等を施行すべきと考える。また, 透析患者にアシクロビルを投与する場合は投与量に十分な注意を払い, 脳症が出現する可能性も念頭に置き, 慎重な経過観察が重要と考える。

doi:10.11482/KMJ-J40(1)37 (平成25年11月25日受理)

キーワード: アシクロビル脳症, 透析

緒言

アシクロビル脳症とは, 抗ヘルペスウイルス薬のアシクロビル, 塩酸バラシクロビルの投与により誘発される精神神経症状である。今回我々は, 透析患者に発症したアシクロビル脳症の1例を経験したので報告する。

症例

患者: 75歳, 女性。

主訴: しゃべりにくい, 異常な言動, ふらつき。
既往歴: 慢性腎不全(70歳時より透析導入), 高血圧, 左腎盂癌にて左腎摘出術, 左大腿骨頭部骨折, 出血性胃潰瘍
家族歴: 特記事項なし。
嗜好: 飲酒, 喫煙なし。
現病歴: 元来ケアハウスに入所中で, ADLは自立しており, 慢性腎不全に対して週3回近医で透析を受けていた。2013年9月27日右足底に

別刷請求先
山田治来
〒700-8505 岡山市北区中山下2-1-80
川崎医科大学総合内科学1

電話: 086 (225) 2111
ファックス: 086 (232) 8343
Eメール: haruki@med.kawasaki-m.ac.jp

発疹が出現し、近医皮膚科受診。帯状疱疹と診断されアシクロビル錠を1回800 mgを1日3回(2,400 mg/日)投与された。その後しゃべりにくさとふらつきが出現した。9月28日は通常通り近医で透析を受けた。9月29日朝、患者が家族に電話し「蜘蛛が出てきてさらわれる。呂律が回らない。」と話した。家族が透析を受けている近医に電話で相談し、アシクロビル内服を中止するよう指示され、内服を中止した。同日夜、患者が家族に電話するも、「死んでしまいそうだ。ありがとう。」と話していたものの何を言っているか十分聴きとれない状態であった。このため家族が救急要請し、当院へ搬送された。精査目的で入院した。

入院時現症：身長136.0 cm、体重35.5 kg、血圧204/88 mmHg、脈拍118回/分、整、体温38.0℃。一般身体所見では右足底に発疹を認めたが痂皮化していた。

神経学的所見では、意識レベルはJCS20～30。構音障害あり。顔面、口唇、舌、四肢にジスキネジア様の不随意運動を認めた。腱反射は右上下肢で亢進しており、右 Hoffmann 反射陽性であった。

血液検査所見：WBC 7,770 / μ l, RBC 276万 / μ l,

Hb 8.7 g/dl, Ht 25.3%, CRP 0.07 mg/dl, Crn 4.99 mg/dl, UN 31 mg/dl. クレアチニククリアランス5.46 ml/min/1.73m².

心電図所見：洞性頻脈、左室肥大。

髄液検査所見：細胞数2.0 / μ l (単核球100%), 蛋白54 mg/dl, 単純ヘルペスウイルス IgG(EIA) 1.22(+), 同 IgM(EIA) 0.27(-), 水痘帯状ヘルペスウイルス IgG(EIA) 0.42(+), 同 IgM(EIA) 0.34(-).

頭部 MRI (図1) では左前頭葉(中心前回付近)に拡散強調画像で数 mm 大の高信号域, ADC map で低信号域を認め、急性期脳梗塞の所見であった。また左頭頂葉に萎縮を認めた。経過：頭部 MRI で急性期脳梗塞を認めたが症状と合致しないこと、髄液細胞数が正常であること、アシクロビル投与後に症状が出現していることから、アシクロビル脳症を疑った。入院後、10月1日より週3回の透析を継続し、意識障害、異常な言動、構音障害や不随意運動等の症状は改善を認めた。不随意運動が消失したことに伴い、右上肢の軽度の運動麻痺が明らかとなり、急性期脳梗塞に合致する所見と思われた。急性期脳梗塞に対してはアスピリンの内服を開始した。以後透析とリハビリテーションを継続

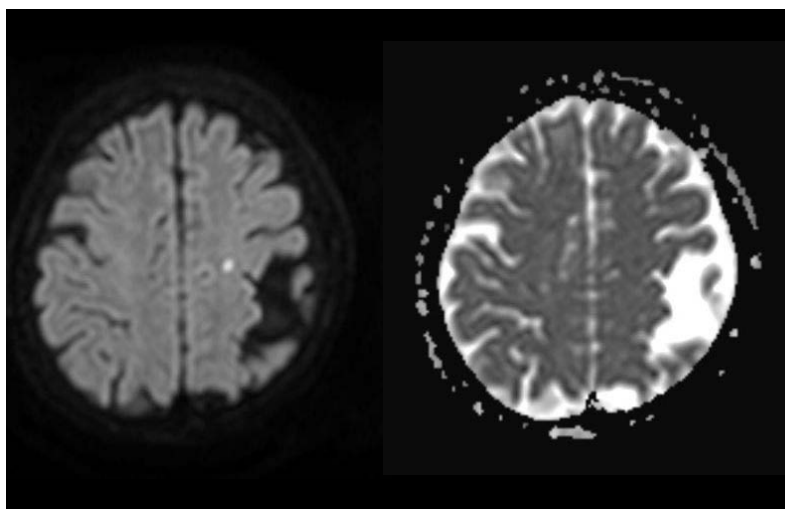


図1 頭部 MRI (入院時) 左：拡散強調画像 右：ADC map
左前頭葉(中心前回付近)に拡散強調画像で数 mm 大の高信号域, ADC map で低信号域を認める。また左頭頂葉の萎縮を認める。

し, 右上肢の軽度の運動麻痺は改善を認め, その他の症状の増悪はみられなかった。

なお, アシクロビルの血中濃度は, 入院日 (9月29日) が $9.20 \mu\text{g/ml}$ と高値であり, 10月1日の透析後が $0.794 \mu\text{g/ml}$ であった。

考 察

アシクロビル脳症とは, 抗ヘルペスウイルス薬のアシクロビル, 塩酸バラシクロビルの投与により誘発される精神神経症状である。特に腎不全患者に発症することが多く, 意識障害, 振戦, ミオクロヌス, 錯乱, 混迷, 傾眠, 幻覚, 昏睡など多彩な症状が出現する。投与開始3~5日での発症が多く, 薬剤中止により24時間以内に改善を見るとされている¹⁾。頭部CT, MRI, 髄液検査では異常のないことがほとんどである²⁾。アシクロビル脳症はウイルス性脳炎との鑑別が重要であり, Rashiqら³⁾は, アシクロビル脳症は突然発症であること, 発熱あるいは頭痛が見られないこと, 神経巣症状を欠くこと, 髄液所見が正常であることが多いと述べている。

アシクロビルは腎排泄型であり, 腎機能低下患者では高いアシクロビル血中濃度が持続するために脳症を発症しやすい。発症後の経過は比較的良好で, 薬物中止により, あるいは血液透析, 血液ろ過透析, 血液吸着などの血液浄化法により症状は速やかに改善する⁴⁾。

アシクロビル脳症発症のメカニズムとして, Helldénら⁵⁾, 東川ら⁶⁾は, アシクロビルの主要な代謝産物である9-carboxymethoxymethylguanine (CMMG)の蓄積が関与していると報告している。アシクロビルは, 健常人では62~91%が尿中にアシクロビル未変化体として, 8~14%がCMMGとして排泄される。Helldénら⁵⁾は, 腎機能低下患者では, CMMGが高値を示し, 特に脳症を発症した患者は, 発症しなかった患者よりも血中のCMMG濃度が7倍高いと報告している。

飯嶋ら⁷⁾は, アシクロビルの血中濃度が $2 \mu\text{g/ml}$ 以上で脳症を発症しうると報告している。

本症例では入院時のアシクロビルの血中濃度が $9.20 \mu\text{g/ml}$ であり, 飯嶋らの報告に合致していた。

アシクロビル経口薬の添付文書によれば, 帯状疱疹に対しては通常成人には1回800 mgを1日5回経口投与するが, 腎機能低下患者に対しては投与間隔を延長するなど注意するよう記載されており, 目安としてクレアチニンクリアランス (単位 ml/min/1.73m^2) が25を超えるときは1回800 mgを1日5回, 10~25のときは1回800 mgを1日3回, 10未満のときは1回800 mgを1日2回投与と記載されている。本症例はクレアチニンクリアランスが5.46であり, アシクロビル投与量が添付文書に記載されている投与量よりも過剰であったことが, アシクロビル脳症発症の一因と思われた。青地ら⁸⁾は, 透析患者でアシクロビル脳症を発症した20例のうち, 6例は添付文書通りの投与量であったにもかかわらず脳症を発症していたと報告した。アシクロビル投与量について本田ら⁹⁾の施設では, 透析患者では1回200 mgを1日2回 (透析日には透析後400 mgを追加) 投与するよう投与量の調節を行っていると述べている。

ヘルペスウイルス感染症に対してアシクロビルを投与後に精神神経症状が出現した場合, ウイルス性脳炎とアシクロビル脳症とを早急に鑑別することが重要であり, 早期に髄液検査や頭部CT, MRI等を施行すべきと考える。また, 透析患者にアシクロビルを投与する場合は投与量に十分な注意を払い, 脳症が出現する可能性も念頭に置き, 慎重な経過観察が重要と考える。

結 語

透析患者に発症したアシクロビル脳症の1例を報告した。ヘルペスウイルス感染症に対してアシクロビルを投与後に精神神経症状が出現した場合, ウイルス性脳炎とアシクロビル脳症との早急な鑑別が重要と考える。また, 透析患者にアシクロビルを投与する場合は脳症の出現の可能性も考慮し, 投与量に十分な注意を払い, 慎重な経過観察が重要と考える。

謝 辞

アシクロビル血中濃度を測定していただきました日医工株式会社に深謝いたします。

引用文献

- 1) 友利浩司, 五十棲一男, 本橋佐知子, 小松本悟, 福内靖男: アシクロビルにより多彩な精神神経症状を呈したと考えられる急性脳炎の一例. 臨床神経 43: 470-476, 2003
- 2) 窪田実: 特集 薬物中毒と血液浄化法(症例集)(12) アシクロビル. 臨床透析 18: 1071-1074, 2002
- 3) Rashiq S, Briewa L, Mooney M, Giancarlo T, Khatib R, Wilson FM: Distinguishing acyclovir neurotoxicity from encephalomyelitis. J Intern Med 234: 507-511, 1993
- 4) 江川裕美, 清水平ちひろ, 近藤禎子: 帯状疱疹の加療中に急性腎不全, アシクロビル脳症を発症した1例. 洛和会病院医学雑誌21: 65-67, 2010
- 5) Helldén A, Oder-Cederlöf I, Diener P, Barkholt L, Medin C, Svensson JO, Säwe J, Ståhle L: High serum concentrations of the acyclovir main metabolite 9-carboxymethoxymethylguanine in renal failure patients with acyclovir-related neuropsychiatric side effects: an observational study. Nephrol Dial Transplant 18: 1135-1141, 2003
- 6) 東川竜也, 古久保拓, 佐藤みのり, 松永千春, 和泉智, 山川智之, 杉岡信幸, 高田寛治: 透析患者におけるアシクロビル代謝物 CMMG のアシクロビル脳症への関与. 医療薬学 33: 585-590, 2007
- 7) 飯嶋陸, 長谷川崇, 柴田茂, 宮川博, 内潟雅信: valaciclovir により精神神経症状を呈した透析患者の1例. 神経内科 58: 327-329, 2003
- 8) 青地聖子, 衛藤光: Valaciclovir による神経症状と腎機能障害. 皮膚病診療 27: 1327-1330, 2005
- 9) 本田まりこ: 腎機能低下患者における抗ウイルス薬アシクロビル・バラシクロビルの使い方. 臨床医薬 20: 579-586, 2004

A case of aciclovir encephalopathy during hemodialysis

Haruki YAMADA¹⁾, Tomoko YAMAGISHI²⁾, Takaaki FUEKI²⁾
Yoshiyuki OSHIRO¹⁾, Niro OKIMOTO¹⁾

1) Department of General Internal Medicine 1, 2) Department of General Internal Medicine, Kawasaki Medical School, 2-1-80 Nakasange, Kita-ku, Okayama, 700-8505, Japan

ABSTRACT We report the case of a 75-year-old woman under hemodialysis who developed aciclovir encephalopathy. She was administered aciclovir at a dose of 2,400 mg/day by a dermatologist because of herpes zoster on her right sole. Later she complained of speech disturbance and dizziness. She said abnormal words. Although she discontinued using aciclovir, her symptoms did not improve. Thus, she was admitted to our hospital. Her consciousness level was JCS20~30. On neurological examination, she had dysarthria and dyskinesia-like involuntary movements in the face, lips, tongue and all extremities. On laboratory data, creatinine clearance was 5.46 ml/min/1.73m². Cell count of cerebrospinal fluid was normal. Brain MRI revealed acute cerebral infarction of the left frontal lobe and atrophy of the left parietal lobe. But these findings did not coincide with her symptoms. She was diagnosed with aciclovir encephalopathy. Her symptoms improved after hemodialysis. The serum concentration of aciclovir was 9.20 μg/

ml on admission, and decreased promptly after the first hemodialysis. Aciclovir encephalopathy is characterized by neuropsychiatric symptoms such as disturbance of consciousness, tremor, myoclonus, confusion, stupor, drowsiness, hallucination, and coma. It can be induced also by valaciclovir. The cause of aciclovir encephalopathy in our patient was assumed to be due to a dose too high for her low creatinine clearance rate. When neuropsychiatric symptoms occur during treatment with aciclovir for herpes viral infection, cerebrospinal fluid cytology and brain CT and/or MRI should be performed to distinguish viral encephalitis from aciclovir encephalopathy. When aciclovir is used in patients under hemodialysis, attention must be paid to the aciclovir dose and the clinical course should be carefully monitored because of the risk of aciclovir encephalopathy.

(Accepted on November 25, 2013)

Key words : Aciclovir encephalopathy, Hemodialysis

Corresponding author

Haruki Yamada

Department of General Internal Medicine 1, Kawasaki
Medical School, 2-1-80 Nakasange, Kita-ku,
Okayama, 700-8505, Japan

Phone : 81 86 225 2111

Fax : 81 86 232 8343

E-mail : haruki@med.kawasaki-m.ac.jp