

# Herpetiform Pemphigus

川崎医科大学 皮膚科

岡 大介, 河内山 明, 植木 宏明

(昭和60年5月16日受付)

## A Case of Herpetiform Pemphigus

Daisuke Oka, Akira Kohchiyama  
and Hiroaki Ueki

Department of Dermatology  
Kawasaki Medical School

(Accepted on May 16, 1985)

63歳男の herpetiform pemphigus の1例を報告した。9カ月前より紅色丘疹出現。癢痒著明。最近環状の紅斑および小水疱を混じるようになる。病理組織学的に表皮内水疱, eosinophilic spongiosis を認め, 蛍光抗体直接法にて表皮細胞間に IgG, A, C<sub>3</sub> の沈着を認め, IC 抗体価 128倍。DDS 著効を呈した。

We report a case of herpetiform pemphigus in a 63-year-old man suffering from pruritic red papules for 9 months, who was hospitalized for annular erythema and vesicles. Histopathological examination showed intraepidermal bulla and eosinophilic spongiosis. A direct immunofluorescent study revealed a IgG, A, C<sub>3</sub> deposition within the intercellular space of the epidermis. The patient responded to treatment with DDS.

Key Words ① Herpetiform pemphigus ② DDS

水疱症は, Lever ら<sup>1)</sup> が病理組織像に基づいて分類をするまで臨床像および特定の治療薬による効果や, ヨード過敏反応等に基づいてなされていた。1964年, Beutner & Jordon<sup>2)</sup> により天疱瘡患者における表皮細胞間物質抗体の存在が示され, その後免疫学的所見がつつぎ知られるようになり, 水疱症の診断確定に蛍光抗体法による所見が重視されるようになってきた。その結果, 臨床像がジューリング疱疹状皮膚炎にきわめて類似しながら, 病理免疫組織学

的には天疱瘡に一致する症例がみつかるようになってきた。今回, 我々も同様の症例を経験したので報告する。

### 症 例

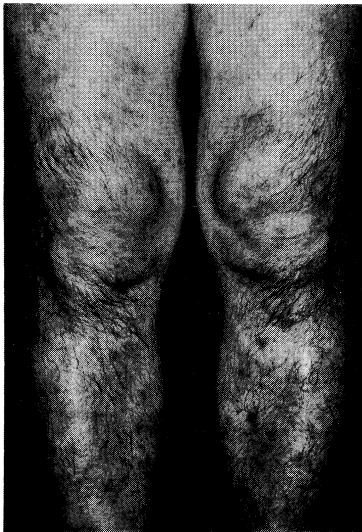症例: 63歳。男性。(B73081)

家族歴・既往歴: 特記すべきことなし。

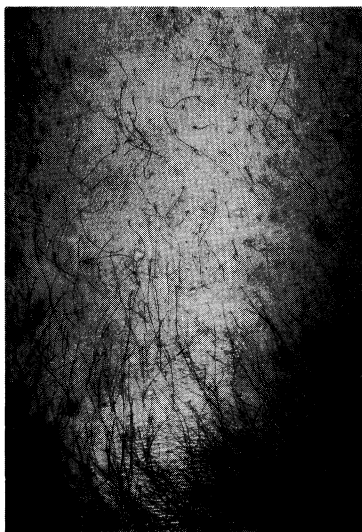
現病歴: 約9カ月前より, 四肢・軀幹に癢痒を伴う紅色丘疹出現。その後出沒を繰り返していたが, 最近環状の紅斑および小水疱を混じる

ようになった。

**現症：** 軀幹および下肢に爪甲大までの紅斑，紅色丘疹にまじり，小水疱を認める。一部においては色素沈着を残し治癒している (**Fig. 1**)。紅斑の辺縁に米粒大までの緊満性の小水疱が環状配列をなしている (**Fig. 2**)。ニコルスキー現象は陰性。また，口腔粘膜病変も認められな



**Fig. 1.** Papulovesicular and hyperpigmented skin lesions of lower legs.

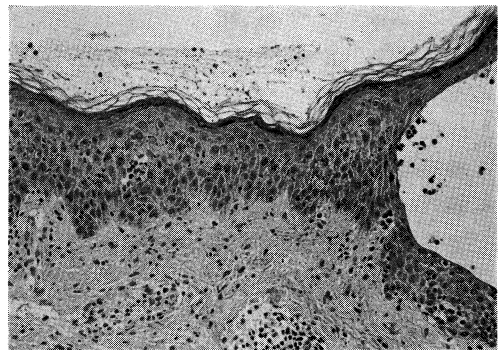


**Fig. 2.** Grouped papules and vesicles surrounding erythematous lesion of thigh.

かった。

**検査所見：** 末梢血で好酸球増多がみられた以外一般血清化学，尿所見等に異常は認められなかった。ヨードカリパッチテストは10，30，50%いずれも陽性を示した。また，免疫グロブリンには異常を認めず，抗核抗体も陰性であった。

**病理組織学的所見：** 大腿部の紅斑部辺縁の小水疱を生検した。表皮内水疱を認め，水疱内には好酸球，棘融解細胞が存在する。表皮内の一部に好酸球の浸潤がみられ，いわゆる eosinophilic spongiosis の像を呈していた。真皮内においては血管周囲性に小円形細胞および好酸球の浸潤を認めた (**Fig. 3**)。



**Fig. 3.** Biopsy specimen of vesicle showing intraepidermal blister containing acantholytic cells and eosinophils as well as upper dermal infiltrate of mononuclear cells and eosinophils. Exocytosis of eosinophils (so called "eosinophilic spongiosis") are also observed (H-E stain,  $\times 200$ ).

**蛍光抗体法所見：** 直接法で，紅斑部の表皮細胞間に IgG, A, C<sub>3</sub>, fibrinogen の沈着を認めた。IgM は陰性であった。またモルモット口唇粘膜を基質とした間接法では抗表皮細胞物質抗体は128倍まで陽性であった (**Fig. 4**)。

**治療と経過：** 診断確定後 DDS 75 mg/日の内服を開始したところ，2週間後には瘙痒，紅斑，丘疹，小水疱ともわずかに認めるのみとなり2ヵ月後には色素沈着を残し治癒した。

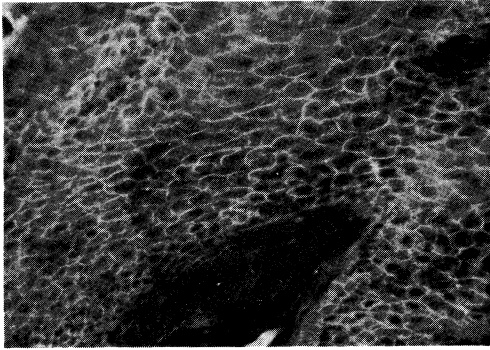


Fig. 4. Indirect immunofluorescent study showing the epidermal intercellular staining of IgG.

#### 考 按

1955年 Floden<sup>3)</sup> が臨床的に典型的なジューリング疱疹状皮膚炎の像を呈しながら、病理組織学的に表皮内水疱を認めた症例を報告して以来、同様の症例が次々報告されている。この

ような症例に対し De Mento<sup>4)</sup> らは臨床像とサルファ剤に対する良好な反応を重視し、ジューリング疱疹状皮膚炎に近い疾患と考え acantholytic herpetiform dermatitis と呼び、Barranco<sup>5)</sup> らは acantholysis および抗表皮細胞間物質抗体陽性であることより天疱瘡とジューリング疱疹状皮膚炎の overlap と考え、mixed bullous disease と呼んだ。その後、Jablonska<sup>6)</sup> は免疫学的所見に重点をおき天疱瘡の一つの型とみなし、herpetiform pemphigus と呼んでいる。現在この考えかたが一般的に用いられている。

しかし、ジューリング疱疹状皮膚炎様皮疹、eosinophilic spongiosis が高率にみられること、DDS あるいは少量のステロイドで反応すること等は天疱瘡と一般的に異なっている。今後、表皮細胞間物質やこれに対する抗体の詳細な検討がこれらの相違点を解明していくかもしれない。

#### 文 献

- 1) Lever, W. F.: Pemphigus. *Medicine* 32: 1—123, 1953
- 2) Beutner, E. H. and Jordon, R. E.: Demonstration of skin antibodies in sera of pemphigus vulgaris patients by indirect immunofluorescent staining (29622). *Proc. Soc. Exp. Biol. Med.* 117: 505—510, 1964
- 3) Floden, C. H. and Gentile, H.: Case of clinically typical dermatitis herpetiformis (MB Duhring) presenting acantholysis. *Acta Derm. Venereol.* 35: 128—131, 1955
- 4) De Mento, F. J. and Grover, R. W.: Acantholytic herpetiform dermatitis. *Arch. Dermatol.* 107: 883—887, 1973
- 5) Barranco, V. P.: Mixed bullous disease. *Arch. Dermatol.* 110: 221—224, 1974
- 6) Jablonska, S., Chorzelski, T. P. and Beutner, E. H.: Herpetiform pemphigus, a variable pattern of pemphigus. *Int. J. Dermatol.* 14: 353—359, 1975