

〈症例報告〉

自殺目的に観賞用トリカブトを摂取した患者に対し 内視鏡的除去が奏功した一例

高橋 治郎¹⁾, 岡本 操²⁾, 井上 貴博¹⁾, 宮本 聡美¹⁾, 木下 公久³⁾, 山田 祥子¹⁾
上野 太輔¹⁾, 稲吉 祐樹¹⁾, 岡根 克弘¹⁾, 立石 寛子¹⁾, 椎野 泰和¹⁾

- 1) 川崎医科大学救急医学
- 2) 川崎医科大学附属病院中央検査部
- 3) 川崎医療福祉大学医療技術学部健康体育学科

抄録 トリカブトは山野に自生しており、山菜・薬草と間違われ誤食事故を引き起こしている。また自殺目的に用いられることもある。トリカブト中毒ではアコニチンなどのアルカロイドにより経口摂取間もなく重症不整脈をきたし、多量摂取例では致死的となりうる。トリカブトを摂取した患者に対し内視鏡的除去を行い良好な予後を得たので報告する。症例は20代女性、自殺目的に観賞用トリカブトの根を切って飲み、当院へ救急搬送された。来院時自覚症状を認めなかった。胃洗浄を行ったがトリカブトは確認できなかった。摂取後早期であり、トリカブトの根を切って咀嚼せず飲み込んだという病歴から、トリカブト除去目的に上部消化管内視鏡を施行したところ胃内にトリカブトの根を認め内視鏡的に除去しえた。入院後症状の出現なく、心電図変化も認めなかった。経過良好であり翌日退院となった。来院時の胃液ではヒパコニチン 5.1 ng/ml, メサコニチン 21.0 ng/ml, アコニチン 1.1 ng/ml, ベンゾイルメサコニン 3.4 ng/ml が検出されたが、血清、尿からは検出されなかった。一般的にトリカブト中毒が疑われた場合、吸収阻害を目的に胃洗浄さらに活性炭の投与を行うとされている。本症例では、病歴から固形のトリカブトが胃内に残っていると推測し、早期に内視鏡的除去を行った結果、中毒症状を呈することなく経過した。固形物を咀嚼せずに飲み込んだこと、摂取から時間が経っていないこと、物質が吸収された場合致死的であることを満たす場合には、有効な治療法となる可能性がある。doi:10.11482/KMJ-J202147001 (令和2年12月1日受理)
キーワード：アコニチン、異物摘出、上部消化管内視鏡

諸言

トリカブト中毒は、自殺目的での摂取や山菜と誤食することで発症しうる。胃洗浄さらに活性炭の投与が基本的処置と考えられている^{1, 2)}。トリカブトに含有されるアコニチンなどのアルカロイドにより経口摂取後、間もなく不整脈をきたし、多量摂取例では致死的不整脈のために死亡しうる。今回、自殺目的に観賞用

トリカブトを摂取した患者に対し上部消化管内視鏡により除去を行った。原因物質が致死的であつ固形物であり、摂取後時間が経過していない場合に、内視鏡的除去が有効である可能性があり報告する。

症例

症例：20代女性

別刷請求先
高橋 治郎
〒701-0192 倉敷市松島577
川崎医科大学救急医学

電話：086 (462) 1111
ファックス：086 (464) 1044
Eメール：j.takahashi@med.kawasaki-m.ac.jp

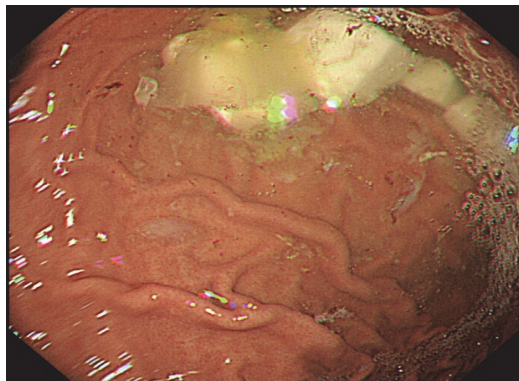


図1 Upper Gastrointestinal Endoscopy Findings

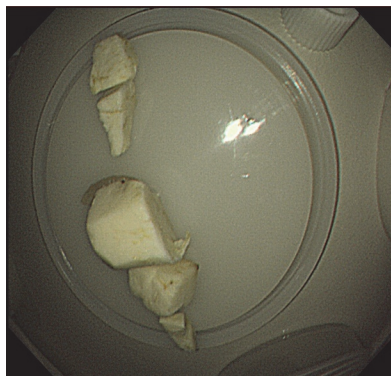

図2 Removed aconite roots

表1 Analysis of Aconitine level (measured by gas chromatography / mass spectrometry)

	Mesaconitine	Hypaconitine	Aconitine	Benzoylmesaconine
Monkshood aconite root	17208.4 ng/g	3092.9 ng/g	2493.6 ng/g	2307.4 ng/g
Gastric acid	21.0 ng/ml	5.1 ng/ml	1.1 ng/ml	3.4 ng/ml
Blood	nd	nd	nd	nd
Urine	nd	nd	nd	nd

nd: not detectable

主訴：自覚症状なし

既往症：うつ病，リストカット，入水自殺未遂

内服歴：フルボキサミン，クロキサザラム，プロマゼパム，トリアゾラム

生活歴：喫煙20本/日，機会飲酒

現病歴：自殺目的に通信販売で購入した観賞用トリカブトの根を1cm大に切り，計5個をスポーツドリンクとともに飲んだ。そのことに気づいた母が救急要請し，摂取1時間後に当院へ救急搬送された。

来院時現症：意識清明，血圧122/70 mmHg，心拍数74回/分（整），呼吸数28回/分，SpO₂99%，体温36.7℃。瞳孔3.0 mm / 3.0 mm，左前腕に新旧混在したリストカット痕を多数認めた。自覚症状は特に認めなかった。

初診時検査所見並びに来院後経過：心電図上は正常洞調律で不整脈を認めなかった。血液検査上も異常所見を認めなかった。トリカブト以外のものを摂取した病歴はなく，尿中薬物スクリーニングキット（トライエージDOA[®]）も陰性であった。摂取1時間後で早期であるため胃

洗浄を行ったがトリカブトの残渣は吸引できなかった。トリカブトの根を包丁で角切りにし咀嚼せず飲み込んだという病歴と摂取後早期であることから，上部消化管内視鏡を施行した。その結果，摂取2時間半後に胃内にトリカブトの根と思われる固形物を認め（図1），1cm大を1個，5mm大を4個，合計2.8gを内視鏡的に回収した（図2）。その後，活性炭，下剤を投与し経過観察目的に入院加療を行った。

入院後経過：入院後症状の出現なく，心電図変化も認めなかった。アコニチン系アルカロイドの測定は，ガスクロマトグラフ/質量分析計を用いた。後日判明した検査結果では，来院時の胃液中からアコニチン類のメサコニチン21.0 ng/ml，ヒパコニチン5.1 ng/ml，アコニチン1.1 ng/ml，ベンゾイルアコニチン類のベンゾイルメサコニチン3.4 ng/mlを検出したが，血清，尿からは検出しなかった（表1）。経過良好であり翌日自宅退院となった。

考 察

キンボウゲ科の多年草であるトリカブト

(Aconitum) 属は、アコニチン、メサコニチン、ヒパコニチン、ジェサコニチンといった毒性の極めて強いアコニチン型アルカロイドを含有している。北半球の温帯以北に広く分布し、日本では数十種類が沖縄を除いた全土の山野に自生している¹⁾。トリカブトの若芽、若葉はヨモギ、ニンソウ、モミジガサ、ゲンノショウコなどの山菜、薬草と間違われやすく、しばしば誤食事故を引き起こしている¹⁻⁴⁾。また自殺目的による中毒例も報告されている⁵⁾。秋には青紫色、ときには白色の烏帽子上の特有な形態の花を咲かせることから、観賞用として珍重され、種子、苗などが販売されており、通信販売でも容易に購入できる。

アコニチンはNaチャンネルのレセプターサイトIIに作用する神経毒であり、興奮性細胞へのNaの流入を促進し、細胞を脱分極状態に導くことで作用を発現する¹⁻³⁾。そのため、神経に対しては、最初は刺激的に、後に麻痺的に作用するが、作用はすべての神経に同一に現れるのではなく、ある部位には刺激的に、ある部位には麻痺的に作用し、さらに心筋などへの直接作用と相まって、特徴的なアコニチン中毒症状を呈する¹⁻³⁾。

アコニチンは消化管から速やかに吸収され、粘膜や健全な皮膚からも吸収される。典型的には摂取後30分以内に舌、口唇にしびれ感が出現し、次第に胸部、四肢に拡がり、歩行困難となる。摂取後1時間ほどすると洞性徐脈・頻脈、房室・脚ブロック、心房性・心室性期外収縮、心室頻拍、心室細動など多彩な不整脈が出現する。死亡例では通常1～6時間以内に死亡し、死因の65%は心室細動、25%は長時間の無収縮である^{2, 6)}。

トリカブトの毒性は種類、産地、季節によりバラツキがある^{1, 7)}。植物全体に毒性があるが、部位による総アコニチン型アルカロイド含有量として「根>花>葉>茎」の順となっている^{1, 7)}。アコニチン、メサコニチン、ヒパコニチン、ジェサコニチンといったアルカロイド成分の構成比にも部位や株ごとに差異があると報告され

ている^{1, 7)}。アコニチンのヒトの致死量は3～6 mgで²⁾、トリカブトの根1 gに含まれる総アコニチン類の量は平均2～4 mgとされており⁸⁾、植物自体では根約1 gが成人の致死量とされる¹⁾。

血中濃度は近年、ガスクロマトグラフ/質量分析計により測定可能となった^{1, 9, 10)}。血中アコニチン濃度が0.12 ng/ml以上で心室性不整脈が出現すると報告されており¹¹⁾、アコニチンの体内動態は不明な点が多いが、摂取24時間後には血中濃度は測定不能となる^{11, 12)}。

アコニチン中毒に対する特異的な解毒剤はなく、基本的には対症療法を行う。中毒における一般的処置と同様に静脈路確保後、胃洗浄さらに活性炭を投与するが、アコニチン中毒に伴う激しい嘔吐による吐物誤嚥の危険があるので呼吸状態に注意し、必要なら気管挿管を行う。不整脈の出現に注意する必要がある。種々の不整脈に対しては、リドカイン、フェニトイン、硫酸アトロピン、フレカイニドなどの抗不整脈薬が用いられる^{3, 5, 12, 13)}。心室細動に至ると、電気的除細動に抵抗性があるので注意を要する^{3, 5, 12, 14, 15)}。その場合、静脈脱血-動脈送血体外式膜型人工肺(Veno-Arterial ExtraCorporeal Membrane Oxygenation: VA-ECMO)を使用し救命した報告がある^{11, 12, 15)}。トリカブト中毒では不整脈が主な死因であり、アコニチンの血中濃度の低下とともに心室性不整脈が見られなくなる¹⁶⁾。摂取24時間後には血中濃度が測定不能になることから、電気的除細動、抗不整脈薬といった治療に抵抗性の場合、早期にVA-ECMOを導入し、初期の24時間を乗り切ることが治療の鍵とされる^{11, 12)}。

このように、トリカブト中毒では一旦血中に吸収されると致死的症状を呈するため吸収阻害を目的とした治療が重要となる。急性中毒での吸収阻害目的の治療は胃洗浄が一般的である。胃洗浄は、胃内に残留する薬毒物を胃管により回収する手段で、通常摂取後1時間以内に実施することが望ましく、摂取後時間が経過した場合効果が低いとされている¹⁷⁾。本症例でも来院

表2 Conditions to consider for upper gastrointestinal endoscopic removal
有害物質摂取の際、上部消化管内視鏡的除去を考慮する条件

①致死量の中毒物質を摂取した
②中毒物質が固形物である
③摂取後早期である
④胃洗浄では除去困難である
⑤上部消化管内視鏡の禁忌事項がない

後早期に胃洗浄を行ったが、トリカブトは除去できなかった。固形のトリカブトを咀嚼せずに飲み込んだという病歴から、トリカブトが胃内に残っていると推測し、上部消化管内視鏡を施行したところ、内視鏡的にトリカブトの根2.8gを除去できた。致死量を大きく超える量を摂取していたが、中毒症状を呈することなく軽快した。医中誌 Web, PubMed で調べ得た限り、過去にトリカブトを摂取した際に内視鏡的除去を行った報告はなく、本例は世界初の報告となる。

消化器内視鏡ガイドライン第3版¹⁸⁾によると、消化管異物に対する内視鏡的除去の適応として消化管壁を損傷する可能性がある有鉤義歯、針、PTP (press through pack)、魚骨やガラス片など鋭利なものや、閉塞を来す可能性のある食物、ビニール袋などのほか、毒性のある内容物を含有するものとして乾電池やボタン電池などが挙げられ、致死的な有毒物を摂取した際には内視鏡的除去も考慮される。本症例に類似のケースとして、フグ毒や致死量のタバコ摂取の際に内視鏡的除去を行い良好な経過を辿った報告がある^{19, 20)}。これらの共通点として、致死量の中毒物質を経口摂取していること、中毒物質が固形であること、摂取後早期であること、胃洗浄では除去困難であると予想されることが挙げられる。気道確保を行っていない意識障害症例や、強酸・強アルカリなどの粘膜腐食性物質症例、石油製品・有機溶媒症例では胃洗浄は禁忌とされおり¹⁷⁾、上部消化管内視鏡も同様に禁忌となる場合がある。しかしながら、致死的中毒物質を摂取した際に、本症例のような条件を満たす場合(表2)、トリカブト以外にも内視鏡的除去が治療の選択肢となることが示唆された。

結 語

一般にトリカブト中毒が疑われた場合、吸引障害を目的に胃洗浄を行うとされている。本症例では、根を切り咀嚼せずに飲み込んだという病歴から固形物が残っていると推測し、トリカブト摂取後早期に内視鏡的除去を行った。その結果、中毒症状を呈することなく経過した。限られた条件下ではあるが、有毒物質を摂取した患者に対し内視鏡的除去が有効である可能性がある。

引用文献

- 1) 日本中毒学会編：急性中毒標準診療ガイド。東京、じほう。2008, p617-618.
- 2) 日本中毒情報センター編：症例で学ぶ中毒事故とその対策。改訂版。東京、じほう。2000, p316-20.
- 3) 照井克俊, 藤田友嗣, 高橋智弘, 井上義博, 遠藤重厚：トリカブト中毒患者30症例の不整脈症状を中心とした治療に関する臨床的検討。日本救急医学会雑誌。2013; 24: 857-863. doi: 10.3893/jjaam.24.857.
- 4) 数馬恒平, 佐竹元吉, 紺野勝弘：重症トリカブト中毒事例とその食品衛生学的背景。食品衛生学雑誌。2013; 54: 419-425. doi: 10.3358/shokueishi.54.419.
- 5) 栗原五美, 加藤雅枝, 佐藤美栄子, 長濱貴彦：自殺企図によるトリカブト中毒の1症例。静岡赤十字病院研究報。2004; 24: 61-65.
- 6) 内藤裕史：中毒百科 事例・病態・治療。改訂第2版。東京、南江堂。2001, p539-42.
- 7) 笠原義正, 伊藤健, 沼澤聡明, 和田章伸：野生のトリカブト属植物に含まれるアコニチン類含有量とマウス毒性および加熱による含有量の減少。食品衛生学雑誌。2013; 54: 364-369. doi: 10.3358/shokueishi.54.364.
- 8) Ito K, Ohyama Y, Hishinuma T, Mizugaki M: Determination of Aconitum alkaloids in the tubers of Aconitum japonicum using gas chromatography/selected ion monitoring. Planta Med. 1996; 62: 57-59. doi:

- 10.1055/s-2006-957798.
- 9) 中田一之, 間藤卓, 山口充, 福島憲治, 澤野誠, 堤晴彦, 矢島敏行: メサコニチン測定が有効であった観賞用トリカブト中毒の1例. 日本救急医学会雑誌. 2009; 20: 31-36. doi: 10.3893/jjaam.20.31.
 - 10) 鈴木修, 屋敷幹雄編: 薬毒物分析実践ハンドブック. 東京, じほう. 2002, p387-398.
 - 11) 岸川和弘, 久米田幸弘: 【薬物・薬物中毒と血液浄化法(症例集)】中毒症例 トリカブト. 臨床透析. 2002; 18: 1087-90.
 - 12) 山内聡, 新井正徳, 小山敦, 東和明, 牧真彦, 山本修三, 新谷史明: 難治性不整脈に対して経皮の心肺補助(PCPS)を施行し救命しえたトリカブト中毒の1例. 日本救急医学会雑誌. 2004; 15: 269-73. doi: 10.3893/jjaam.15.269.
 - 13) Fujita Y, Terui K, Kakizaki A, Takahashi K, Aoki H, Endo S: Correlation between Time of Ingestion or the Ingested Aconite Plant Parts and Aconite Poisoning-Induced Arrhythmia. Jpn. J. Pharm. Health Care Sci. 2007; 33: 1027-1031. doi: 10.5649/jjphcs.33.1027.
 - 14) Weijters BJ, Verbunt RJ, Hoogsteen J, Visser RF: Salade malade: malignant ventricular arrhythmias due to an accidental intoxication with Aconitum napellus. Netherlands Heart Journal. 2008; 16: 96-99. doi: 10.1007/BF03086125.
 - 15) 大内真吾, 泉本浩史, 鎌田潤也, 川瀬鉄典, 石橋和幸, 江石清行, 川副浩平: 体外循環を用いたトリカブト中毒の救命例. 胸部外科. 2000; 53: 541-544.
 - 16) Terui K, Fujita Y, Takei M, Aoki H, Endo S: Relationship between serum aconitines level and clinical features of aconite poisoning. J Tradition Med. 2008; 25: 67-73. doi: 10.11339/jtm.25.67.
 - 17) 池内尚司: 胃管挿入, 胃洗浄. 救急診療指針改訂第5版(監修 一般社団法人 日本救急医学会). 東京, へるす出版. 2018, p155-158.
 - 18) 赤松泰次: 異物摘出術ガイドライン. 消化器内視鏡ガイドライン第3版(監修: 日本消化器内視鏡学会). 東京, 医学書院. 2006, p206-207.
 - 19) 河本紀一, 榎本浪子, 泉谷真美: 胃内視鏡を用いて毒物除去しえたフグ中毒の1症例. 因島総合病院医学雑誌. 1997; 3: 24-25.
 - 20) 濱田治, 三浦将彦, 芦田泰之, 豊嶋浩之: 致死量のタバコ摂取に対して内視鏡を利用した摘除が有効であった1例. 松江市立病院医学雑誌. 2011; 15: 113-116. doi: 10.32294/mch.15.1_113.

〈Case Report〉

A case of successful endoscopic removal in a patient who took aconite for the purpose of suicide.

Jiro TAKAHASHI¹⁾, Misao OKAMOTO²⁾, Takahiro INOUE¹⁾
Satomi MIYAMOTO¹⁾, Kimihisa KINOSHITA³⁾, Sachiko YAMADA¹⁾
Daisuke UENO¹⁾, Yuki INAYOSHI¹⁾, Takahiro OKANE¹⁾
Hiroko TATEISHI¹⁾, Yasukazu SHIINO¹⁾

1) Department of Acute Medicine, Kawasaki Medical School

2) Department of Clinical Laboratory, Kawasaki Medical School Hospital

3) Department of Health and Sports Science, Faculty of Health Science and Technology, Kawasaki University of Medical Welfare

ABSTRACT Aconite grows wild in mountains and fields, and it is often mistaken for other edible or medicinal plants, resulting in poisoning. Whilst ingestion may be accidental, it is also sometimes used for the purpose of suicide. Aconitine and other alkaloid toxins may cause severe, often fatal arrhythmias in patients with aconite poisoning, especially after high oral intake. Herein, we report the endoscopic removal of aconite from a patient after intentional ingestion. A woman in her twenties was rushed to our hospital after consuming the roots of an ornamental aconite in an attempt to commit suicide. The patient exhibited no subjective symptoms on admission. Gastric lavage was performed, but no aconite was found. An upper gastrointestinal endoscopy was performed and the aconite root, found in the stomach, was removed. The patient exhibited no symptoms or ECG changes after admission. Aconitine alkaloids, such as hypaconitine (5.1 ng/mL), mesaconitine (21.0 ng/mL), aconitine (1.1 ng/mL), and benzoyl-mesaconine (3.4 ng/mL), were detected in the gastric juice but not in the serum or urine. The patient was discharged the following day. In general, when aconite poisoning is suspected, gastric lavage and activated charcoal are administered to inhibit absorption. The ingestion of solid materials without chewing may affect absorption time. Based on the history of this case, we assumed that solid aconite remained in the stomach, thus early endoscopic removal of the aconite resulted in no symptoms of poisoning. Hence, this may be an effective and fast treatment for aconite poisoning. *(Accepted on December 1, 2020)*

Key words : Aconitine, Foreign body removal, Upper gastrointestinal endoscopy

Corresponding author

Jiro Takahashi

Department of Acute Medicine, Kawasaki Medical
School, 577 Matsushima, Kurashiki, 701-0192, Japan

Phone : 81 86 462 1111

Fax : 81 86 464 1044

E-mail : j.takahashi@med.kawasaki-m.ac.jp