

## 川崎医科大学附属病院における眼内レンズ手術の導入と現況

武田 純爾, 田淵 昭雄, 市橋 進

当院における眼内レンズ手術は、前講師の一人が宮田眼科病院で1年10カ月研修を積み、1986年6月から導入した。術式は計画的嚢外摘出と後房レンズ挿入であり、前房レンズ挿入は行っていない。術者は嚢外摘出に習熟したものである。手術適応は極めて厳格にしている。今回、手術開始時から1987年12月までの間に術後1カ月以上観察できた100眼について検討した。その結果視力0.5以上は91%と良好であった。重篤な合併症は水疱性角膜症の1例であったが、手術器具の厳格な洗浄により最近では経験していない。今後の問題として、角膜乱視のコントロール、新しい手術法や新しいレンズの導入、新しい視機能の評価法、手術教育および倫理について述べた。

(昭和63年4月19日採用)

### Introduction and Present Status of Intraocular Lens Implantation in Kawasaki Medical School Hospital

Junji Takeda, Akio Tabuchi and Susumu Ichihashi

Intraocular lens implantation in our hospital was introduced in June, 1986 by one of the authors who was trained for 22 months at the Miyata Eye Hospital. The method involves planned extracapsular cataract extraction (PECCE) and implantation of a posterior chamber lens. We have not carried out implantation of an anterior chamber lens. The operators are skillful in PECCE. The operative indication is strictly limited.

We investigated one hundred eyes observed for longer than one month after the operation from the introduction of the procedure to December, 1987. The results were good, with patients' visual acuities being above 0.5 in 91 per cent. There was one case of bullous keratopathy as a severe complication, but we have not experienced this complication after the strict washing of instruments.

We discussed future problems, i. e., control of corneal astigmatism, new operative methods, the introduction of a new lens, new evaluation of visual function, operative education and ethics. (Accepted on April 19, 1988) *Kawasaki Igakkaishi* 14 (3): 466-470, 1988

**Key Words** ① Intraocular lens ② Introduction ③ Present status

## 緒 言

近年の眼科治療学の発展には著しいものがある。それは、1) 眼内レンズ (intraocular lens: IOL と略す) の導入により白内障手術が全く変わったこと、2) 硝子体手術が目覚ましく発展し、いままで手の施しようがなかった網膜硝子体疾患に手術が行われるようになったこと、3) レーザー治療の発達により緑内障や後発白内障などが非観血的に治療できるようになったこと、などである。とりわけ、眼科手術では白内障が最も多く、IOL の導入はいまではほとんどの施設で行われている。しかし、新しい手術は安全性、確実性が十分であることを確認したうえで実施すべきであり、『眼内レンズ手術が極めて安全に手術できるのは、正規の訓練を経たものについていえることであって、確固たる基礎技術なしに安易におこなうべきでない』<sup>1)</sup>とされている。我々は昭和61年6月よりIOL手術を始めたが、今回、手術導入までに至る過程と、現況、手術成績および今後の問題について報告する。

## 対象および方法

対象は、昭和61年6月から昭和62年12月までの1年7カ月の間に川崎医科大学附属病院で行ったIOL手術例のうち術後1カ月以上観察できた83例100眼である。年齢は40歳から82歳で平均67.9歳で、性別は男性40例、女性43例で、片眼手術が66例、両眼手術が17例であった。導入方法は次のごとくである。著者らのうち一人(市橋)が1年10カ月、日本でも有数のIOL手術件数をもつ都城の宮田眼科病院にて修練を積み導入した。現在、計画的囊外摘出(planned extra-capsular cataract extraction: PECCE と略す)に習熟した者のみがIOL手術を行っている。

IOL手術の適応と禁忌であるが、適応は主に老人性白内障で、禁忌は眼内レンズ適応検討委員会の答申(Table 1)に従っている。その他、比較的禁忌としているのは、散瞳不良眼、角膜内皮細胞数2000/mm<sup>2</sup>未満、IOLに対して認

識がない症例、術後の経過観察がなんらかの理由で十分できないと考えられる例である。糖尿病では、術中に眼底検査し、網膜症のないものに行った症例はあるが、積極的には行っていない。

IOLのpower決定方法はSRK方式を用い、術後予想屈折値が-0.5~-1.0D程度を目標にしている。

採用IOLの種類は、後房レンズのみであり、前房レンズはいまだ安全性が確立されていないで行っていない。使用後房レンズはPrecision-CosmetのKRATZレンズを当初使用し、現在ではOptical Radiation Corporation(ORC)の紫外線吸収レンズを使っている。ループはmodified Jかmodified Cである。

まず手術前に以下のことを説明している。すなわちIOLの歴史が浅いこと、IOLを挿入した方が術後の合併症が多いこと、問題があれば、後日摘出する可能性があること、挿入予定でも術中に中止することがあること、などである。承諾書は一般の手術承諾書とは別にIOL挿入に関する承諾書を作成し、同意の得られたものみに手術を行っている。なお、ほとんどの症例で承諾は得られている。術前処置は、3日前より抗生物質点眼、当日インドメサシン(イン

Table 1. Absolute and relative contraindication for intraocular lens implantation (Acta Soc. Ophthalmol. Jpn., 1987)

### 禁忌となるもの

- 1) 小児
- 2) コントロール不良の緑内障
- 3) 進行性の糖尿病性網膜症
- 4) ぶどう膜炎
- 5) 虹彩血管新生
- 6) 網膜剥離
- 7) 重篤な術中合併症

### 適応を慎重に検討すべきもの

- 1) 若年者
- 2) 角膜内皮障害
- 3) 緑内障
- 4) 糖尿病性網膜症
- 5) 網膜剥離の既往のあるもの
- 6) 高度近視
- 7) 先天性眼異常

ドメロール®)点眼および散瞳剤(ミドリンP®, ネオシネジン®)にて極大散瞳し, 高浸透圧剤および眼球マッサージでできるだけ soft eye にしている。

一般的な術式は次のごとくである。ピアス開眼器を使用し, 上直筋に制御糸をかける。円蓋部基底の結膜弁を作成, ウェットフィールド・レーザーにより止血凝固を行い, 強角膜切開を11 mm 行う。ついで前房穿刺3 mm をサファイアメス, ルビーメス, あるいはケラトームにて行い, 灌流チストームによりD型前囊切開を行う。この際ヒアルロン酸ナトリウム(ヒーロン®)を注入し切開を行う場合もある。ついで核を脱臼させ, 強角膜切開を行い, 核を娩出させる。強膜縫合を3カ所8-0バージンシルクにて行い, 皮質の吸引をする。皮質吸引は高田クーパー7500を用いている。後囊ポリシャーにより後囊研磨を行い, 前房洗浄後ヒーロン®を注入し水晶体嚢を膨らませる。レンズ保持鑷子でレンズ挿入し, 鑷子による superior loop compression 法とレンズフックによる dialing 法で水晶体嚢内にレンズを入れる。0.15~0.2%ピロカルピンの前房注入で縮瞳させ, 同時にヒーロン®を眼外へ排出する。虹彩切除あるいは虹彩切開を行い, 9-0 ナイロン糸で連続縫合し, 前房を深くし, 眼圧を上げる。プラチードディスクにてやや直乱視になるように縫合糸の張力を調節する。8-0 バージンシルクで結膜縫合を2カ所行いステロイドの結膜下注射して手術を終える。なお灌流液は10000倍エピネフリン含有の SMA2 (オベガード®) を使用している。

術後処置は, 翌日よりステロイド結膜下注射(通常リンデロン® 2 mg)を3~5日, 散瞳剤(ミドリンP®)点眼3~4/日, 抗生物質点眼および内服を行っている。術後の安静は原則として手術当日のみである。入院期間は約2週間で, 外来手術はしていない。矯正眼鏡処方時期は乱視の落ち着く術後約3カ月以降を原則としている。

## 結 果

1) 視力 (Table 2): 術後3カ月以降の視力は, 矯正0.5以上が91眼(91%)で1.0以上が43眼(43%)であった。裸眼視力は0.5以上が51眼(51%)で1.0以上は6眼(6%)であった。矯正視力が0.5未満の症例は, 網膜色素変性症, 黄斑変性などの眼内疾患が3例, 角膜障害が1例, その他十分矯正できていない乱視などであった。

2) 角膜乱視 (Fig. 1): これは術後1週, 2週, 1カ月, 2カ月, 3カ月に測定できた49例58眼について検討した。その結果, 1週では $1.77 \pm 2.27$ Dの, 2週では $1.17 \pm 2.27$ D, 1カ月では $0.52 \pm 1.91$ Dの直乱視, 2カ月では $-0.45 \pm 1.71$ D, 3カ月では $-0.66 \pm 1.67$ Dの倒乱視となっており, この曲線は手術が慣れるに従って変動が少なくなっていた。

3) 合併症: フィブリン反応8眼(8%), YAG レーザー治療を必要とした後囊混濁4眼

Table 2. Postoperative visual acuity (83例, 100眼)

	裸眼	矯正
1.0 以上	6 (眼, %)	44
0.5 ~ 0.9	45	47
0.1 ~ 0.4	44	9
0.1 未満	5	0

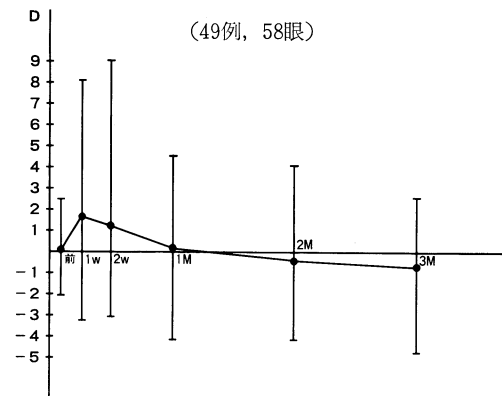


Fig. 1. Postoperative astigmatism as measured by keratometry

(4%)、その他として瞳孔捕獲1眼(1%)、角膜内皮障害2眼(2%)、術後1カ月目に起こった角膜ヘルペス1眼(1%)であった。フィブリン反応は散瞳剤、ステロイド点眼および結膜下注射などにより瞳孔の多少の変形は残すものの、全例治癒した。後囊混濁はYAGレーザーにより全例視力は回復した。瞳孔捕獲の1例は術後1年6カ月間全くそのまゝの状態です。視力も良好であったため経過観察中である。術後に水疱性角膜症を来したのが2例あり、1例は治癒したが、1例は角膜代償不全となった。その他手術後1カ月目に角膜ヘルペスを来した例があり、術後長期のステロイド点眼剤が影響したと考えられたがアシクロビル(ゾビラックス®)の点眼により治癒した。

#### 考 按

当院における IOL 挿入術の導入および現況について報告した。最近の IOL 手術は我が国でも世界的にも後房レンズが主流である。我々も後房レンズのみ行っている。今回の手術成績では、まず視力は0.5以上が91%で、これは他の報告<sup>2)~5)</sup>とはほぼ同じであり、良好であった。しかし IOL 挿入の目的の一つは良好な裸眼視力を得ることである。今回、裸眼視力0.5以上は51%で、約半数であった。これには眼軸長の測定誤差によるレンズパワーの選定違い、術後の乱視が大きく影響していた。したがって、術前のレンズパワーの決定は非常に重要であり、眼軸長測定、角膜屈折力測定、特に前者は極めて慎重に計測する必要がある。<sup>6)</sup> また術後の乱視を防ぐため、今後はテリーのケラトメーターのごとく術中に角膜屈折力を測定できるようにする必要がある。<sup>7),8)</sup>

次に今回の症例で合併症の見られたのは16眼(16%)でそのうち15眼(15%)は治癒せしめており、重篤なのは角膜代償不全の1例だけであった。本例は昭和62年4月の症例で、中村ら<sup>9)</sup>も同様の症例を報告しており、その原因として残留ヒーロン®や、化学物質が前房内に入った可能性が考えられるとの意見があり、

我々もこの症例以後、眼内に入るものすべてを術者が必ずチェックし、またヒーロン®はできるだけ排出させ、かつ注入に使った洗浄針はヒーロン®を残さぬよう注意し、以後このような症例には幸い遭遇していない。その他、永続的な眼圧上昇、視力に大きく影響するレンズの偏位、重篤な眼内炎や眼内レンズ摘出例は幸いまだない。

最近、IOL手術が外来で行われる施設もあるが我々は入院手術を原則としている。その理由は、術後経過が良好でも遅発性フィブリン反応を来す症例があり、少なくとも2週間は毎日観察する必要があること、教育機関であること、などによる。現在、外来手術は考えていない。

次に今後の課題であるが、まず適応の拡大である。私どもは眼内レンズ適応委員会の答申に従い、さらに厳しい条件をつけ適応を慎重に決定している。安全第一の考えからであるが、今後適応については例えば年齢はもう少しさげてもいいように思われる。しかしこの点は、極めて注意深く対応する必要があると考えている。次にシリコンレンズなどの新しいレンズやintercapsular surgeryなど新しい手術手技についてであるが、これも安全性が十分に確立されてから行うべきと考えている。術後の視機能評価は通常視力だけで行われているが、視覚誘発脳波<sup>10)</sup>や空間周波数特性<sup>11)</sup>を応用している所もあり、現在我々も検討中である。

最後に手術教育と手術倫理について述べる。IOL手術は従来よりPECCEに習熟した者のみが行うべき手術であると言われている。IOL手術症例の割合が増え、PECCEのみの症例の方が少なくなりつつある現状であることから、手術教育方法は手術倫理を考慮しながら十分に検討を加えていかななくてはならない問題である。<sup>4),11)</sup> 著者らは、白内障手術を始める前に動物眼にてその基本操作を行わせ、その後手術の助手につかせ、手術の流れが把握できるようになって初めて、PECCEを少しずつ行わせている。また手術ビデオの導入により、ビデオを研修者は手術の流れを把握するために、術者は反

省材料として使用している。また、眼科手術は視野が狭いため、ビデオは臨床にも教育にも必要不可欠のものと思われる。さらに今後は IOL 挿入術の手術シュミレーションを開発する必要があると考える。なお、PECCE に未習熟の術者には IOL 手術は行わせていないし、行わすべきでないと考え。IOL 手術のみならず手術教育には常に倫理面を考えていなくてはならな

いことを再度強調したい。

IOL 手術法は日進月歩の勢いであるが、著者らは、今後も流行にすぐ乗るようなことは決してせず、十分に安全性、確実性、有用性が確立されてからすべきであると考えている。

筒井 純教授の御校閲に感謝します。また手術の導入に際し、御指導戴きました宮田眼科病院 宮田典男先生に厚く御礼申し上げます。

## 文 献

- 1) 永田 誠：手術の心構え，倫理．眼紀 39：85—87，1988
- 2) Stark, W. J., Worthen, D. M., Holladay, J. T., Bath, P. E., Jacobs, M. E., Murry, G. C., McGhee, E. T., Talbott, M. W., Shipp, M. D., Thomas, N. E., Barnes, R. W., Brown, D. W. C., Buxton, J. N., Reinecke, R. D., Lao, C. and Fisher, S.: The FDA report on intraocular lenses. *Ophthalmology* 90: 311—317, 1983
- 3) 山岸和矢, 小林 博, 西村 晋, 池田定嗣, 荻野誠周, 永田 誠：眼内レンズ挿入眼の予後とその併発症・後房レンズ．臨眼 39：217—222, 1985
- 4) 伊東滋雄, 山岸和矢, 中島基磨, 伊東良江, 安藤 誠, 宇山昌延：当教室における眼内レンズ挿入術の導入とその成績．臨眼 41：1099—1103, 1987
- 5) 松田章男：眼内レンズ移植術の経過予後．眼紀 38：1607—1614, 1987
- 6) 早野三郎編：これから始める眼科医のための眼内レンズ手術．大阪，ありい出版．1986，p. 78
- 7) Blydes, J. E.: Control of astigmatism with interrupted sutures and the Terry keratometer after intraocular lens implantation. *In Current concepts in cataract surgery*, eds. by Emery, J. M. and Jacobson, J. M., St. Louis, C. V. Mosby. 1980, pp. 205—206
- 8) 宮田典男：眼内レンズ移植時における角膜乱視のコントロール．あたらしい眼科 3：35—42, 1986
- 9) 中村二郎, 北尾恵理, 沼 朝代：移植後早期に起こった水疱性角膜症の検討．第2回日本眼内レンズ学会抄録集．1987
- 10) Howe, J. W., Mitchell, K. W., Mahabaleswara, M. and Abdel-Khalek, M. N.: Visual evoked potential latency and contrast sensitivity in patient with posterior chamber intraocular lens implant. *Br. J. Ophthalmol.* 70: 890—894, 1986
- 11) 田上勇作, 岡崎茂夫, 北垣公子, 松見淳子, 山中昭夫, 池内輝行, 村井正人：Arden's grating chart による人工的偽水晶体眼の glare sensitivity の検討．眼紀 37：693—696, 1986