

## 非定型肺炎における一時的陰影拡大例について

田野 吉彦, 中村 淳一, 矢野 達俊, 米山 浩英, 安達 倫文, 木村 丹,  
田 辺 潤, 松島 敏春

1985年1月から1988年12月までの4年間に当院へ入院した非定型肺炎患者のうち、ミノサイクリン、ドキシサイクリン、またはエリスロマイシンによる治療で治癒した症例は71例であった。そのうち治療中一時的に陰影が拡大するものが7例に認められ、全体の9.9%を占めた。陰影が一時的に拡大する時期は、抗菌剤を効果判定する時期に一致する3~5日目であった。この場合、抗菌剤を継続投与するか否かを決定する最も良い指標は、発熱であった。赤沈は、約16%に治療開始3~6日目に軽度の一時的悪化がみられた。

(平成2年3月12日採用)

### Transient Roentgenographic Expansion in Atypical Pneumonia

Yoshihiko Tano, Junichi Nakamura, Tatsutoshi Yano, Hirohide Yoneyama,  
Michifumi Adachi, Makoto Kimura, Jun Tanabe and Toshiharu Matsushima

The subjects were 71 cases with atypical pneumonia admitted to our hospital from January, 1985, to December, 1988 who improved during treatment with minocycline, doxycycline or erythromycin. In 7 of these cases (9.9%), transient roentgenographic expansion was noted during suitable treatment. Transient expansion occurred on the third to fifth therapeutic day, the period during which the effectiveness of antibacterial agents can usually be assessed. The best marker for this assessment was pyrexia for the cases with transient roentgenographic expansion. Transient aggravation of erythrocyte sedimentation rates was noted in 16% of the cases on the third to sixth therapeutic day. (Accepted on March 12, 1990) *Kawasaki Igakkaishi* 16(1): 7-12, 1990

**Key Words** ① Atypical pneumonia ② Mycoplasmal pneumonia  
③ Transient roentgenographic expansion

#### はじめに

胸部X線写真は、肺炎の診断、治療経過などをみるために重要な検査である。特に、治療経過を客観的に評価する手段として、胸部X線写真は経時的に検査されている。現在の治療方針が正しいかどうかを判断するための指標として

胸部X線写真の役割は大きい。しかし、適切な抗菌剤の選択にもかかわらず、陰影のみが一時的に拡大することがある。

そこで、著者らは適切な抗菌剤の選択にもかかわらず陰影が一時的に拡大した症例について検討した。

### 対象と方法

1985年1月から1988年12月までの4年間に、川崎医科大学附属川崎病院に入院し、非定型肺炎と診断した78例を調査対象とした。方法は、ミノサイクリン(MINO)、ドキシサイクリン(DOXY)、またはエリスロマイシン(EM)による治療で治癒したものの中から、治療中一時的に陰影が拡大していた症例について retrospective に臨床的検討をおこなった。

マイコプラズマ肺炎の診断は、マイコプラズマ血清抗体価(CF)が単独で64倍以上、または急性期と回復期のペア血清で回復期が急性期の4倍以上に上昇している場合とした。マイコプラズマ肺炎以外の非定型肺炎の診断は、マイコプラズマ、クラミジアおよび各種ウイルスの血清抗体価の有意な上昇は認められなかったが、臨床症状、白血球数、胸部X線像などの臨床所見およびβラクタム剤無効などマイコプラズマ肺炎に極めて類似する臨床像を有したものとした。陰影の広がり程度を数的に評価するために三木分類のスコアを用いた。<sup>1)</sup>すなわち、Figure 1 に示すごとく、一肋間以内にとどまる極めて軽度の陰影を1点とし、陰影の広が

りに比例して加算され、陰影範囲が両肺ほぼ全域にわたるものを10点としたものである。

Figure 2 は、48歳女性のマイコプラズマ肺炎の一時的陰影拡大例である。右下肺野の肺炎の広がり程度は三木分類のスコアでは、治療開始日(Fig. 2 左)が3点、治療3日目(Fig. 2 右)が5点となる。

### 結 果

MINO, DOXY, または EM の治療で治癒した非定型肺炎は71例であった。内訳は、マイコプラズマ肺炎30例、マイコプラズマ肺炎以外の非定型肺炎41例であった。このうち、治療中一時的に陰影が拡大したものは、7例(9.9%)で、マイコプラズマ肺炎3例(10%)、マイコプラズマ肺炎以外の非定型肺炎4例(9.8%)であった。

一時的に陰影が拡大した7例について Table 1 に示した。年齢は、25歳から55歳で平均38歳であった。性別は、男2例、女5例で女性に多く、特にマイコプラズマ肺炎の3例はすべて女性であった。陰影の分布に一定の傾向はなく、広がり程度も種々であった。一時的な陰影拡大の程度は、軽度で大部分が三木分類の

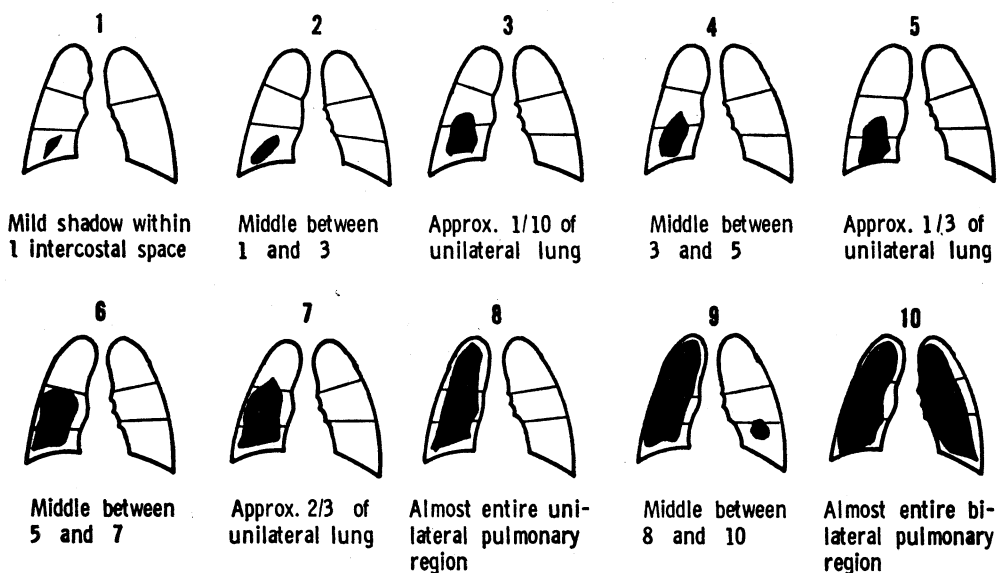


Fig. 1. Chest X-ray scored by Miki's classification

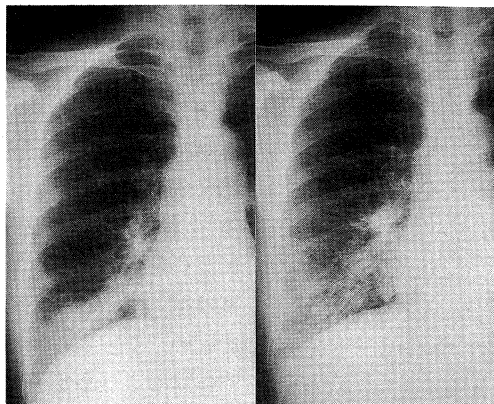


Fig. 2.

left : Chest X-ray before treatment shows three marks in expansive degree of pneumonic shadow by Miki's classification scoring.

right : Chest X-ray on the third therapeutic day shows five marks.

一点加算される程度であった。陰影の拡大する時期は、治療開始から3日目が5例、5日目が2例で、全例が抗菌剤の効果を判定する時期にあたる3～5日目であった。使用抗菌剤は、MINO 6例、DOXY 1例であった。

陰影の拡大時期が抗菌剤の効果判定時期に一致する3～5日目であったので、抗菌剤の継続投与を決める指標として胸部X線以外に信頼できる指標を検討した。7症例における治療開始時および陰影拡大時の臨床所見を Table 2 に示した。陰影が一時的に拡大する時期においても明らかに改善を示していたのは、発熱であった。治療開始時 38～40℃あった発熱は7例中6例が平熱となり、他の1例も 39℃から 37.3℃までの解熱傾向を示した。その他、CRPも全例に明らかに改善していた。しかし、咳、白血球数は改善の程度も軽く、赤沈においては一時的悪化する例もみられた。

次に治療開始3～5日目まで陰影が不変であった症例について同様に検討した。その結果

Table 1. Cases with transient roentgenographic expansion during treatment

case	age	sex	diagnosis	chest X-ray*	expansion day	antibiotics
1 S. K.	30	F	mycoplasmal pneumonia	3 → 4	third day	DOXY
2 K. G.	36	F	mycoplasmal pneumonia	6 → 7	fifth day	MINO
3 S. U.	48	F	mycoplasmal pneumonia	3 → 5	third day	MINO
4 K. M.	31	F	atypical pneumonia	4 → 5	third day	MINO
5 U. H.	25	F	atypical pneumonia	5 → 6	third day	MINO
6 I. I.	55	M	atypical pneumonia	2 → 3	fifth day	MINO
7 Y. I.	38	M	atypical pneumonia	5 → 6	third day	MINO

\* Miki's classification scoring









**Table 2.** Clinical findings in cases with transient roentgenographic expansion

case	diagnosis	cough	pyrexia	WBC	ESR (1 hr)	CRP
1 S. K.	M. pn	+ → ±	39°C → 36.7°C	5400 → 4200	60 → 120	3 (+) → 1 (+)
2 K. G.	M. pn	+ → +	38.4°C → 36.6°C	4200 → 3100	42 → 22	5 (+) → 2 (+)
3 S. U.	M. pn	+ → ±	39°C → 37.3°C	3600 → N. D.	62 → N. D.	3 (+) → N. D.
4 K. M.	AP	± → ±	39°C → 36.7°C	8200 → 3700	N. D. → 30	6 (+) → (-)
5 U. H.	AP	+ → ±	38.2°C → 36.8°C	6700 → 8300	46 → N. D.	6 (+) → 4 (+)
6 I. I.	AP	+ → +	38.3°C → 36.9°C	10200 → 4400	82 → 42	6 (+) → 1 (+)
7 Y. I.	AP	± → ±	40°C → 36.9°C	8500 → 5000	90 → 97	6 (+) → 4 (+)

M. pn: mycoplasmal pneumonia AP: atypical pneumonia  
 upper row: before treatment lower row: transient expansion day  
 N. D.: not done

を **Table 3** に示した。マイコプラズマ肺炎 2 例，マイコプラズマ肺炎以外の非定型肺炎 6 例で合計 8 例に認めた。性別では，男 2 例，女 6 例で一時的拡大例と同様に女性に多く認めた。治療開始日の陰影の分布，程度は種々で一定の傾向を認めなかった。治療開始日および治療開始日と陰影が不変であった 3～5 日目の咳，発熱，白血球数，CRP などの臨床所見の改善状

**Table 3.** Cases with unchangeable roentgenographic shadow on the third to fifth therapeutic day

case	age	sex	diagnosis	chest X-ray*	cough	pyrexia	WBC	CRP
1 S. F.	42	M	M. pn	 7 → 7	+ → ±	39.2°C → 36.4°C	8700 → 9600	6 (+) → 6 (+)
2 S. T.	31	F	M. pn	 7 → 7	+ → +	39.2°C → 36.2°C	7100 → N. D.	N. D. → 6 (+) <
3 A. Y.	63	F	AP	 2 → 2	± → ±	38.2°C → 36.5°C	8300 → 7200	6 (+) < → N. D.
4 K. K.	61	F	AP	 5 → 5	+ → ±	36.8°C → 36.3°C	3800 → N. D.	1 (+) → N. D.
5 Y. K.	17	F	AP	 3 → 3	+ → +	37.7°C → 37.8°C	10600 → 5700	2 (+) → 1 (+)
6 K. K.	41	M	AP	 4 → 4	± → -	38.6°C → 36.8°C	7200 → 6400	6 (+) < → N. D.
7 K. Y.	41	F	AP	 1 → 1	± → +	37.8°C → 36.8°C	5400 → 2800	4 (+) → 1 (+)
8 K. Y.	25	F	AP	 5 → 5	+ → +	37.5°C → 37.4°C	8300 → N. D.	3 (+) → 1 (+)

M. pn: mycoplasmal pneumonia  
 AP: atypical pneumonia

\* Miki's classification scoring

upper row: before treatment  
 lower row: the third to fifth therapeutic day  
 N. D. : not done

**Table 4.** Cases with transient aggravation in clinical findings during treatment

	No. of cases	aggravation day	grade
cough	2 (2.8%)	third day	±→+ +→++
pyrexia	10 (14.1%)	ninth day<	37.0°C>→ 37.1~37.5°C
WBC	1 (1.4%)	sixth day	8300→9700
ESR (1 hr)	11 (15.5%)	third to sixth day	55→61*
CRP	0		

\* mean

況についてみた。抗菌剤の効果判定に最も参考となったと考えられるのは、症例1, 2, 3, 6, 7の5例は発熱であった。症例4は咳であった。症例5は白血球数およびCRPであった。症例8は、発熱およびCRPであった。以上、抗菌剤の継続投与を決定する際、胸部X線写真以外の判定指標としては、発熱が最も良かった。

陰影は順調に軽快したが、他の臨床所見が一時的に悪化した症例について検討し、Table 4に示した。赤沈は11例(15.5%)に一時的悪化がみられ最も多かった。悪化の程度は、軽度であるが悪化日は全例に抗菌剤の効果判定時期にあたる3~6日目であった。発熱は10例(14.1%)に認められたが、これらはすべて治療開始から9日目以後に平熱から微熱となったもので、37.5°Cになった1例を除いて全例が37.1~37.3°Cの微熱程度のものであった。平熱から微熱になった期間は、1~3日間の短期であった。CRPは、一時的悪化する例は1例もみられなかった。

### 考 察

適切な治療にもかかわらず、陰影のみが一時的に悪化する例としては肺結核がよく知られている。肺結核の治療中、細菌学的改善がみられても、胸部X線上陰影のみが一時的に悪化する例があり、その頻度は諸家の報告により異なる

が約5%前後と思われる。<sup>2)~4)</sup>肺炎の場合の報告は過去に認められない。陰影のみが一時的に悪化していることを証明するには、細菌学的検討が必要である。すなわち、一時的陰影悪化例とするには原因菌が治療中の抗菌剤により減少または消失しているにもかかわらず、陰影のみがある時期に増大し、治療継続中にやがて縮小軽快していくもののみが厳密な症例といえよう。肺結核の場合は、原因菌が明確であるため細菌学的検討が比較的容易である。しかし、細菌性肺炎や非定型肺炎の場合は原因菌を明らかにできないことが多いので、肺炎の場合の陰影の一時的悪化の臨床的検討は実際には極めて困難といえる。今回、我々は、マイコプラズマ肺炎およびマイコプラズマ肺炎以外の非定型肺炎を対象に、MINO, DOXY またはEMによって治癒したと考えられた症例について retrospective に胸部X線写真の経過、特に治療中の陰影の広がりの変化を観察した。したがって、細菌学的検討がなされていないため陰影拡大がすなわち陰影悪化を意味するものではないが、とにかく今回の検討で非定型肺炎の治療中に陰影が一時的に拡大する例が約10%に認められ決してまれなものではないことがわかった。

一時的陰影拡大の程度は大部分が軽度で三木分類の一点加算程度であった。しかし、一時的に拡大する時期が全例において治療を始めて3~5日目で、ちょうど抗菌剤効果判定時期に一致するため、このような症例に遭遇した場合に抗菌剤の継続投与をするか否かの決定に困惑することが考えられた。そこで、この場合の抗菌剤継続投与を決定する最も良い指標を検討したところ、発熱が最も良かった。胸部X線写真は肺炎の診断上基本となる検査であり、治療経過を観察する場合にも有用である。三木<sup>1)</sup>は、肺炎に対する抗菌剤の効果判定に最も影響が大きいのは、体温と胸部X線点数としている。しかし、胸部X線写真によって陰影の広がり状態を判定する場合、判定者の読影能力にも左右され、客観性の面にやや問題がある。肺炎における胸部X線写真の重要性については従来どおり

に異論はない。しかし、著者らの検討では適切な治療にもかかわらず一時的に陰影が広がる例が約10%に認められるため、肺炎の経過観察には胸部X線写真以外に発熱、CRPなどを考慮した総合的判断が重要で、特に発熱は最も簡便で客観性に富む良い指標と考えられた。

なお、一時的陰影悪化の機序として、肺結核の場合は、抗結核剤により体内の大量の結核菌を急激に殺菌破壊するため、遊離した菌体成分が病巣反応を起こすためと考えられている。<sup>5)</sup>しかし、非定型肺炎については、これと同様な

機序によるのか、その他宿主側の免疫学的関与もあるのか現在のところわからない。<sup>6)</sup>

## 結 語

非定型肺炎において、治療中一時的に陰影が拡大する症例が約10%に認められた。陰影の一時的拡大時期は、抗菌剤効果判定時期に一致する3~5日目であった。この場合の抗菌剤継続投与を決定する最も良い指標は、発熱であった。赤沈は、約16%に治療開始3~6日目に軽度の一時的悪化がみられた。

## 文 献

- 1) 三木文雄: シンポジウム. 呼吸器感染症に対する抗菌剤の効果判定基準. 肺炎・肺化膿症 Chemotherapy 28: 1416-1420, 1980
- 2) 佐藤 博, 大泉耕太郎, 本宮雅吉, 今野 淳: 強力化学療法に伴う胸部X線像の悪化例について. 結核 57: 425-427, 1982
- 3) 木野智慧光: 非空洞性肺結核に対する INH・RFP 治療中にみられたX線陰影の拡大について. 結核 56: 198, 1981
- 4) 中富昌夫, ほか: 強力化学療法による初期悪化. 結核 56: 197, 1981
- 5) 島村喜久治: RFP による肺結核初回治療時にみられる初期悪化. 日胸臨 38: 944-949, 1979
- 6) 田野吉彦, 中村淳一, 小橋吉博, 木村 丹, 松島敏春: 治療中一過性に陰影の悪化したマイコプラズマ肺炎の1例. 川崎医学会誌 15: 374-378, 1989