

上顎洞原発未分化癌の1例

日高 利美, 秋定 健, 吉弘 剛, 河合 晃充, 粟飯原輝人,
森 幸威, 宇野 雅子

今回我々は88歳男性で、左上顎洞に原発し肝細胞癌との重複例で、手術と放射線療法にて治療を行った未分化癌の症例を経験した。初発症状は左鼻閉感と左鼻出血で、左鼻腔内の腫瘍に気が付き、近医耳鼻科を受診し生検にて腺癌と診断され、当科紹介受診し左上顎洞癌の疑いにて入院となった。術前組織診断では、低分化癌であったが、術後組織診断は未分化癌であった。手術と放射線療法で治療を行い経過良好にて退院したが、退院後1ヶ月目のCTで腫瘍の再発と頭部リンパ節転移を認め再入院となった。年齢を考慮し、家族とも相談の上、疼痛の除去を目的とした対症療法を行った。鼻・副鼻腔に原発する癌腫の大部分は、上顎洞に発生し病理組織学的には扁平上皮癌が多い。未分化癌は、きわめて稀であり局所制御が困難で遠隔転移が高率に生ずる組織型である。上顎洞扁平上皮癌に比べ、極端に余後不良な上顎洞未分化癌の標準的な治療法の確立が望まれる。

(平成10年5月22日受理)

A Case of Undifferentiated Carcinoma of the Maxillary Sinus — Case Report —

Toshimi HIDAKA, Takeshi AKISADA, Tsuyoshi YOSHIHIRO,
Akimitsu KAWAI, Teruhito AIHARA, Yukitake MORI and Masako UNO

Most cancers of the paranasal sinuses are squamous cell carcinoma. Undifferentiated carcinoma of the maxillary sinus is very rare. We encountered a case of undifferentiated carcinoma of the maxillary sinus in an 88-year-old male, who had complained of left epistaxis, and visited our hospital. Anterior rhinoscopy revealed a mass in the left nasal cavity. A biopsy of this left nasal mass led to a diagnosis of poorly differentiated carcinoma. An enhanced CT scan showed a tumor in the area of the left nasal cavity, maxillary sinus and ethmoid sinus. MRI disclosed a tumor of low intensity (T_1 weighted image) and high intensity (T_2 weighted image). We performed the groB Denker operation under local anesthesia. The histopathological diagnosis was undifferentiated carcinoma. Postoperative radiation was done, and CT after treatment showed no tumor. However, recurrence of the maxillary carcinoma was observed one month later, and he died as a result of general debility. We discussed the rarity of undifferentiated carcinoma of the maxillary sinus, the difficulty of treatment of this tumor, and as a result of the poor prognosis.

(Accepted on May 22, 1998) *Kawasaki Igakkaishi* 24(1): 53-57, 1998

Key Words ① Undifferentiated carcinoma ② Maxillary sinus
③ Diagnosis ④ Treatment ⑤ Prognosis

はじめに

鼻・副鼻腔に原発する癌腫の大部分は、上顎洞に発生し、病理組織学的には扁平上皮癌が最も多い。今回我々は、左上顎洞に原発した未分化癌の1例を経験したので治療経過とともに若干の文献的考察を加えて報告する。

症例呈示

症例：88歳 男性

初診：平成4年12月22日

主訴：左鼻閉感 左鼻出血

既往歴：両慢性副鼻腔炎

(30年前 保存的治療)

家族歴：特記すべきことなし

現病歴：平成4年11月頃より左鼻閉感、左鼻出血が出現し、その後、左鼻腔内の腫瘍に気付いた。近医耳鼻科を受診し、生検にて腺癌と診断され、12月22日当科紹介受診となった。

初診時所見：左眼球の軽度(5mm)の下転障害を認めしたが、視力障害や眼球突出は認められなかった。前鼻鏡所見では、左鼻腔内に易出血性の黄白色の腫瘍を認め、中鼻甲介や下鼻甲介は確認できなかった(Fig. 1)。その他、

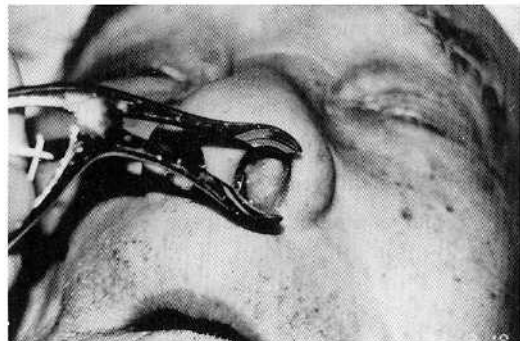

Fig. 1. Anterior rhinoscopy revealed a light yellow-colored mass in the left nasal cavity.

耳、口腔、咽頭、喉頭、顔面皮膚には特に異常を認めず頸部リンパ節も触知しなかった。

鼻・副鼻腔X線所見：単純X線で、左上顎洞及び篩骨洞にびまん性の均質な陰影を認め、上顎洞上壁、外側壁の骨構造は不明瞭となっており鼻・副鼻腔腫瘍が疑われた(Fig. 2)。左鼻腔内腫瘍の生検から carcinoma の病理組織診断が得られたため、平成5年1月22日精査加療目的で入院となった。

入院時検査所見：血沈の亢進とCRPの上昇が認められたが、末梢血、血液生化学的所見、電解質には異常を認めず、腫瘍マーカー(α フェトプロテイン、CEA、SCC)は基準値の範囲内であった。また胸部X線、核医学検査で転移を疑わせる異常所見は認められなかった。腹部

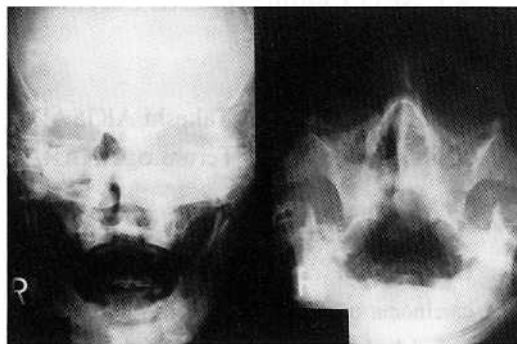


Fig. 2. Plain X-ray examination of the nose showed only a left side shadow.

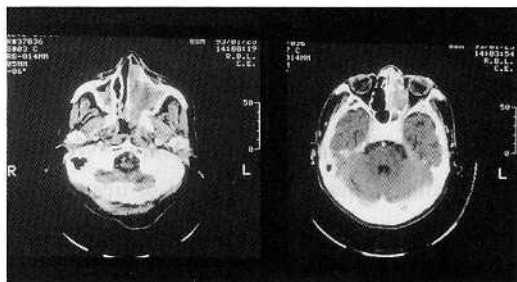


Fig. 3. Enhanced computed tomographic scans disclosed a large mass in the left nasal cavity, maxillary sinus and ethmoid sinus.

超音波では肝腫瘍が指摘され、肝シンチグラフィ、CTにて肝細胞癌を疑う所見が認められた。

CT, MRI 所見：左鼻腔内、左上顎洞、左篩骨洞内に腫瘍陰影を認め、左上顎洞の内側壁は破壊されていた。前・後篩骨洞内の腫瘍は、眼窩内側壁を破壊し、左眼球内容を圧迫していたが頭蓋内への浸潤は認められなかった。また右上顎洞は、副鼻腔炎を疑わせる像を呈していた (Figs. 3, 4)。

入院後経過：前医での病理組織学的診断は腺癌であったが、入院後左鼻腔内腫瘍より数回の生検を行ったところ、壊死が強く組織型は不明の低分化な癌という診断であった (Fig. 5)。以上より、左上顎洞癌 (T₄NoMo) と診断し、組織型の確認も含めて平成5年2月18日、局所麻酔下に試験的左上顎洞開洞術を行った。

術中所見：左上顎洞前壁骨膜は一部消失し腫瘍の露出が認められた。上顎洞には腫瘍が充満し、上顎洞後壁の一部と内側壁のほとんどが消失していた。上顎洞内の腫瘍を摘出するとともに経上顎洞的に篩骨洞を開放し、篩骨洞の腫瘍を摘出した。左眼窩内側壁は一部骨が消失していたが、腫瘍は眼窩内へは達していなかった。次いで鼻腔内の腫瘍を摘出し、左上顎洞、篩骨洞、鼻腔を連続する単一の腔とする拡大デンケル術で手術を終了した。術前診断では、組織型不明の低分化な癌であったが、術後組織診断 (Fig. 6) では、異型性の強い腫瘍細胞が明らかな構造をもたずに増殖しており、未分化癌の所見であった。3月2日より UFT 300 mg/day 内服による化学療法と放射線治療を併用し、total 54 Gy を照射した。CT (Fig. 7) で残存のないことを確認した後、UFT 300 mg/day の内

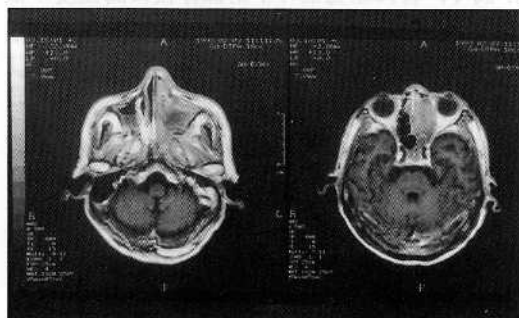


Fig. 4. MRI examination revealed a tumor of low intensity by T₁ weighted imaging and of high intensity by T₂ weighted imaging.

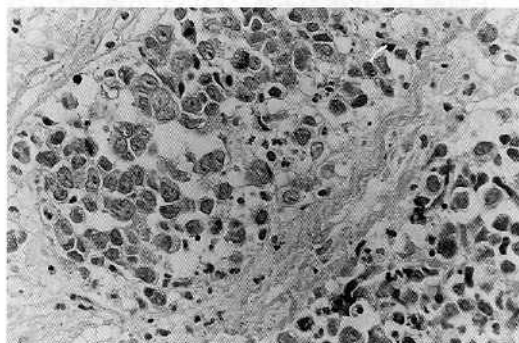


Fig. 5. Pathological findings showed small atypical cells in the necrotic tissue. (H.E. 400×)

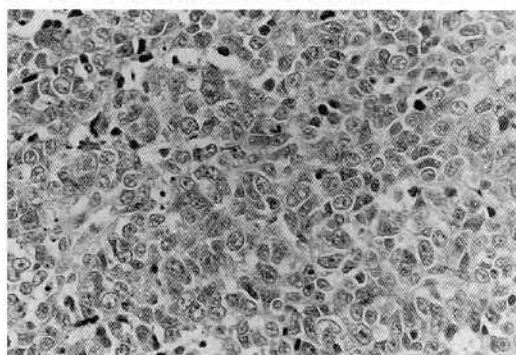


Fig. 6. Pathological findings showed many atypical cells proliferate with no structure. (H.E. 400×)

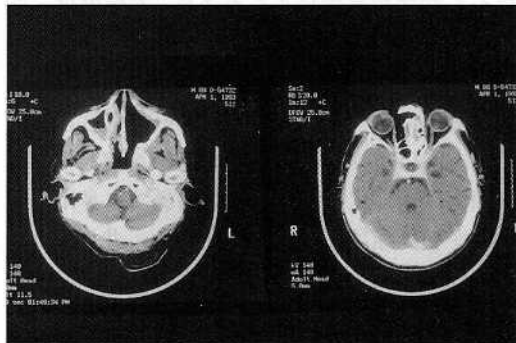


Fig. 7. A CT scan after operation showed no tumor in the left maxillary region.

服を継続し、肝腫瘍の治療のため4月5日内科へ転科となった。転科後肝生検にて肝細胞癌と診断され、抗癌剤の局所注入により治療を行い4月30日に退院した。その後外来で経過観察中、左鼻腔内に腫瘍の再発を認め、左眼球突出、左頸部に転移を思わせる腫瘍が認められ、顔面疼痛、視力障害を訴えたため6月14日再入院となった。

入院時のCTでは、左鼻腔内、左上顎洞、左篩骨洞内に腫瘍の再発を認め、左眼窩内にも浸潤を認めた。入院後は家族の希望により患者の余命を考え、疼痛の除去を主に対症療法を行ったが、腫瘍の増大とともに全身状態が悪化し、9月11日呼吸不全により死亡した。

考察：統計的にみると鼻・副鼻腔悪性腫瘍の原発部位は上顎洞が最も多い。酒井ら¹⁾は、鼻・副鼻腔悪性腫瘍の1171例中1089例(93.0%)が上顎洞より発生し、病理組織診断では扁平上皮癌が64.5%と最も多かったと報告している。未分化癌(undifferentiated carcinoma)は単純癌(carcinoma simplex)ともいわれ、円形ないし多角形の癌細胞が小胞巣をなして、また遊離細胞となつてび慢性、浸潤性に増殖するものであり²⁾、その組織型別頻度は鼻・副鼻腔癌の中でも少なく、海外からは13.0%³⁾、本邦では3.9%¹⁾などの頻度が報告されている。

発生部位は上顎洞原発の頻度が最も高く、酒井¹⁾らは頭頸部原発の未分化癌51例中36例(70.6%)が上顎洞であったと報告している。

性比は6:7で若干女性に多く、年齢は30歳代から70歳代までにみられる⁴⁾。本症例は、88歳と高齢の男性であり、年齢的にも稀な症例であった。

一般的に鼻・副鼻腔腫瘍は、その発生部位、進展方向により出現する症状は様々である。この傾向は未分化癌においても同様で、鼻閉・鼻出血が初発症状であることが多い。井上⁵⁾は、片側性の持続性の鼻出血が癌を疑う根拠のひとつになるとしている。本例は、左鼻閉感と左鼻出血があったものの放置し、左鼻腔内の腫瘍に本人、家族が気づき、はじめて受診していた。

高齢者では、感覚、痛覚閾値の上昇、体性知覚の低下、時間知覚の老化に加え、核家族化による家人の無関心、病識の低さなどの理由から^{6),7)}受診までの期間が一般成人に比べ延長しがちであり、今回の症例も同様であった。

上顎洞癌の治療は、抗癌剤の浅側頭動脈からの注入、放射線治療および手術からなる三者併用療法が一般的であるが、本例は、鼻腔腫瘍の生検で組織型が確定しなかったことから、試験的上顎洞開洞術による腫瘍摘出術が行われた。その結果未分化癌の組織診断が得られ、腫瘍の占拠部位から考え抗癌剤の動注に効果が期待しにくいと考え、動注を行わず術後追加治療として54 Gyの放射線治療を行った。未分化癌は、放射線治療に対し有効例が多いとの報告^{8),9)}があるが、局所が制御されても遠隔転移で死亡する頻度が高いとの報告¹⁰⁾もある。今野ら¹¹⁾は、未分化癌は頸部リンパ節転移、遠隔転移の頻度が高く、特に原発巣の手術操作後に高頻度の転移が認められるため、その治療は高分化な扁平上皮癌と同様に語ることはできないと述べている。我々の症例も初診時は、頸部リンパ節転移、遠隔転移は認めなかったものの、退院後1ヶ月目のCTで、初診時には認められなかった左眼窩内への腫瘍の再発と左頸部リンパ節転移を認めた。今野らの指摘の如く初回の手術が転移を誘発した可能性もあると思われる。再発に対する治療として眼球摘出を含めた手術も考慮したが年齢を考え、また家族との相談により対症療法を行うことになった。

上顎洞未分化癌の予後についての報告は少ないが、今野ら¹¹⁾は、T₃、T₄の進展型や低分化癌を対象に照射、動注に加えてCDDP、PEPの全身化学療法と手術を併用し、5年粗生存率が未分化癌では0%であったと報告している。ちなみに他の組織型については扁平上皮癌75.0%、腺癌系腫瘍88.9%などの成績であった。以上の結果をふまえ未分化癌の予後の悪さと未分化癌では顕微鏡的遠隔転移がすでにおこっている可能性が強いと述べている。

本症例は、上顎洞癌の精査治療中に肝腫瘍を

指摘され精査の結果原発性肝細胞癌が証明された。頭頸部悪性腫瘍における重複癌の頻度は、川本ら¹²⁾の4.8%、宮原ら¹³⁾の8.1%の報告があり、部位別組み合わせは、頭頸部と消化器系との重複癌が多く40~50%を占める^{12),13)}とされている。上顎洞癌との重複は両側上顎洞癌が44.4%と約半数を占め、上顎洞癌と肝細胞癌との重複は2.2%ときわめて稀であった¹⁴⁾。本症例の肝細胞癌は局所治療により制御されており、上顎洞癌の再発が最終的には患者の余命に影響をあたえたことになる。60~70%の5年生存率が期待できる上顎洞扁平上皮癌症例に比べ、極端に余後が不良な上顎洞未分化癌の標準的な治療法の確立が望まれる。

ま と め

- 1) 88歳男性で左鼻閉感、左鼻出血を主訴に来

- 院し、左上顎洞癌の疑いにて入院となった。
- 2) 術前組織診断では、組織型不明の低分化な癌であったが、術後組織診断は未分化癌であった。
- 3) 手術と放射線療法で治療を行い、経過良好にて退院した。
- 4) 当科退院後1ヶ月目のCTにて左眼窩内に腫瘍の再発と左頸部リンパ節転移を認め再入院となった。
- 5) 肝腫瘍は肝細胞癌であり、重複癌症例であった。

稿を終えるにあたり、ご指導ならびにご校閲賜わりました川崎医科大学耳鼻咽喉科学教室折田洋造教授に慎んで感謝いたします。

尚、本論文の要旨は、第19回日本耳鼻咽喉科学会中国地方部会連合学会（1993年広島）において発表した。

文 献

- 1) 酒井俊一：鼻・副鼻腔の腫瘍。図説臨床耳鼻咽喉科講座5巻。東京、メディカルビュー社。1984、pp 86-89
- 2) 酒井俊一：鼻の腫瘍。耳鼻咽喉科学第3版。東京、医学書院。1984、pp 603-617
- 3) Gerz Reznik DVM, Sherman FS: Nasal tumors in animals and man 1st ed. Florida, CRC Press. 1983, pp 140-143
- 4) 酒井俊一、尾崎正義、池田 寛、山本邦之、吉田淳一、矢野和栄：鼻・副鼻腔悪性腫瘍908例の観察。耳鼻 21：859-884、1975
- 5) 井上憲文：頭頸部腫瘍の症状としての鼻出血について。耳鼻臨床 71：1181-1188、1978
- 6) 佐藤武男：老人喉頭癌について。耳喉 45：209-215、1973
- 7) 佐藤 隆、河辺義孝：高齢者喉頭癌症例の検討。耳鼻臨床 74：1849-1857、1981
- 8) 酒井俊一、浜崎 靖：上顎癌に対する放射線治療効果の研究。日耳鼻 70：422-428、1967
- 9) 松村祐二郎、栗田幸男、高山一雄、赤崎郁郎、広戸幾一郎、武井 修、南立昌幸、山田篤伸：上顎癌における組織像と治療法選択の基準について。耳鼻 20：371-377、1974
- 10) 今野昭義、井上周一：上顎癌治療上の問題点。耳鼻 29：318-320、1983
- 11) 今野昭義、仲野公一、三浦 巧、寺田修久、岡本美孝：進展上顎洞癌に対する集学療法-遠隔成績と治療上の問題点-。頭頸部腫瘍 19：27-35、1993
- 12) 川本誠一、池田 恢、西山謹司、宮田徹明、真崎規江、重松 康：頭頸部癌症例における重複癌-重複部位・頻度など統計的考察-。癌の臨床 28：1-7、1982
- 13) 宮原 裕、吉野邦俊、馬谷克則、仙波 治、佐藤武男：喉頭癌における重複癌。癌の臨床 28：191-195、1982
- 14) 犬山征夫、斉藤成司、小津雷助、堀内正敏、浅岡一之、中島康夫：当教室における重複悪性腫瘍症例及び本邦報告例の統計的観察。日耳鼻 79：189-202、1976