

完全房室ブロックに進展した2枝ブロック例の臨床像とその意義

寒川 昌信, 谷口 真*, 加藤 武彦*, 田辺 潤*, 秋山 真樹,
小山 雄士, 浅野 誉久, 安田廣太郎, 斉藤 靖浩, 神山 憲王,
末綱 竜二, 田中 淳二, 河原 洋介, 鼠尾 祥三, 沢山 俊民

2枝ブロック(完全右脚ブロック+左脚前枝ブロック)から完全房室ブロックに進展した4症例を経験した。患者は全例男性で高血圧の既往があり, 2例で心不全歴を有していた。失神発作で入院した際の心電図や心電図モニターで全例に完全房室ブロックが確認された。2枝ブロックの時期に記録された12誘導心電図では, 全例でPQ間隔は正常で, 突然完全房室ブロックに移行したものであった。種々の臨床像から, ブロックの原因として脚線維症が推測された。2例にDDD, 2例にVVIペースメーカーの植込みがなされた。

一般に2枝ブロックから完全房室ブロックに進展する頻度は少なく, また徐脈性不整脈による死亡率も低いとされている。しかし, 基礎心疾患と関連した死亡率の増加が危惧されるため, 基礎疾患の管理を含めた厳重な経過観察が重要と考えられたので, 本症の臨床像とその意義について考察を加え報告する。

(平成10年8月17日受理)

Clinical Features and Significance of Bifascicular Block Progressed to Complete Atrioventricular Block

Masanobu SAMUKAWA, Makoto TANIGUCHI*, Takehiko KATOH*,
Jun TANABE*, Maki AKIYAMA, Yuji KOYAMA, Takahisa ASANO,
Kotaro YASUDA, Yasuhiro SAITO, Norio KAMIYAMA, Ryoji SUETSUNA,
Junji TANAKA, Yousuke KAWAHARA, Shoso NEZUO and
Toshitami SAWAYAMA

We studied the clinical features of four male patients in whom bifascicular block (right bundle branch block with left anterior fascicular block) progressed to complete atrioventricular block. A history of long-standing hypertension in all of these patients and congestive heart failure in two of them was present. A 12-lead electrocardiogram prior to development of the heart block revealed a normal PQ interval in all the patients. Syncope was an initial symptom of the heart block in three of the patients. From various clinical data, the cause of the fascicular block was thought to be degeneration and/or fibrosis of the conduction system of the heart. A DDD pacemaker was successfully implanted in two patients and a VVI pacemaker in the other two. Although the

incidence of the progression to heart block is thought to be relatively low, close observation and follow-up are necessary because of the high mortality due to serious underlying heart diseases in patients with a bifascicular block. The clinical features and significance of bifascicular block were discussed in detail. (Accepted on August 17, 1998) *Kawasaki Igakkaishi* 24(2): 71-76, 1998

Key words ① **Bifascicular block** ② **Complete atrioventricular block**
③ **Syncope**

はじめに

慢性脚ブロックを示す患者や、新しく脚ブロックが出現した患者群では脚ブロックのない患者群に比し死亡率が高いと報告されている^{1),2)}。2枝ブロック例においても頻度は低いものの、3枝ブロックや完全房室ブロックに進展し Adams-Stokes 症候群が生じる^{1),2)}。しかし予後は基礎疾患に左右されることが多いため、2枝ブロック例に対して、恒久ペースメーカーを植込むことには否定的な見解が多い³⁾。

今回、完全房室ブロックに進展した慢性2枝ブロック(完全右脚ブロック+左脚前枝ブロック)の4例を経験したので報告し、本症の臨床

的意義について考察する。なお、左脚前枝ブロックの診断は、Willems らの WHO/ISFC の規準に準じた⁴⁾。すなわち、QRS 軸 ≤ -45 度、II, III, aVL で rs パターン、aVL で qR パターン、aVL で R 下行脚の slur をすべて満たすものとした。

症例の呈示 (Table 1)

症例 1

患者はアルコール性肝硬変、糖尿病、高血圧で治療中の57歳の男性である。外来の心電図で完全右脚ブロックと左脚前枝ブロックがみられたが、心症状がなかったため経過観察されていた。1989年12月21日、30/分台の徐脈を自覚した

Table 1. Four cases of bifascicular block with complete atrioventricular block progression

Case	Age/Sex	Underlying disease	Symptoms	ECG	EPS	Pacing mode	Outcome
1	57, M (1989)	HT, LC, DM	Syncope	Complete AVB	H - V block	DDD	Favorable
2	81, M (1990)	HT, OMI, DM	Faintness Chest opp.	Complete AVB	H - V block	VVI	Favorable
3	66, M (1992)	HT	Syncope	Complete AVB	H - V block	DDD	Favorable
4	83, M (1997)	HT, CHF, Emphysema	Dyspnea Edema	Complete AVB	Not done	VVI	Favorable

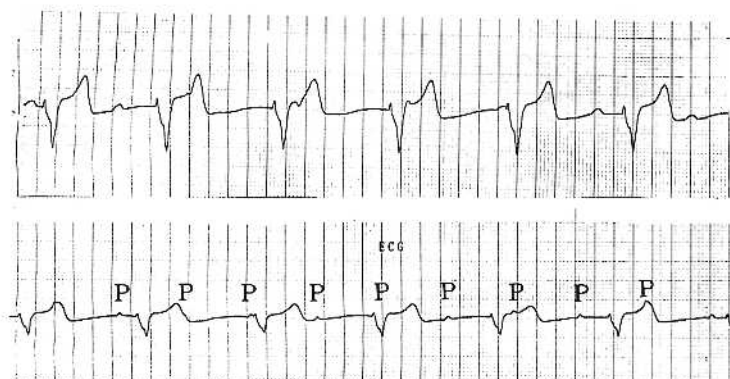
Abbreviations : HT ; hypertension, LC ; liver cirrhosis, DM ; diabetes mellitus, EPS ; electrophysiological study, OMI ; old myocardial infarction, CHF ; congestive heart failure, AVB ; atrioventricular block, OPP ; oppression, H-V ; His-Purkinje (infrahisian), DDD ; double, double, double (atrio-ventricular pacing), VVI ; ventricle, ventricle, inhibited (ventricular demand pacing)

ため近医を受診，房室ブロックと診断されオキシプレノロール，イソプロテレノールの点滴で治療を受けた。しかし28日と29日に失神発作を生じたため12月29日に当科へ紹介転院した。来院時貧血，黄疸，浮腫はなく，脈拍数58/分で

不整。血圧 150/70 mmHg，心雑音は認めないが，Cannon sound を聴取した。心電図は心室拍数 48/分の完全房室ブロックを呈しており (Fig. 1)，2枝ブロックから移行したものと診断，1時ペーシングにひき続いてDDDペースメーカーの植込みを施行した。術後に失神は消失し順調な経過をとった。

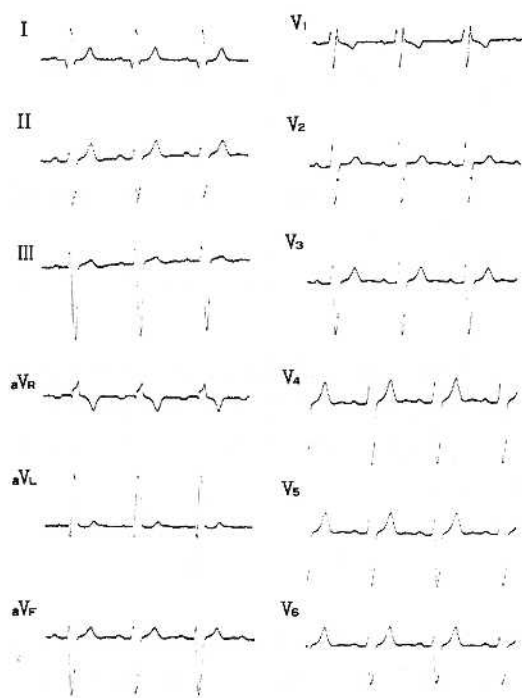
症例 2

患者は糖尿病，高血圧，陳旧性下壁梗塞，2枝ブロック（完全右脚ブロックと左脚前枝ブロック）のため6年前から通院中であった81歳の男性である。入院の1週間前から胸部圧迫感と眼前暗黒感を自覚するようになったため1990年7月19日外来を

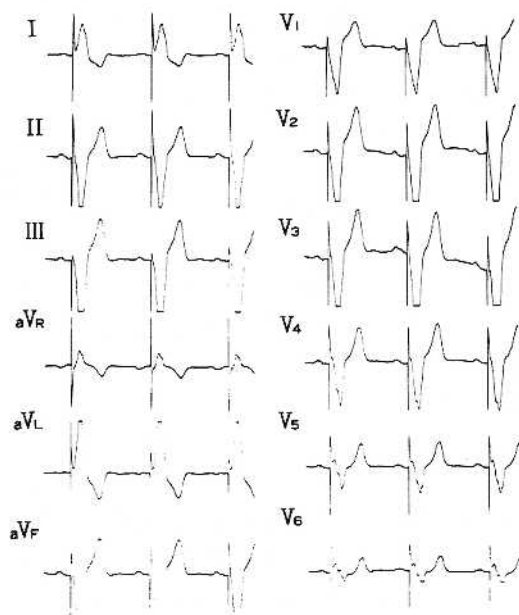


G 13408 SN 57, M

Fig. 1. Electrocardiograms of the case 1.
On admission, complete atrioventricular block is noted.



F 58934 K. S 66, M
A



F 58934 K. S 66 M
B

Fig. 2. Electrocardiograms of the case 2.

- A : Bifascicular block (complete right bundle branch block with left anterior fascicular block) is noted.
B : Electrocardiogram shows the ventricular pacing (VVI).

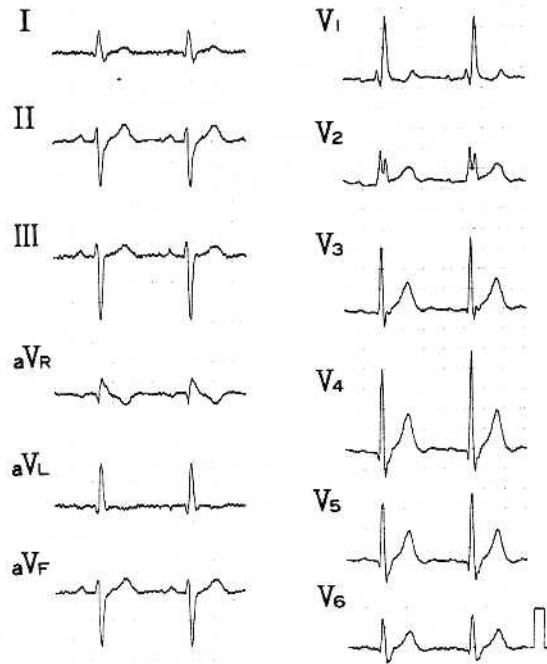
受診、心室拍数40/分の2対1房室ブロックがみられたため緊急入院した。入院時血圧124/分、脈拍50/分、不整。I音の減弱があり心尖部でLevine II度の収縮期駆出性雑音を聴取した。胸部X線写真では心胸郭比が56%で左室と大動脈の拡大がみられた。心電図モニターでは高度房室ブロックから完全房室ブロックが確認され、2枝ブロックから進展したものと診断しVVIペースメーカーの植込みを行った。

症例 3

患者は1989年から高血圧で治療中の66歳の男性である。1989年と1991年にゴルフ中数秒間の意識消失発作を来している。今回は1992年9月14日、午前7時頃、洗面中に意識消失発作があり妻に発見された。意識は2～3分で回復したが、救急車で搬送された。入院時の心電図では完全房室ブロックがみられた。外来の心電図をみると、完全右脚ブロックと高度左軸偏位(左脚前枝ブロック)で2枝ブロックを呈していた (Fig. 2A)。慢性2枝ブロックから完全房室ブロックに進展したと考え、DDDペースメーカー植え込みを施行した (Fig. 2B)。

症例 4

患者は高血圧で通院治療中の83歳男性である。心不全の既往があり、通院中の心電図で2枝ブロックを伴っていた (Fig. 3 上段)。今回は呼吸困難、食思不振、顔面と下腿の浮腫を主訴に外来を受診した際、心電図で心室拍数28/分の完全房室ブロックが記録されたため緊急入院した (Fig. 3 下段)。頸静脈の怒張と全身の浮腫があり、両下肺野でラ音を聴取。胸部X線写真



97-7332 HT 83, M

Fig. 3. Electrocardiograms of the case 3.

Upper : Bifascicular block is noted prior to admission.

Bottom : Electrocardiogram on admission shows complete atrioventricular block.

で心胸郭比が64%と増大し、両側に胸水を認めた。完全房室ブロックに伴う徐脈性心不全と診断し、利尿薬に加え、VVIペースメーカーの植え込みを行った。

考 察

Rosenbaumらのいう左脚の分枝様式を2枝説とし、脚を右脚、左脚前枝、左脚後枝の3枝に分類する説が臨床的に広く用いられている。今回、1985年のWHO/ISFCの脚ブロックの診断基準に従って診断した2枝ブロックの4例を呈示した⁴⁾。分枝ブロックとしては、解剖学のお

よび血管支配の関係から左脚後枝ブロックに比較して左脚前枝ブロックの頻度が高く、2枝ブロックとしては臨床的に今回の症例のように右脚ブロックと左脚前枝ブロックの組み合わせが多い⁵⁾。4症例はいずれも慢性2枝ブロック（完全右脚ブロックと左脚前枝ブロック）から完全房室ブロックへ進展したものであるが、臨床の場にかかる症例を経験することは比較的稀である。しかし、完全房室ブロックに進展する例はAdams-Stokes症候群を呈したり、基礎疾患に起因する合併症のリスクが増加し予後不良とされている。従って2枝ブロック例に対しては嚴重な経過観察と適切な管理が不可欠である。

杉浦、大川らは、高齢者脚ブロックの病理学的検討において、右脚ブロック+左軸偏位の15例では、右脚の80%に高度の障害を、左脚前枝および左脚後枝のそれぞれ60%と40%に何らかの障害を認めている。通常左脚の病変好発部位はHis束分岐部から左脚への移行部（移行部型）で、このような例では心筋梗塞合併は少なく、心室中隔上部線維症の合併が多いとされている^{6)~8)}。

症例2は心筋梗塞の既往があったが、小範囲の下壁梗塞で、心筋梗塞そのものが2枝ブロックの原因とは考えられない。従って、本4例の脚ブロックの原因も種々の臨床的背景から慢性の脚線維症によるものと推測された。

Kreger⁹⁾のFramingham StudyやMcAnalty¹⁰⁾によると心室内伝導障害や脚ブロックは中高年者の男性に多くみられ、原因・基礎疾患として冠動脈疾患、高血圧の頻度が高い。本4例もすべて男性でかつ高血圧の病歴があり、2例で鬱血性心不全の既往を有していた。

脚ブロックが完全房室ブロックへ進展する頻度は、年間約1%と低率で¹⁾、完全房室ブロックに進展するであろう脚ブロックや2枝ブロック患者を予測することは臨床上極めて困難である。脚ブロック401例の平均30ヶ月の観察で、HV時間延長例に高度房室ブロックの出現頻度が高く、第2~第3度の高度房室ブロックの出現頻度はHV時間延長群（HV \geq 70 msec）で

12%と、HV $<$ 70 msecの群より有意に高く、HV \geq 100 msec群では25%とさらに高率であったという¹¹⁾。2枝ブロック例でもHV間隔が延長している例は正常例に比べて3枝ブロックに進展しやすい（4.5対0.6）のも事実である¹²⁾。McAnaltyらの報告によると、2または3枝ブロックの554例を平均42.4ヶ月follow-upした結果、失神を起こしたものが47例（8.5%）で、房室ブロックが19例にみられた。徐脈が原因の5年死亡率は6%であった。死亡が160例にみられたものの、原因は徐脈性不整脈よりも頻脈性不整脈や心筋梗塞によるものが多くを占めていた。また失神がみられた患者のうちその原因が房室ブロックであったものは17%にすぎなかった。徐脈性不整脈で死亡するであろうリスクを予測できる単独の因子はみられなかったが、死亡と関連する因子は年齢、心不全、冠動脈疾患であったという¹⁰⁾。2~3枝ブロックでは突然死が年間3~5%に生じるが、そのうち完全房室ブロックが原因である例は1/4にすぎないと報告されている。結局、房室ブロックや徐脈性不整脈で死亡するリスクは低く、房室ブロックが証明された患者ではペースメーカーで治療可能と結論している¹⁰⁾。

本例では完全房室ブロック発症前にHis束心電図は施行されていなかったが、12誘導心電図ではPQ間隔は全例で正常範囲内であった。完全房室ブロック発症後（恒久ペースメーカー植込み時）のHis束心電図ではHVブロックが確認された。2枝ブロックや3枝ブロック例に対するペースメーカー植込みの適応として、ACC/AHA合同委員会の指針¹⁾が参考になるが、絶対適応以外一定の見解がない。特に症例1と2の様に失神の既往がなく、PQ間隔も正常の症例に対しては、一般にHis束心電図は必ずしも適応とはならないためHV間隔の評価はできない。また脚ブロックや心室内伝導障害例の予後は、合併する基礎疾患に左右されることが多いため、失神の予防目的でペースメーカーを植込んでも死亡率の改善には貢献しないともいわれている。従って2枝ブロックの管理として、

失神がなく、PQ間隔正常例には、基礎疾患の治療を優先し注意深く心電図の経過をみる必要がある。

PQ延長を示す例では失神の既往がなくても電気生理学的検査でHV間隔を評価する方が無難であろう。またジソピラミド負荷テストが、将来完全房室ブロックに進展するであろう患者の識別に有用との報告もある¹³⁾。非観血的検査としては、繰り返して行えるHolter心電図が

房室ブロックへの進展の過程を捕えるうえで参考になると考えられる。

ま と め

完全房室ブロックに進展した2枝ブロック(完全右脚ブロック+左脚前枝ブロック)の4例を報告し、臨床的意義について考察した。

文 献

- 1) McNulty JH, Rahimtoola SH : Bundle branch block. *Prog Cardiovasc Dis* 26 : 333-354, 1983
- 2) Schneider JF, Thomas HE, Sorlie P, Kreger BE, McNamara PM, Kannel WB : Comparative features of newly acquired left and right bundle branch block in the general population : The framingham study. *Am J Cardiol* 47 : 931-940, 1981
- 3) Frye RL : Guideline for permanent cardiac pacemaker implantation. *J Am Coll Cardiol* 4 : 434-442, 1984
- 4) Willems JL : Criteria for intraventricular conduction disturbances and preexcitation. *J Am Coll Cardiol* 5 : 1261-1275, 1985
- 5) 林 博文, 平井真理 : 脚ブロック. 「最新内科学体系」(井村裕夫編). 東京, 中山書店. 1990, pp 236-250
- 6) 杉浦昌也 : 刺激伝導系の臨床と病理-回顧と展望. *心臓ペースング* 3 : 406-416, 1987
- 7) 杉浦昌也, 平岡啓祐, 大川真一郎, 上田慶二 : 完全左脚ブロック25例の臨床病理学的研究-刺激伝導系の組織学的検討. *心臓* 9 : 583-589, 1977
- 8) 大川真一郎 : 老年者における房室伝導障害の臨床病理学的研究. *東京医* 85 : 143-166, 1978
- 9) Kreger BE, Anderson KM, Kannel WB : Prevalence of intraventricular block in the general population : The Framingham Study. *Am Heart J* 117 : 903-910, 1989
- 10) McNulty JH : Natural history of "High-risk" bundle branch block. Final report of a prospective study. *N Engl J Med* 307 : 137-144, 1982
- 11) Scheinman MM : Electrophysiologic studies in patients with bundle branch block. *PACE* 6 : 1157-1165, 1983
- 12) Dingra R, Palileo E, Strsberg B, Swiryn S, Bauernfeind R, Wyndham C, Rosen K : Significance of HV interval in 517 patients with chronic bifascicular block. *Circulation* 64 : 1265-1271, 1981
- 13) Bergfeldt D, Roseqvist M, Vallin H, Edhago O : Disopiramide-induced second and third degree atrioventricular block in patients with bifascicular block. An acute stress test to predict atrioventricular block progression. *Brit Heart J* 53 : 328-334, 1985