

## 栄養療法が有効であった非特異性多発性小腸潰瘍症の1例

森山 友章, 星加 和徳, 井上 滋夫, 天野 角哉, 水野 充,  
武田 昌治, 黒木 文敏, 松本 主之, 飯田 三雄, 古谷 二郎\*

症例は36歳, 女性. 26歳の時, 小腸 X 線検査で回腸に多発潰瘍が認められたため, 病変部を含めて遠位回腸が切除された. 病理学的には特異的所見のない UI-I ~ II の多発潰瘍で, 臨床経過と併せて非特異性多発性小腸潰瘍症と診断された. その後再発し, 下痢・貧血・低蛋白血症が持続したため当科へ入院した. 小腸 X 線検査では, 回腸に不整形で辺縁鋭利な潰瘍が多発し, さらに高度の狭窄・偽憩室・皺壁集中・管腔の硬化像が認められた. 治療として中心静脈栄養療法を行ったところ, 下痢は軽減し, 便潜血は陰性となった. 小腸 X 線検査で開放性潰瘍の略治が確認されたことから, 昼間の栄養剤の経口摂取と夜間の経管成分栄養による経腸栄養療法を開始した. この過程で排便回数の増加と便潜血陽性が見られたが, 治療前に比べ臨床症状は著明に改善した. 退院後も在宅で経腸栄養を継続し, 検査上軽度の貧血・低蛋白血症と便潜血陽性が認められたものの, 臨床経過は良好と考えられた. 本症はきわめて稀な難治性疾患で, 外科的切除後もその多くは再発することが知られているが, 栄養療法により長期間臨床的な緩解状態を維持することができたので報告した.

(平成11年12月1日受理)

### Effective Nutritional Therapy for Nonspecific Multiple Ulcers of the Small Intestine

Tomoaki MORIYAMA, Kazunori HOSHIKA, Shigeo INOUE, Kakuya AMANO,  
Mitsuru MIZUNO, Masaharu TAKEDA, Fumitoshi KUROKI,  
Takayuki MATSUMOTO, Mitsuo IIDA and Shiro FURUTANI \*

A 36-year-old woman suffered a relapse of nonspecific multiple ulcers of the small intestine accompanied by diarrhea, anemia and hypoproteinemia. She had undergone an ileectomy 10 years before. X-ray examination of the small intestine revealed multiple irregular and sharp-edged ulcers, severe stenoses, pseudo-diverticular formations and rigidity of the lumen in the ileum. As a result of total parenteral nutrition therapy, the ulcers healed, the diarrhea improved and fecal occult blood became negative. Therefore, administration of enteral nutrients has been performed per os in the daytime and through a nasogastric tube during the night. Although the number of bowel movements increased and fecal occult blood became positive during this therapy, clinical symptoms seemed to be satisfactorily relieved as compared with pretreatment. By carrying out home enteral nutritional therapy, a good clinical course has been maintained, despite fecal occult blood, slight

川崎医科大学 内科消化器Ⅱ部門  
〒701-0192 倉敷市松島577  
\* 岡山赤十字病院外科

Division of Gastroenterology II, Department of Internal  
Medicine, Kawasaki Medical School ; 577 Matsushima,  
Kurashiki, Okayama, 701-0192 Japan  
\* Department of Surgery, Okayama Red Cross Hospital

anemia and hypoproteinemia. The disease is rare and intractable, and is known to usually recur after surgical resection of the lesions. This case seems to prove that nutritional therapy is effective for long-term remission of the disease. (Accepted on December 1, 1999) *Kawasaki Igakkaishi* 25(4): 307-312, 1999

**Key Words** ① Nonspecific multiple ulcers of the small intestine  
② Nutritional therapy ③ Home enteral nutritional therapy

## はじめに

非特異性多発性小腸潰瘍症は、岡部ら<sup>1)</sup>、崎村<sup>2)</sup>によって提唱された比較的稀な疾患で、慢性出血性小腸潰瘍症とも呼称されている<sup>3)</sup>。本症の原因は不明で、治療では外科的切除が行われてきたが、術後高率に再発することが知られている<sup>4)</sup>。今回、回腸切除後に再発し、貧血・下痢・低蛋白血症を生じた症例に対して、Crohn 病の治療に準じた栄養療法を行うことにより臨床症状が改善し、長期間にわたり緩解状態を維持できたので報告する。

## 症 例

患者：36歳，女性

主訴：貧血・下痢

既往歴：1985年，交通事故（顔面損傷，肋骨・上腕骨骨折）。1993年，癒着性イレウス。

家族歴：母が糖尿病。両親は血族結婚ではない。

現病歴：1973年（14歳）頃から貧血を指摘され，1980年下血があったが原因不明とされた。1985年小腸 X 線検査（Fig. 1）で回腸に多発潰瘍と狭窄が認められたため，岡山赤十字病院で病変部を含めて遠位回腸が約 1 m 切除された（Fig. 2a）。病理組織学的には特異的所見のない UI-I～II の多発潰瘍が認められたため（Fig. 2b），臨床経過と併せて非特異性多発性小腸潰瘍症と診断された。その後食事摂取を行いながら近医で加療され，貧血が進行した際には鉄剤の静脈投与が行われていた。1994年貧血と低栄

養状態に対して，近医に入院後中心静脈栄養療法（TPN）が施行され，全身状態の改善が得られた。退院後は低残渣食と半消化態栄養剤（サンエット-A®，400 kcal/日）の経口摂取に伴い，貧血・低蛋白血症，4～8回/日の下痢が持続していた。1995年7月 Hb 8.6 g/dl，TP 5.0 g/dl と検査値が増悪したため，鉄剤の静脈投与が開始され，同年8月治療目的で当科へ紹介入院した。

入院時現症：身長157cm，体重47kg，血圧92

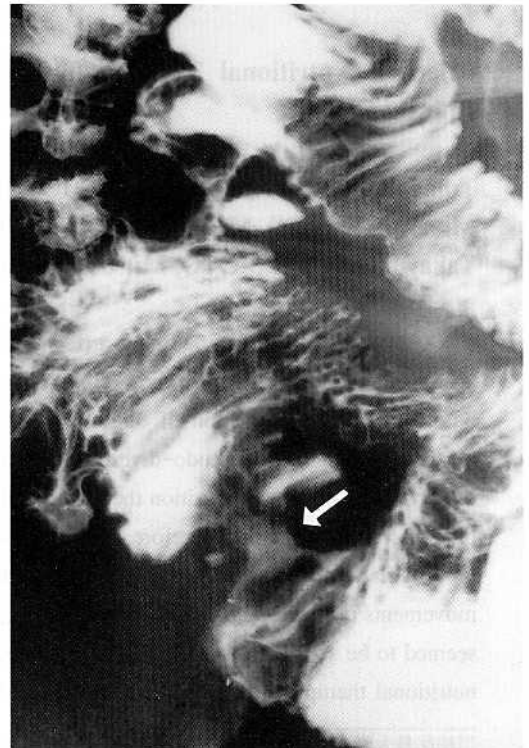


Fig. 1. Barium meal x-ray study of the small intestine. An ulcer (arrow) and stenoses in the distal ileum are shown.

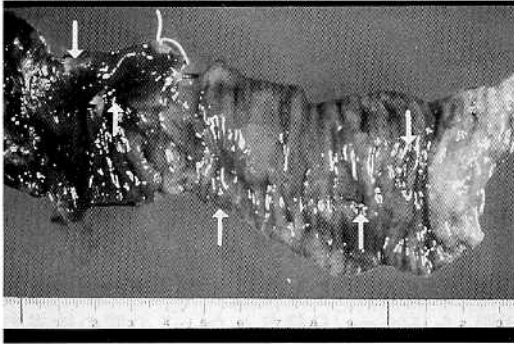


Fig. 2a. Macroscopic view of the resected ileum. Multiple ulcers (arrows) and marked congestion are seen.

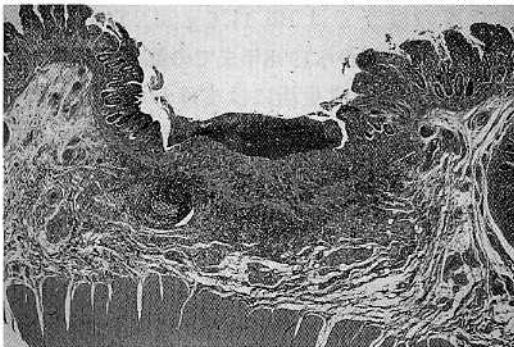


Fig. 2b. Histopathological findings of the resected specimen. A UI-II ulcer is seen with non-specific chronic inflammation (Hematoxylin-eosin stain,  $\times 10$ ).

/50mmHg, 体温 $36.2^{\circ}\text{C}$ 。結膜に貧血と黄疸はなく、口腔内に潰瘍を認めなかった。腹部は平坦・軟で圧痛はなく、正中に回腸切除術による癒痕を認め、右季肋下に肝を2横指触知した。下腿に軽度の浮腫を認めた。

入院時検査成績 (Table 1)：鉄剤の静注により、RBC  $438 \times 10^4 / \mu\text{l}$ , Hb 11.1g/dl と貧血は改善していたが、血清鉄は低値であった。また TP 5.2g/dl, Alb 2.9g/dl と低蛋白血症が認められ、CRP は軽度上昇していた。 $\alpha_1$ -アンチトリプシンクリアランス値は100ml/日と上昇し、蛋白漏出性腸症の合併が示唆された。なおツベルクリン反応は陽性であった。

小腸X線検査所見 (Fig. 3a, 3b)：下部回腸が一塊となって癒着し、不整形の辺縁鋭利なニッシュが多発し、輪状狭窄・偽憩室・辺縁硬化像が認められた。これらの所見は吻合部回腸を中心に顕著であった。縦走潰瘍・敷石像・炎症性ポリープは認められなかった。

注腸X線検査および大腸内視鏡検査では、大腸に異常所見は認められなかった。なお回腸への内視鏡挿入はできなかった。小腸内視鏡検査では、Treitz 靭帯から約30cm 肛門側まで観察したが、十二指腸も含め異常所見は認められなかった。

経過：非特異性多発性小腸潰瘍症の定型的再

Table 1. Laboratory data on admission

Urinalysis	normal	Serology	T.Bil	0.3 mg/dl	
Stool		ESR	18 mm/h	Cho	161 mg/dl
Occult blood	(+)	CRP	1.8 mg/dl	TP	5.2 g/dl
Hematology		HBsAg	(-)	Alb	2.9 g/dl
WBC	8200 / $\mu\text{l}$	Anti-HCV	(-)	FBS	107 mg/dl
RBC	$438 \times 10^4 / \mu\text{l}$	IgG	784 mg/dl	Ca	7.6 mg/dl
Hb	11.1 g/dl	IgA	137 mg/dl	Fe	31 $\mu\text{g/dl}$
Ht	36.7 %	IgM	134 mg/dl	TIBC	247 $\mu\text{g/dl}$
PLT	$39.6 \times 10^4 / \mu\text{l}$	Chemistry	Ferritin	125 ng/ml	
Tuberculin reaction		AST	18 IU/l	Vitamin B <sub>12</sub>	324 pg/ml
0X0/20X11(mm)		ALT	29 IU/l	Se	9.1 $\mu\text{g/dl}$
HLA		ALP	67 IU/l	Zn	76 $\mu\text{g/dl}$
A11, 24(9);		$\gamma$ -GTP	11 IU/l	Cu	77 $\mu\text{g/dl}$
B17, 35;		ChE	187 IU/dl	$\alpha_1$ -antitrypsin	
Cw3; DR4, 6		LDH	79 IU/l	clearance	100 ml/day

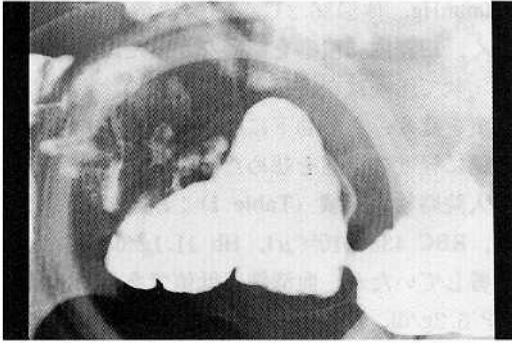


Fig. 3a. Compression radiograph of the terminal ileum. Multiple irregular ulcers, severe stenoses and pseudo-diverticular formations are shown.

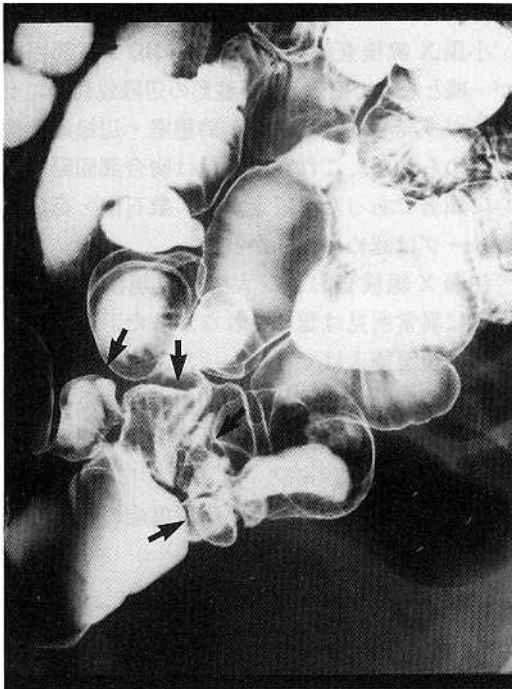


Fig. 3b. Double contrast x-ray study of the small intestine. Multiple ulcers, stenoses and rigidity of the lumen in the terminal ileum (arrows) are shown.

発例と考え、治療としてTPN (2000 kcal/日)を行ったところ、下痢は軽快し便潜血は陰性となった。TPN施行6週後の小腸X線検査では、開放性潰瘍の略治を認めたことから、外来治療に移行するため経腸栄養療法を開始した。成分栄養剤 (ED; エレンタール<sup>®</sup>) と半消化態栄養剤 (LRD; エンシュアリキッド<sup>®</sup>) を投与し、フレンタシステムによる夜間経管成分栄養

(ED 750~900 kcal/日) と昼間の経口投与 (ED 300~450 kcal/日, LRD 500 kcal/日) を行った。この過程で、TPN施行中軽快していた下痢が4~5回/日発生したが、入院前と比べて症状は軽く、対症療法として乳酸菌製剤やタンニン酸アルブミン等の止瀉剤にてコントロール可能であった。退院後も在宅経腸栄養療法を継続し、1996年8月からメサラジン (ペンタサ<sup>®</sup>) を1500 mg/日投与した。この間の検査では軽度の貧血と低蛋白血症、便潜血陽性を認めることがあり、1998年1月の小腸X線検査では終末回腸の一部に潰瘍の再燃が疑われた。同年12月の検査ではHb 11.6 g/dl, TP 5.8 g/dlであり、入院時から1998年までの臨床経過をFig. 4に示すが、日常生活には支障がないほぼ満足できる状態の維持が可能であった。なお1996年10月、血清セレン値が $2.2 \mu\text{g/dl}$  (基準値 $9.7\text{--}16.0 \mu\text{g/dl}$ ) と著明に低下していたため、亜セレン酸 (セレン $50 \mu\text{g/日}$ ) の経口投与を開始したところ、1か月後には $7.9 \mu\text{g/dl}$ に改善した。この間セレン欠乏に基づくと考えられる症状は認められなかった。

## 考 察

非特異性多発性小腸潰瘍症は原因不明の疾患で、①幼若年時に発症し、②慢性持続性の潜出血とそれに起因する高度の貧血を主病像とし、③病理学的に中~下部小腸に輪走または斜走する、浅く境界鋭利な多発潰瘍が認められることが特徴とされている<sup>5)</sup>。本症と鑑別すべき疾患では、Crohn病と腸結核が特に重要である<sup>6)</sup>。

本症の長期経過に関する松井ら<sup>4)</sup>の報告では、9症例中8例に外科的切除が行われ、術後全例再発していた。再発時の発生部位では、吻合部およびその近傍に潰瘍が認められ、その多くは多発性であったとしている。こうした成績から、頻回の手術は短腸症候群を引き起こし長期予後不良となるため、手術療法は、狭窄・大量出血や栄養療法でコントロールできない場合に限定する必要があるとされている<sup>4), 5)</sup>。自験例は、



るため、Crohn病の小腸病変に有効とされており<sup>9)</sup>、自験例でも現在投与中である。その効果については、同時に栄養療法を施行中のため、現時点では判断できないものの、今後試みてみる価値のある薬剤と考えられる。

自験例では、十二指腸や大腸には異常所見は認められなかったが、本症では十二指腸下行部の微細潰瘍性病変や大腸の非特異的な潰瘍が比較的高頻度に認められている<sup>4)、10)</sup>。したがって、本症の経過観察に際しては、全消化管疾患であ

る<sup>5)、6)</sup>との認識のもとに、小腸のみならず上部消化管および大腸の検査も定期的に行う必要があると考えられる。

## おわりに

非特異性多発性小腸潰瘍症の患者に対して、完全静脈栄養により潰瘍の治癒へと導き、経腸栄養療法により臨床的な緩解状態を維持することができたので報告した。

## 文 献

- 1) 岡部治弥, 崎村正弘: 仮称“非特異性原発性小腸潰瘍”. 胃と腸 3: 1539-1549, 1968
- 2) 崎村正弘: “非特異性多発性小腸潰瘍症”の臨床的研究—限局性腸炎との異同を中心として. 福岡医誌 61: 318-340, 1970
- 3) 八尾恒良: 非特異性小腸潰瘍. 臨床科学 13: 789-797, 1977
- 4) 松井敏幸, 飯田三雄, 桑野恭行, 藤島正敏, 八尾恒良, 渡辺英伸, 岩下明德, 岡部治弥: 非特異性多発性小腸潰瘍症の長期経過. 胃と腸 24: 1157-1169, 1989
- 5) 飯田三雄: 非特異性腸潰瘍. 内科 82: 271-275, 1998
- 6) 松井敏幸, 八尾恒良, 青柳邦彦: 非特異性多発性小腸潰瘍症. 胃と腸 32: 459-468, 1997
- 7) 高木洋治, 山東勤弥, 根津理一郎, 岡田 正: 人工栄養法と必須微量元素. JJPEN 12: 453-459, 1990
- 8) 松本俊彦, 中源雅俊, 古澤明彦, 山川 治, 加藤貞人: 経管栄養治療中に両下肢痛と歩行障害を伴うセレン欠乏症を呈したクローン病の1症例. 消化器科 24: 225-229, 1997
- 9) 黒木文敏, 飯田三雄: サリチルアゾスルファピリジン (SASP), 5-アミノサリチル酸 (5-ASA). 臨牀消化器内科 13: 1883-1888, 1998
- 10) 帆足俊男, 松井敏幸, 竹中国昭, 津田純郎, 八尾恒良, 西田哲朗, 有馬純孝, 八尾建史, 山田 豊, 岩下明德: 十二指腸第2部に潰瘍性病変を伴った非特異性多発性小腸潰瘍の1例. 胃と腸 26: 1407-1411, 1991