

# 顔面軟部組織損傷に対する初期治療の問題点

岡 博 昭, 末延 耕作, 浜崎多美子, 稲川 喜一, 森口 隆彦

顔面骨折は頭蓋内損傷を含む問題からその治療の重要性についてしばしば報告されてきた。しかし骨折を伴わない顔面軟部組織損傷の治療は軽視されがちである。幼小児や女性においては顔面に生じた醜状瘢痕のため精神的な問題を生じることもあり、慎重な治療が必要である。初期治療に際して、初診医が注意すべき問題点を顔面の部位別（眼瞼、鼻、耳介、口唇）に記載した。なお各部位別に専門医による治療を要求される場合について言及した。

(平成12年3月11日受理)

## The Problems of Primary Care for Soft Tissue Injuries of the Face

Hiroaki OKA, Kosaku SUENOBU, Tamiko HAMASAKI, Kiichi INAGAWA, Takahiko MORIGUCHI

The treatment of facial bone fractures has been frequently reported because such fractures are sometime accompanied by brain damage. On the other hand, there has been a tendency to consider soft tissue injuries of the face without the fractures of bones to be little importance. An ugly scar on a woman or child's face, however, can sometimes lead to psychological problems. Careful treatment of such cases is especially important. We described the problems of primary care of facial injuries with regard to individual parts of the face; the eyelids, nose, auricles and lips. We also referred to the necessity of consultation with a plastic surgeon by the primary care doctor when he/she treats facial injuries of specific regions; i.e., margin of the eyelids, the rim of the nose, and the vermillion border of the lip. (Accepted on March 11, 2000) *Kawasaki Igakkaishi* 26(1):7-12, 2000

**Key Words** ① Facial injury ② Primary care ③ Plastic surgery

### はじめに

形成外科では、顔面外傷後の後遺症としての醜状瘢痕を治療する機会は非常に多い。顔面骨折の治療の重要性に関しては、頭蓋内損傷を含む致死的な問題から救急医療の現場でこれまで何度も報告されてきた。しかし単純な顔面軟部組織損傷は軽視されがちである。一見単純で小さな傷のため専門医に対する紹介がためられ、

後日大きな問題を残すことも多々ある。ここでは、初期治療における問題点を部位別に取り上げるとともに専門医へ紹介すべき症状について記載する。

### 部位別問題点について

ここでは眼瞼、鼻部、耳介、口唇の軟部組織に限って問題点を記載する。頬部では、顔面神経、耳下腺および耳下腺管が軟部組織損傷とし

て問題となるが、初診より専門医の治療を受けることが多いので割愛した。なお眼球損傷を疑う場合には眼科医に、中耳および内耳の損傷に関しては耳鼻科医に診療を依頼することとは言うまでもない。

## 1. 眼瞼部における問題点

### (1) 涙道損傷の有無について

内眼角部の深い損傷では涙道損傷を伴う場合がある (Fig. 1)。涙道損傷が疑われたら、上・下涙点より涙囊洗浄針で生食を注入し、鼻腔への通過を確認する。涙道の修復は専門医に依頼すべきであるが、上涙小管単独断裂では修復の必要はない<sup>1), 2)</sup>。涙道の損傷を残すと、その再建手術は大変困難である。初診時には、涙道損傷の有無の確認できなくとも、涙道損傷を疑うことが肝要と思われる。

### (2) 眼瞼挙筋損傷について

眼瞼挙筋が損傷されると眼瞼の開閉が障害され、後日の再建は非常に困難となる。顔面外傷

の初診時には派手な出血に目を奪われ、単純な検査を忘れがちである。外来で開瞼、閉瞼が可能か確認するだけである。縫合のため不用意に局所麻酔剤を注射し、その腫れのため確認できないような事態は避けたい。なお眼瞼挙筋の修復は受傷時が望ましいので専門医に依頼すべきである。

### (3) 眼瞼縁の損傷および眼瞼欠損について

眼瞼縁が全層に損傷された場合、単純に縫合すると多くの場合後日眼瞼縁の切れ込みが目立つようになる。これは専門医が縫合しても生じることがあり、あらかじめ患者自身および家族に説明しておくべきである。おもわぬ変形のため後からの説明に苦慮することとなる。眼瞼縁にかかる複雑な損傷 (Fig. 2) はできるだけ専門医に紹介すべきと考える。

眼瞼の欠損に関しては  $1/4$  以下であれば直接縫合を試みてよいとされている。ただし  $1/4$  以上の欠損は、皮弁による再建を要する<sup>3), 4)</sup>ので専門医へ紹介すべきである。

## 2. 鼻部における問題点

### (1) 鼻翼損傷について

鼻孔にかかる創は眼瞼縁と同じで各層ごとに縫合しないと、後日鼻孔縁に切れ込みを生じたり鼻翼のひきつれを生じたりする (Fig. 3)。鼻翼のひきつれは、鼻呼吸障害につながり術後非常に不愉快な合併症となる。このため欠損は少なくとも軟骨の露出した鼻翼の全層断裂は初診時から専門医に紹介すべきと考える。

### (2) 鼻翼欠損について

鼻翼の部分欠損に関しては、5 mm 以下の小欠損であれば開放創でも比較的良い結果が得られる<sup>4)</sup>。しかしこれ以上の欠損は専門医による修復手術が必要となる。

## 3. 耳介における問題点

### (1) 耳輪損傷について

耳輪の損傷についても、眼瞼縁や鼻翼と同様に単純に縫合すると耳輪に切れ込みを生じることがある。欠損がなくても軟骨の露出した耳介の全層断裂は初診時から専門医に紹介すべきと考える。

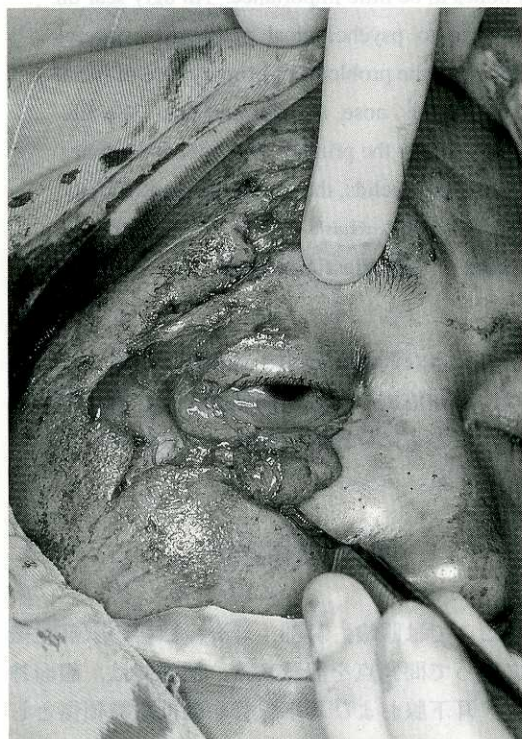
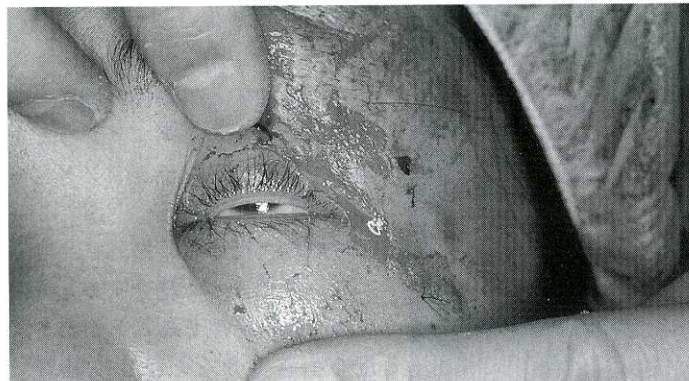
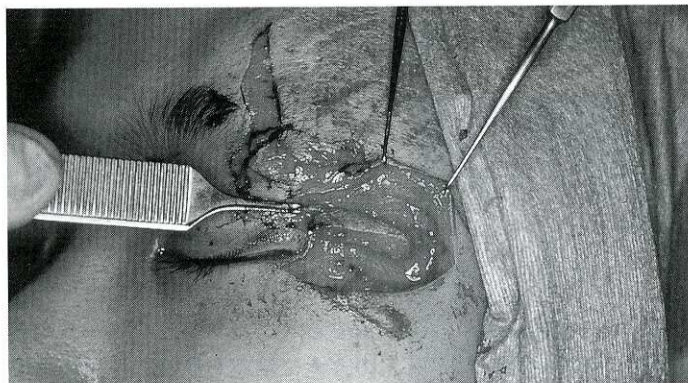

Fig. 1. Facial injury of the right lower eyelid  
The right lower lacrimal ductule was divided.

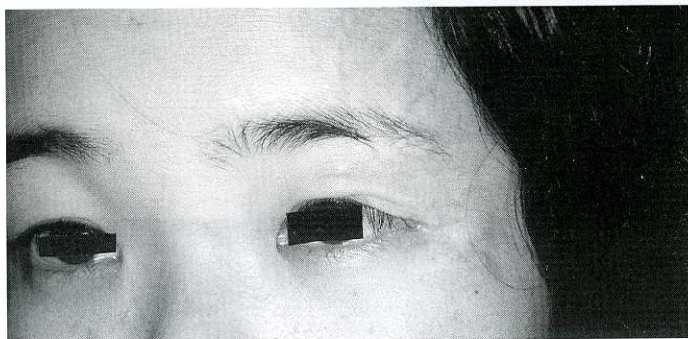




(a)



(b)



(c)

**Fig. 2.** Facial injury of the left upper eyelid

- (a) : A Skin defect was identified on the lateral canthus  
 (b) : A subcutaneous pedicle flap was transferred  
 (c) : The left lateral canthus was reconstructed.

#### (2) 耳介欠損について

欠損が小範囲 (1.5 cm 以下) なら直接縫合が可能である。しかしこれ以上の大きな欠損を伴う場合は、専門医の処置が必要となる。最近では、全耳介切断の再接着の報告<sup>5)</sup>もある。新

鮮であれば専門医に紹介すべきと考える。

#### 4. 口唇における問題点

##### (1) 口唇縁、口角の損傷について

口唇縁にかかる創傷は、単純に縫合すると眼瞼縁や鼻翼と同様に口唇縁にひきつれを生じることになる (Fig. 4)。特に口角にかかる損傷は著しい変形を残す (Fig. 5) ので受傷時に専門医に治療を依頼すべきと考える。

##### (2) 口唇欠損について

口唇は大きな創面に見えて、意外と欠損がないことが多い。口唇の1/3以下までの欠損は、直接縫合が可能である<sup>6)</sup>が単純な縫合では辺縁の切れ込みが目立つようになる。このため明らかな欠損があれば、専門医を紹介すべきと考える。

以上各部位における問題点は、言い換えれば初診時より専門医による治療が望ましい点である。一見小さく単純に見える顔面の傷から、後日の重要な問題を引き起こす原因を探り出すことが初期治療におけるもっとも肝要な点である。

#### 軟部組織損傷に対する処置

##### 1. 処置の基本原則

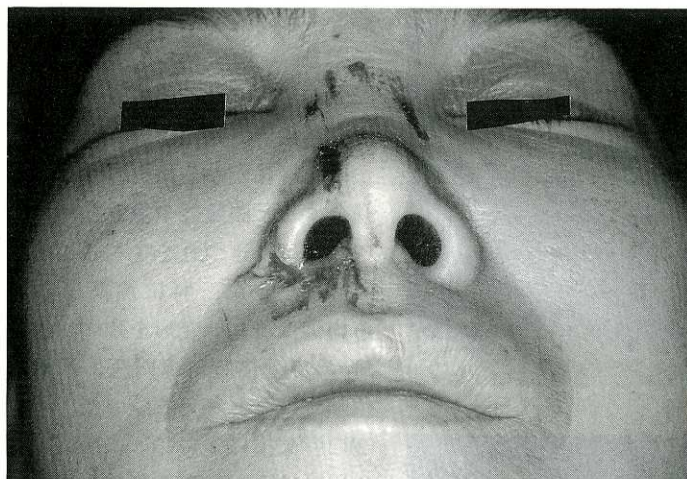##### (1) 組織を愛護的に取り扱う。

創縁の血流を少しでも温存するため、有鉤鑷子などで強く把持しない。スキンフックあるいはフック付ピンセットなどを用いる。

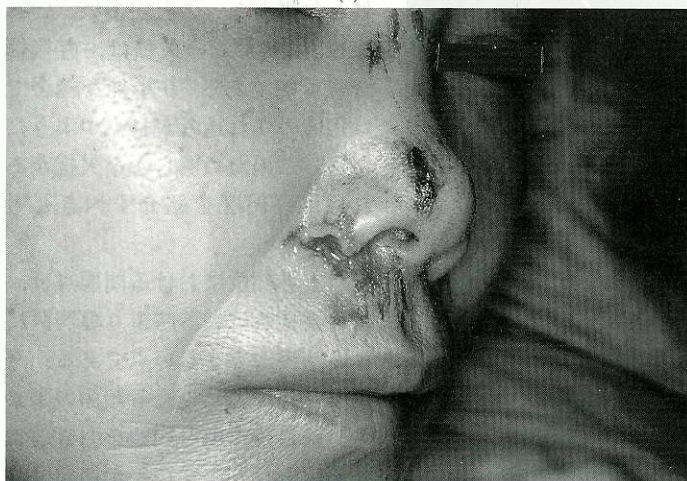##### (2) 組織は可能な限り温存する。

顔面では、わずかな組織欠損がおもわぬ変形の原因となりやすい。顔面は血行がよいので、一見壊死に陥りそうな組織もまずは縫合固定しておく。





(a)

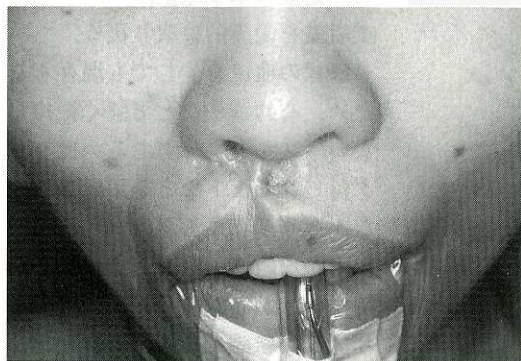


(b)

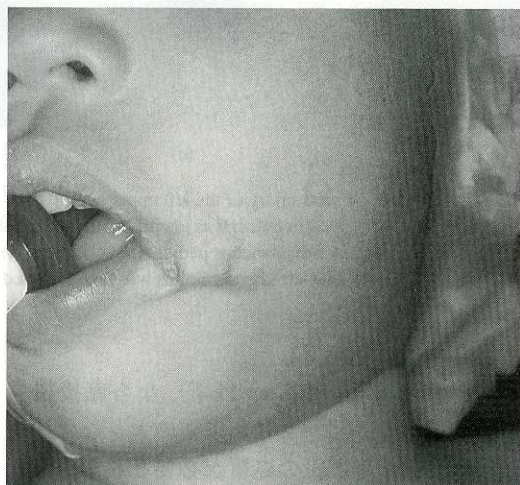
**Fig. 3.** Facial injury of right rim of the nose  
A partial defect of the alar base was identified.

(a) : Frontal view

(b) : Lateral view



**Fig. 4.** Scar contracture of the upper lip



**Fig. 5.** Scar contracture of the angle of the mouth

(3)異物を残さない。

創内に砂、泥、アスファルトの粉などを残すと外傷性の刺青をつくることとなる。歯ブラシなどを用いて徹底的にブラッシングしておく (Fig. 6)。

(4)皮膚縫合はゆるく。

太い糸できつく縫合すると、後に縫合糸痕を生じることがある。創を引き寄せるのは真皮縫合で行う。

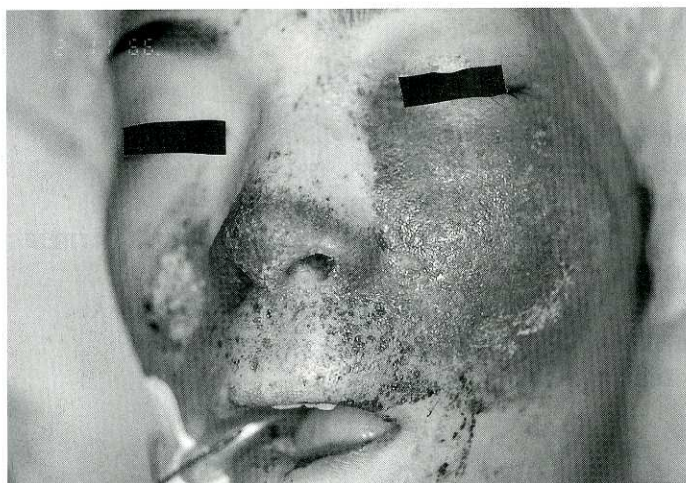## 2. ドレッシングについて

縫合創や皮膚欠損創に直接ガーゼを貼付すると、血塊や浸出液が付着しやすい。このため交換時に縫合糸に過度の緊張をかけたり、創面からの再出血の原因にもなる。術直後は、非固着性ガーゼ(トレックス、アダプティックなど)を使用する。またソフラチュールなどのうえに綿花を血液、浸出液を吸収させる目的で置くこともある (Fig. 7)。

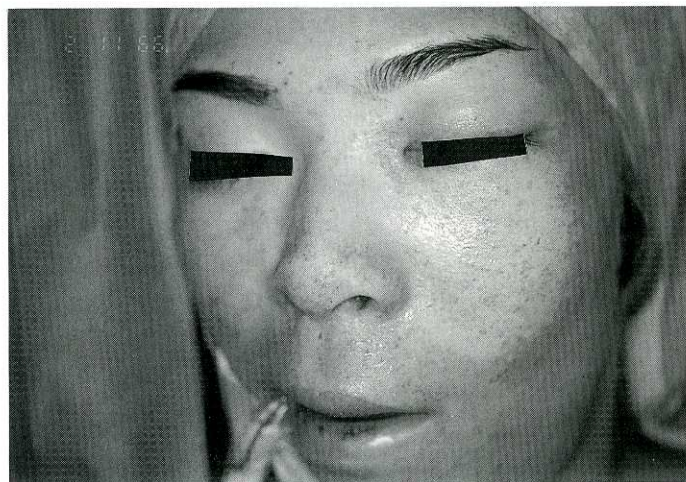

## ま と め

顔面骨骨折のない軟部組織損傷を前提とし、部位別（眼瞼，鼻部，耳介，口唇）にその問題点と処置の基本原則を記載した．専門医へ紹介すべき点として，以下の場合を列挙した．眼瞼部軟部損傷では涙道の損傷，眼瞼挙筋の断裂，眼瞼縁の損傷および眼瞼欠損を認める場合．鼻部では，鼻翼損傷，鼻翼欠損を認める場合．耳介では，耳輪損傷，耳介欠損を認める場合．口唇部では，口唇縁および口角の損傷，口唇欠損を認める場合．適切な初期治療が専門医による二次手術を行いやすくすることを最後に強調したい．



(a)




(b)

**Fig. 6.** Foreign bodies in the face

(a) : Preoperative view

(b) : After brushing

**Fig. 7.** Dressing of the wound

Cotton was applied to the tulle gauze.

## 文 献

- 1) 赤松 順, 田嶋定夫: 顔面外傷の初期治療. 手術 50: 1581-1587, 1996
- 2) 前島精治, 田嶋定夫: 顔面の新鮮損傷の処理. 形成外科 35: 1223-1228, 1992
- 3) 森口隆彦: 新鮮顔面軟部組織損傷の診断と治療. 形成外科 36: 873-883, 1993
- 4) 森口隆彦, 光嶋 勲, 浜中孝臣, 最所裕司, 岡 博昭, 河村 進, 井上普文: 新鮮外傷の処理. (森口隆彦編). 東京, 克誠堂. 1991, pp 101-110
- 5) 田中嘉雄, 田嶋定夫, 上田晃一, 赤松 順, 大場伸一郎, 田中 聡, 大宮由香, 下 美栄, 下 勝人, 近森正幸: 顔面軟部組織の完全切断と再接着の工夫. 日頭顎顔会誌 11: 29-30, 1995
- 6) 平野明喜: 顔面軟部組織損傷の処置. 救急医学 19: 1914-1916, 1995