

横隔膜上巨大食道憩室症の一例

真嶋 敏光, 山本 康久, 山本 裕, 岡 保夫, 林 次郎,
浦上 淳, 山下 和城, 岩本 末治, 木元 正利, 角田 司

早期直腸癌検査中に発見され、直腸前方切除と同時に経腹経食道裂孔的に切除手術を施行した巨大横隔膜上食道憩室の一例を経験した。症例は58歳、女性。15年前、他院の上部消化管透視検査で、大きさは不明であるが、食道憩室を指摘された。治療の必要はないといわれ、放置していた。その後、時々食物停滞感を自覚していた。直腸癌及び下行結腸癌治療目的に入院し、精査中に巨大横隔膜上食道憩室と診断された。自覚症状があったため、手術適応と考え、低位前方切除術施行時に食道憩室切除手術を施行した。憩室内粘膜面には0.4 cm 大の潰瘍病変があり、びらんが多発していた。術後は食物停滞感等の症状は消失した。

(平成12年5月25日受理)

A Case of Giant Epiphrenic Esophageal Diverticulum

Toshimitsu MAJIMA, Yasuhisa YAMAMOTO, Yutaka YAMAMOTO, Yasuo OKA,
Jiro HAYASHI, Atsushi URAKAMI, Kazuki YAMASHITA, Sueharu IWAMOTO,
Masatoshi KIMOTO, Tsukasa TSUNODA

We experienced a case of giant esophageal diverticulum, which was encountered in the course of a preoperative examination of an early rectal carcinoma. It was resected transabdominally via the esophageal hiatus together with low anterior resection of the rectum. A 58-year-old woman was admitted for treatment of an early rectal carcinoma. An esophageal diverticulum (size unknown) had been detected 15 years before, but had followed without any treatment. She sometimes experienced a retarded sensation of foods. Esophagography revealed a 7.0 × 7.0 cm giant epiphrenic diverticulum, and the patient was considered to be a candidate for resection of the esophageal diverticulum because of her symptoms. Under an upper midline laparotomy, after low anterior resection of the rectum, the diverticulum was excised with a GIA instrument via the esophageal hiatus. A resected specimen showed an ulceration 0.4 cm in diameter and multiple erosions in the mucosa of the diverticulum. The patient experienced complete relief of her symptoms. (Accepted on May 25, 2000) *Kawasaki Igakkaishi* 26(2): 115-119, 2000

Key Words ① Giant esophageal diverticulum
② Epiphrenic esophageal diverticulum

はじめに

食道憩室は食道壁の一部が嚢状、袋状に突出した状態をいい、5×5 cm以上の食道憩室は巨大食道憩室と定義されている¹⁾。食道憩室は一般に無症状で経過するために消化管X線検査時に偶然発見されることが多く、治療対象となる例は少ない。今回我々は、大腸早期癌に合併した横隔膜上巨大食道憩室の手術例を経験したので若干の文献的考察を加え報告する。

症 例

患者：58歳女性

主訴：排便時出血

既往歴：特記すべきことなし。15年前検診で食道憩室は指摘されたが（大きさは不明）、治療の必要はないといわれ放置していた。

家族歴：特記すべきことなし

現病歴：32歳出産後から内痔核があり、市販薬にて経過観察していた。時々排便時出血があったため、平成11年9月30日、内痔核加療目的に当院外科を受診した。大腸内視鏡検査で早期直腸癌、下行結腸癌の診断にて入院となった。2年前より時々食事の停滞感は自覚していた。

入院時現症：身長154 cm， 体重52 kg， 血圧134/80 mmHg， 脈拍84/分整。栄養状態良好。

眼結膜に貧血， 黄疸認めず， 表在リンパ節触知せず， 胸腹部に異常を認めなかった。直腸指診でI度の内痔核を認めるが， 腫瘍は触知しなかった。

入院時検査所見：末梢血， 血清生化学検査では異常所見は認めなかった。腫瘍マーカーはCEA 1.5 ng/ml， CA 19-9 5.0 U/mlと正常範囲内であった。

胸部X線写真：正面像で横隔膜上部右側に心陰影と重なって鏡面像を伴う腫瘤陰影を認めた（Fig. 1）。

上部消化管造影所見：横隔膜直上部の下部食道右側壁より嚢状に突出した7.0×7.0 cmの憩室

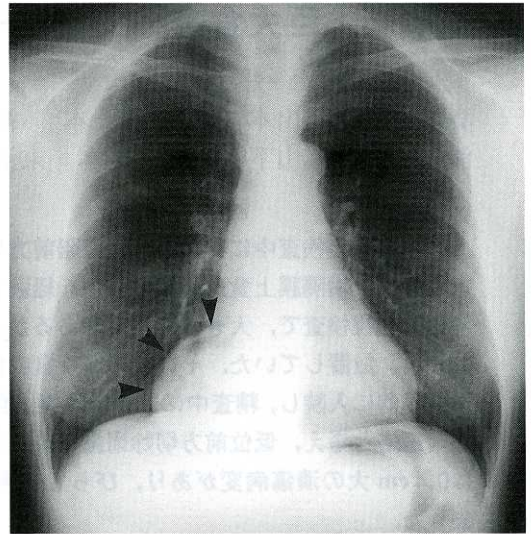


Fig. 1. Chest radiograph revealed a cavital lesion with a niveau 7.0 cm in diameter with well defined margins in the right lower lung field extended from the cardiac shadow (arrow heads).

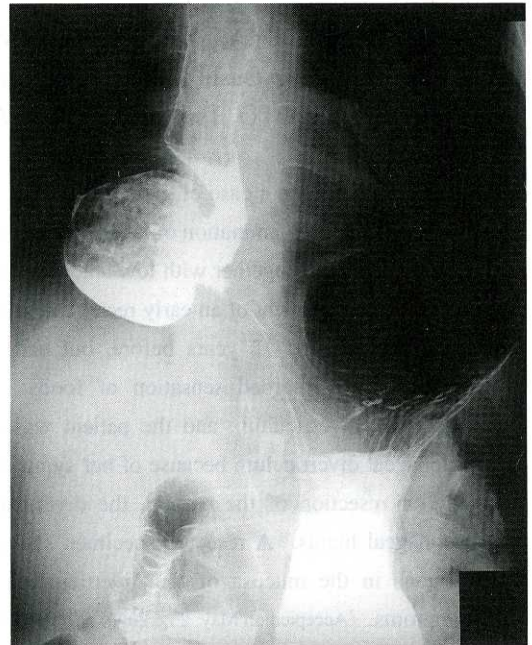


Fig. 2. Esophagogram showed a large epiphrenic diverticulum at the right side of the lower esophagus.

を認めた。胃内への造影剤の流れは良好で， 食道蠕動運動の異常を示唆する所見や， 胃食道逆流および食道裂孔ヘルニアの合併は認めなかった（Fig. 2）。

食道内視鏡所見：門歯より35 cmの右壁に憩室

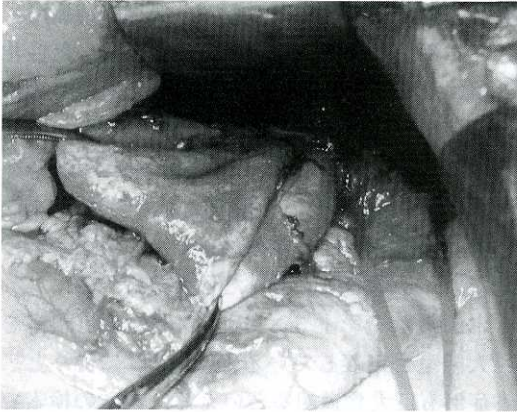


Fig. 3. Operative findings of a large esophageal diverticulum: Abdominal esophagus is retracted with teflon tape. Esophageal diverticulum is stretched by Pean clamps.

を認め、内腔には食物残渣が充満していたので、十分な憩室内の観察はできなかった。

腹部CT検査所見：下部食道より連続し、内腔に鏡面像を有する食道憩室を認めた。憩室周囲に腫瘍やリンパ節の腫脹はみられなかった。

注腸造影検査、大腸内視鏡検査：上部直腸にIsp + IIa，下行結腸にIIa + IIcの隆起性病変あり、いずれも深達度sm-mpの大腸癌と診断された。

以上より、大腸癌に合併した横隔膜上部巨大食道憩室と診断し、症状があることより、手術適応と考えた。平成11年11月2日、低位前方切除終了後、皮膚切開を頭側に延長し、食道憩室切除術を行った。肝三角間膜を切離、肝外側区域を脱転し、腹部食道をテーピングした。横隔膜裂孔を腹側に2cm切開して開大し、食道下部を腹腔内に引き出した。憩室は食道の右壁にあり、憩室の基部は約4cmであった（Fig. 3）。憩室と周囲の癒着を認めたが、剥離は可能であった。憩室をその基部で自動縫合器（MURTIFIRE GIA 60, Auto Suture Co.）を用いて切除した。食道外膜筋層結節縫合を加え、食道裂孔を縫縮し、さらに幽門形成を付加した。

摘出標本：粘膜内出血、びらんが多発しており、4×4mmの陥凹性病変、潰瘍が存在した（Fig. 4）。病理組織学的には陥凹部には重層扁平上皮が欠損しており、この部を中心に組織の

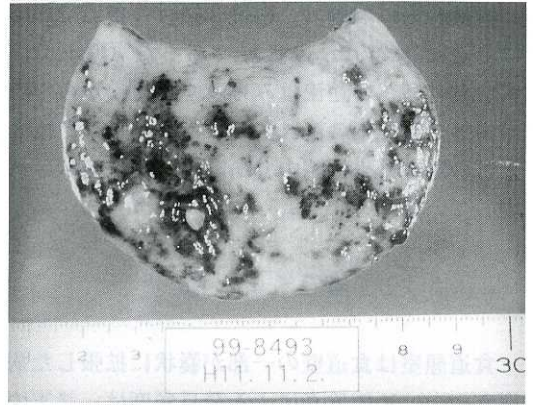


Fig. 4. Macroscopic findings of the specimen: Resected diverticulum revealed an ulcer lesion and multiple erosions on the mucosa.

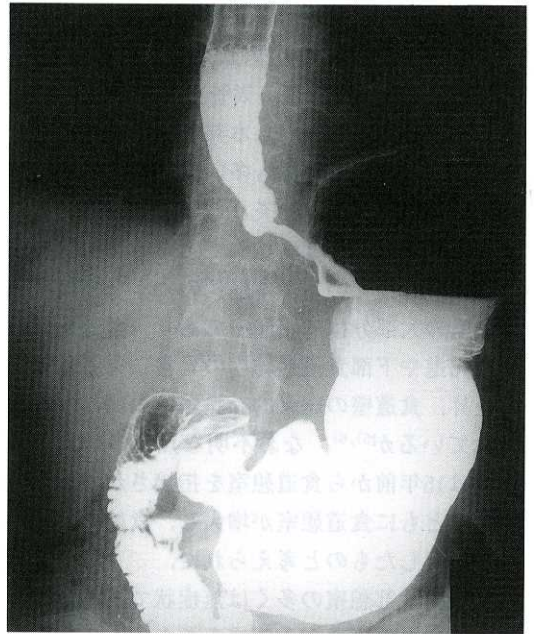


Fig. 5. Postoperative esophagogastrogram showed free flow of contrast medium.

壊死が認められた。周囲の重層扁平上皮には種々の程度の再生性変化、過形成性変化を示しているほか、粘膜内出血が認められた。壁内では固有筋層は明らかではなく、仮性憩室と考えられた。憩室粘膜に悪性所見は認めなかった。直腸癌の病理所見は tub 1, sm, ly0, v0, H0, P0, n0, aw-, ow-, 一方下行結腸癌は tub 1, sm, ly0, v0, H0, P0, n0, aw-, ow-でいずれも Stage I, 根治度 A であった。

術後経過は順調で、術後3週目の食道造影では、造影剤の流れは良好であった (Fig. 5)。胃から食道への逆流はみられず、胃内から十二指腸への造影剤の流れも良好であった。術後6カ月の現在外来通院中であるが、自覚症状は消失している。

考 察

食道憩室は食道壁の一部が嚢状に拡張した病態をいい、X線検査による発見頻度は、諸家の報告によれば0.22% - 1.3%とされている^{2)~4)}。食道憩室はその発生部位から1) 咽頭食道憩室、2) 気管分岐部憩室、3) 横隔膜上憩室の3つに分類される。木原の277例の集計によれば⁴⁾、咽頭食道境界部7.9%、気管分岐部78.3%、横隔膜上部13.7%であり、本邦では気管分岐部付近の胸部食道憩室が最も多い。気管分岐部憩室では、結核性リンパ節炎など周辺臓器の炎症によって、食道壁が牽引されて生じる牽引憩室が多いといわれている。本症例のような横隔膜上部憩室の大部分は内圧憩室であり、食道下部の運動亢進や下部食道括約筋の異常による食道内圧上昇、食道壁の先天的な脆弱性の関与が指摘されているが^{5), 6)}、なお不明な点が多い。本症例では15年前から食道憩室を指摘されており、加齢とともに食道憩室が増大し、食後のつかえ感が出現したものと考えられた。

横隔膜上部憩室の多くは無症状であるが、一過性の食物停滞感や重圧感をきたすものから、まれには嚥下困難、嘔吐などを伴う事もある。

Table 1. The indications for operation in case of epiphrenic diverticula

- 1 A diverticulum which because of its size interferes with deglutition or which because of stasis has infected retained food within, causing various gastrointestinal symptoms
- 2 A diverticulum which is associated with referred pain due to pressure on the vagus or sympathetic nerves
- 3 A diverticulum which is associated with cardiospasm or associated with atresia of the esophagus, congenital or acquired, which would interfere with proper nutrition
- 4 A diverticulum which has become ulcerated causing localized peptic esophagitis
- 5 A diverticulum that may undergo malignant changes

(1952, Goodman HI and Parnes HI)

治療方針としては軽症のものは保存的治療で十分であるが、症状のあるもの、合併症、悪性化の疑い、あるいは内容の排出不良のあるものには積極的に外科治療を行うべきであるとされ、その指標として、Goodman-Parnesの適応基準がある⁷⁾ (Table 1)。自験例は症状があったことと、術前診断はできなかったが、潰瘍があったため、手術適応であったと考えられる。

木山らは造影上5×5cm以上の食道憩室を巨大憩室と定義しているが¹⁾、これに従うと、本症例も巨大食道憩室といえる。我々の検索では横隔膜上に発生した巨大食道憩室は自験例もふくめると17例報告されている^{8)~12)} (Table 2)。治療をみると、17例中無治療1例、胃潰瘍を併し胃全摘と下部食道切除が行われた1例、胸腔鏡下憩室切除1例、経腹経食道裂孔憩室切除2例、右または左開胸憩室切除術12例(うち1例に噴門形成術付加)となっている。横隔膜上部食道憩室に対する治療は左もしくは右開胸による憩室切除術が標準術式とされてきた。本症例は、直腸癌、下行結腸癌の手術と同時手術であったため、経腹経食道裂孔経由憩室切除術を選択した。しかし、今後は内視鏡手術の発達に伴い、侵襲、術後QOLの面で優れている胸腔鏡下食道憩室切除術が主流となると考えられる¹¹⁾。

食道憩室の合併病変として、悪性腫瘍が報告されている¹³⁾ほか、Allenら¹⁴⁾は食道憩室160例中、食道裂孔ヘルニア34.4%、びまん性食道痙攣24.4%、食道アカラシア10%、食道炎9%を認めている。竹村¹⁵⁾、総野¹²⁾らは食道内圧機能検査、24時間pH測定検査、食道シンチグラムなどの機能検査を行い、機能面での異常を診断し、憩室切除のみならず、機能面に対する外科治療を加えるべきであると、食道炎、食道運動異常を呈した巨大横隔膜上憩室の一例に噴門形成術であるBelsey Mark IVを付加している。自験例では食道裂孔ヘルニア、アカラシア、逆流性食

Table 2. Cases of giant epiphrenic esophageal diverticulum in Japan

Reporter	Year	Age	Sex	Size(cm)	Operation
1 Suzuki	1959	61	F	5X5	Transthoracic diverticulectomy
2 Aikawa	1959	54	M	5X6	Total gastrectomy+lower esophagectomy
3 Nakagawa	1967	57	M	7.5X6.5	Transthoracic diverticulectomy
4 Araki	1968	41	M	6X7X6.5	Transthoracic diverticulectomy
5 Uchiyama	1971	38	M	8X6	Transthoracic diverticulectomy
6 Akama	1986	53	M	5.6X6.2	Transthoracic diverticulectomy
7 Sakano	1988	73	M	9X10	none
8 Toyohara	1989	12	M	8X6X4	Transthoracic diverticulectomy
9 Sakamoto	1992	73	F	8.5X5.8X3.6	Transthoracic diverticulectomy
10 Yuasa	1993	60	M	7.0X5.0	Transthoracic diverticulectomy
11 Kaseno	1994	71	F	7.0X5.0	Transthoracic diverticulectomy+Belsey Mark IV
12 Iwamura	1994	41	F	13X7	Transthoracic diverticulectomy
13 Ongami	1994	86	M	8.0	Thoracoscopic diverticulectomy
14 Seki	1994	70	F	7.0X7.0	Transabdominal diverticulectomy
15 Ikenaga	1997	69	F	7.5X7.5	Transthoracic diverticulectomy
16 Satoh	1999	50	F	6.0x5.0	Transthoracic diverticulectomy
17 Majima	2000	58	F	7.0X7.0	Transabdominal diverticulectomy

道炎を認めなかったため、機能検査は実施しなかったが、今後は機能面も考慮して術式を選択する必要があるだろう。

結 語

大腸癌に合併した横隔膜上部に発生した巨大食道憩室症に対して、経腹的に憩室切除を行った症例を経験したので、文献的考察を加えて報告した。

文 献

- 1) 木山 保, 木下広明, 河野 実: 巨大食道憩室症と胃に発生した重複癌の1剖検例. 消病の臨 4: 48-54, 1962
- 2) 石田哲也, 小嶋高根, 木岡秀助: 食道憩室の頻度とその経時的変化の X 線学的検討. 臨放線 25: 35-40, 1980
- 3) 小原勝敏, 粕川禮司, 岩崎勝利: 食道憩室. 診断と治療. 総合臨床 41: 2400-2408, 1992
- 4) 木原 彊, 張 淑文: 食道憩室. 臨床消化器内科 3: 655-662, 1988
- 5) Evander A, Little AG, Ferguson MK: Diverticula of the mid-and-lower esophagus: Pathogenesis and surgical management. World J Surg 10: 820-828, 1986
- 6) Cross F, Johnson G, Gerein A: Esophageal diverticula: Associated neuromuscular changes in the esophagus. Arch Surg 83: 525-533, 1961
- 7) Goodman HI, Parnes HI: Epiphrenic diverticula of the esophagus. J Thorac Surg 23: 145-159, 1952
- 8) 湯浅右人, 村林鋺二, 林 仁庸, 北村 純, 中野英明, 長沼達史, 松田信介, 櫻井洋至, 井戸政佳: 下部巨大食道憩室症の1例. 日臨外会誌 54: 1832-1836, 1993
- 9) 関 仁史, 上田 忠, 粕谷孝光, 小棚木均: 経腹経食道裂孔経由で切除した横隔膜上部巨大食道憩室症の一例. 日臨外会誌 57: 1116-1119, 1996
- 10) 佐藤宏彦, 河崎秀樹, 長堀順二: 横隔膜上巨大食道憩室症の1例. 日臨外会誌 60: 1816-1819, 1999
- 11) 大上正裕, 安藤暢敏, 若林 剛, 小澤壮治, 北島政樹: 巨大食道憩室に対する胸腔鏡下手術. 臨外 49: 261-266, 1994
- 12) 総野 進, 東野正幸, 大杉治司, 前川憲昭, 徳原太豪, 谷村慎哉, 福長洋介, 前田史一, 徳山彰俊, 木下博明: 食道運動異常を伴った横隔膜上食道憩室の1治験例. 日消外会誌 27: 1791-1794, 1994
- 13) 岡本哲彦, 矢野公一, 有森正樹, 竹内 広: 食道憩室内癌の一例. 消外 14: 341-346, 1991
- 14) Allen TH, Clagett OT, Minn R: Changing concepts in the surgical treatment of pulsion diverticula of the lower esophagus. J Thorac Cardiovasc Surg 50: 455-462, 1965
- 15) 竹村雅至, 東野正幸, 大杉治司, 徳原太豪, 総野 進, 木下博明: 横隔膜上食道憩室症の3治験例. 日胸外会誌 42: 2127-2132, 1994