

## C1-INHの低下がみられた放射線性潰瘍に伴う舌浮腫の1例

畑 毅, 細田 超

66歳の男性が嚥下困難を伴う突然の舌の腫脹を自覚した。組織内照射による舌癌治療の既往があるために、再発疑いで3週間前に右側舌潰瘍から細胞診を受けていた。細胞診はクラスIで、悪性所見は認めなかった。放射線性粘膜潰瘍を伴う血管神経性浮腫（クインケ浮腫）の診断のもとにトラネキサム酸，d-マレイン酸クロルフェニラミン，エピネフリンを投与した。6日後には舌浮腫はほとんど消退した。舌腫脹時の検査成績では，CH50，C1，C3，C4は基準値内であったが，補体第1成分阻止因子活性は低値を示した。家族歴はなく遺伝性血管神経性浮腫が疑われたが，舌浮腫の消退後は同因子活性は基準値内に回復していた。

(平成14年11月13日受理)

### A Case of Tongue Edema Associated with Radiation-Induced Ulcer with Low Level of C1 Inhibitor Activity

Tsuyoshi HATA, Masaru HOSODA

A 66-year-old man became aware of sudden swelling of the tongue with swallowing disturbance. He had a medical history of tongue cancer treated by interstitial radiotherapy and had undergone a cytological examination of an ulcer on the right side of the tongue three weeks earlier because of suspected recurrence. The cytological examination result was class I with no malignant findings. Angioneurotic edema, so-called "Quincke's edema", associated with radiation-induced ulcer of the tongue, was diagnosed. Tranexamic acid, d-chlorpheniramine maleate, and epinephrine were administered. After six days, the tongue edema had almost disappeared. Laboratory examination revealed a low level of C1 inhibitor activity with normal levels of CH50, C1, C3, and C4 at the time of swelling. Hereditary angioneurotic edema with absence of hereditary trait was suspected based on the sudden edema attack and low level of C1 inhibitor activity. The C1 inhibitor activity returned to normal after disappearance of the tongue edema. (Accepted on November 13, 2002)

*Kawasaki Igakkaiishi* 29(1): 71-75, 2003

**Key Words** ① Tongue edema ② Hereditary angioneurotic edema  
③ Quincke's edema ④ Radiation induced ulcer ⑤ Tongue cancer

## 緒 言

舌癌Ⅰ期・Ⅱ期は $^{137}\text{Cs}$ ,  $^{192}\text{Ir}$ による組織内照射により形態と機能を温存して治療可能で、5年累積生存率は72%~92%と手術療法と遜色ない治療効果が得られている<sup>1)</sup>。しかしながら、時に放射線性粘膜潰瘍、放射線性骨壊死などの合併症が発症することがあり注意を要する<sup>1)</sup>。その中で粘膜反応が消退し、比較的長期間経過した後に見られる照射野内粘膜の潰瘍形成は、放射線性潰瘍、腫瘍再発、多重癌、放射線性誘発癌との鑑別が困難なことがある<sup>2)</sup>。

血管神経性浮腫(クインケ浮腫)<sup>3)~5)</sup>は突然発作的に皮膚あるいは粘膜下に生じる浮腫で、数時間から数日で自然消退することが多いが、喉頭に発生した時は慎重な対応が必要である。また遺伝性のもは、常染色体優性遺伝の形式をとり、遺伝性血管神経性浮腫(hereditary angioneurotic edema: 以下HANEと略す)<sup>6)~8)</sup>と呼ばれるが、臨床症状のみからは鑑別が困難である。

今回、我々は放射線性粘膜潰瘍の経過中のみ

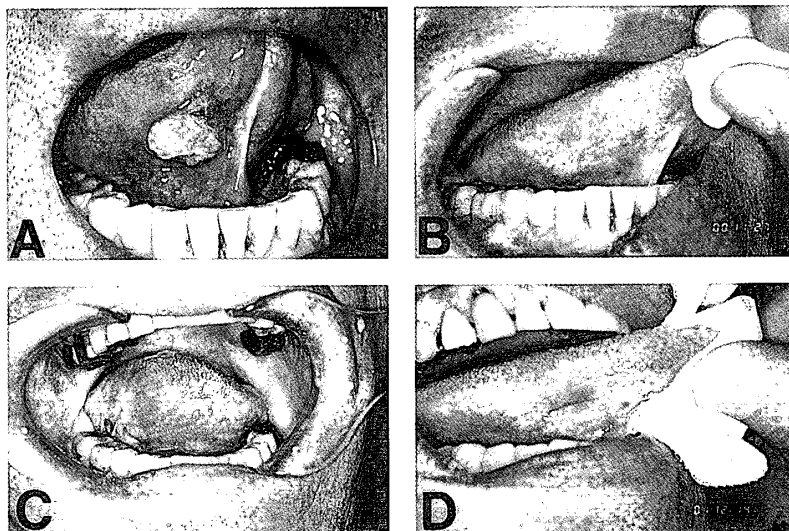


Fig. 1. Oral Findings

- A. Tongue cancer (T1N0M0, well-differentiated S. C. C.)
- B. After interstitial radiotherapy
- C. Sudden tongue edema associated with radiation induced ulcer
- D. There was rapid recovery from the tongue edema after administration of tranexamic acid, d-chlorpheniramine maleate, and epinephrine. The linear scar was seen on the right side of the tongue.

られた重度の舌浮腫の1例を経験したので、文献的考察を加えて報告する。

## 症 例

患者: 66歳, 男性.

主訴: 舌の腫脹と疼痛.

既往歴: 左眼外傷, 虫垂炎

家族歴: 同様の腫脹はみられない.

現病歴: 平成11年10月頃に右舌下面に米粒大の無痛性腫瘍がみられ, 平成12年4月頃より増大したため同年6月に当科を受診した. 右舌下面に13×13×5 mm大の白色顆粒状の腫瘍を認めた(Fig. 1A). 生検により高分化型扁平上皮癌の診断を得た. 舌癌(T1N0M0)の臨床診断のもとにuracil futraful 400 mgの内服を開始し, さらにCBDCA 450 mgの点滴静注と $^{137}\text{Cs}$ 針による組織内照射64.8 Gyで加療した. 腫瘍は制御され再発転位なく良好に経過した(Fig. 1B). 平成13年8月末頃より右舌縁に発赤を認めた. 同年9月6日より疼痛が出現したために9月17日に再診した. 前回腫瘍部より上方に12×1.5 mmの表在性線状潰瘍を認めた. 歯牙鋭

縁を削合し, 鎮痛剤, 含嗽剤, 副腎皮質ホルモン含有軟膏を処方した. 同日に行なった細胞診ではClass Iであったので経過観察とした. 9月27日の朝に突然に右舌半側と両側頬部に腫脹が出現したが, 昼頃に腫脹は一旦軽快した.

9月28日には頬部の腫脹は消失したが, 右舌半側に腫脹が出現し経口摂取困難となったために当科を再診し, 精査加療目的で入院となった.

入院時現症: 身長174 cm, 体重77 Kg, 体温は36.7℃で, 胸腹部に異常所見は認めなかった. 右舌縁に黒色痂皮が付着した線状潰瘍を認めた. 右舌半側と口腔底前方はやや硬くび慢性に腫脹し, 右側

Table 1. Laboratory date on admission

| Peripheral Blood |                          | Mineral            |          |
|------------------|--------------------------|--------------------|----------|
| WBC              | 11200/u1                 | Na                 | 142mEq/L |
| Neutrophil       | 79.0%                    | K                  | 4.1mEq/L |
| Eosinophil       | 0.8%                     | Cl                 | 107mEq/L |
| Basophil         | 0.2%                     |                    |          |
| Monocyte         | 5.6%                     | Immunological test |          |
| Lymphocyte       | 14.4%                    | Ig E               | 285IU/ml |
| RBC              | 426×10 <sup>4</sup> /u1  |                    |          |
| Hb               | 15.0g/dl                 | Urinalysis         |          |
| Ht               | 43.0%                    | Protein            | (-)      |
| Plt              | 18.3×10 <sup>4</sup> /u1 | Sugar              | (-)      |
|                  |                          | Brilubin           | (-)      |
| Blood Chemistry  |                          | Urobilinogen       | (2+)     |
| SP               | 6.9g/dl                  |                    |          |
| BS               | 92mg/dl                  |                    |          |
| T-Bil            | 1.8mg/dl                 |                    |          |
| D-Bil            | 33.0%                    |                    |          |
| ALP              | 120IU/L                  |                    |          |
| TCho             | 221mg/dl                 |                    |          |
| rGTP             | 32IU/L                   |                    |          |
| LDH              | 368IU/L                  |                    |          |
| Alb              | 4.4g/dl                  |                    |          |
| Glb              | 2.5g/dl                  |                    |          |
| AST              | 18IU/L                   |                    |          |
| ALT              | 14IU/L                   |                    |          |
| Crn              | 0.75mg/dl                |                    |          |
| BUN              | 11mg/dl                  |                    |          |
| Amy              | 31IU/L                   |                    |          |
| CRP              | 1.3mg/dl                 |                    |          |

方への舌運動は制限されていた (Fig. 1C). 所属リンパ節は触知しなかった。

入院時検査成績 (Table 1): 末梢血検査では白血球数11200/ $\mu$ l と上昇していたが, 血液生化学検査では CRP 1.3 mg/dl と上昇は軽度であった。その他に大きな異常を認めなかった。

臨床経過: 放射線性粘膜潰瘍ならびに血管神経性浮腫 (クインケ浮腫) と診断した。食事は濃厚流動食とし, 抗プラスミン剤 (トラネキサム酸1500 mg), 抗ヒスタミン剤 (d-マレイン酸クロルフェニラミン12 mg) を経口投与し, エピネフリン (ボスミン0.3 mg) を皮下注投与し加療した。家族に同様の腫脹の既往はなかったが, 入院2日目の補体系検査 (Table 2) では

補体第1成分阻止因子 (C1-esterase inhibitor: 以下C1-INHと略す) 活性は31%と低下していた。入院4日目の10月1日より浮腫と疼痛は軽快し粥食を摂取可能になった。入院6日には浮腫はほぼ消失したために, エピネフリンの投与は終了した。同日の検査成績では白血球数7600/ $\mu$  l, CRP 1.3mg/dl であった。10×2 mmの表在性線状潰瘍は残存したが, 入院16日目の10月16日に退院し, 抗プラスミン剤と抗ヒスタミン剤を経口投与しながら経過観察した。同程度の潰瘍はあるものの浮腫の消失した10月22日の補体系の再検成績では, C1-INH 活性を含めいずれも基準値内であった (Table 2)。また白血球数は12100/ $\mu$  l と上昇していたが, CRP 0.2

mg/dl 以下であった。抗プラスミン剤と抗ヒスタミン剤は11月末で終了としたが浮腫はみられなかった。また舌潰瘍は12月中旬までに陥凹状で上皮化した(Fig. 1D)。治療後2年を経過するが、腫瘍の再発や再腫脹もなく経過良好である。

## 考 察

舌癌の組織内照射後の放射線性粘膜潰瘍は比較的多く、当科では21% (14/65) にみられている<sup>1)</sup>。数週間内に自然経過もしくは保存療法により治癒することが多いが、難治性の時は再発の有無を確認する必要がある。小さな潰瘍の場合は切除生検が有用であるが、比較的大きな粘膜潰瘍の潰瘍辺縁からの生検は、同部の粘膜が過線量により虚血状態を呈している可能性があるために、生検によりさらに潰瘍が拡大する可能性があるため注意を要する。我々は放射線治療後の粘膜潰瘍に対しては、潰瘍部を滅菌綿棒で少し強めに擦過して細胞診を行っている。これにより本症例は腫瘍細胞はなく、放射線性粘膜潰瘍と診断して保存的に経過観察したが、細胞診から10日後に舌に突発性にび慢性のやや固い腫脹がみられた。また疼痛や白血球数の増加はあるが、CRP 値の上昇は軽度であることより蜂窩織炎は容易に否定され血管神経性浮腫

を疑った。

血管神経性浮腫は短期間に自然消退することが多く経過観察だけで十分なことも少なくなく、本症例も症状発現当初は短期的に腫脹の軽快がみられたが、再腫脹と疼痛により経口摂取や会話が困難なために積極的に入院加療した。治療法としては抗ヒスタミン剤<sup>3)~5)</sup>、エピネフリン<sup>3),4)</sup>、ステロイド<sup>5)</sup>、抗プラスミン剤<sup>5)</sup>、抗アレルギー剤<sup>5)</sup>、消炎酵素剤<sup>5)</sup>の投与が報告されており、本症例の場合は抗ヒスタミン剤、抗プラスミン剤、エピネフリン投与により加療し症状の改善をみた。その中でエピネフリンは、細血管の収縮とアデニルサイクラーゼの活性化、cyclic AMP の細胞内濃度の上昇によるヒスタミン遊離抑制作用により抗ヒスタミン剤無効例に著効することがあり<sup>4)</sup>、早期の症状改善を期待して同時併用した。また HANE に効果的な C1-INH 濃縮製剤は後述する理由により HANE の確定診断が得られていないこと、ならびに喉頭浮腫などの緊急症状がないことより使用しなかった。

本症例に腫脹を伴う家族歴はなく、また遺伝性については家族内の補体価測定の同意が得られず不明であるが、HANE との鑑別目的に行った血中補体価の測定により CH50, C1q, C3, C4 は基準値内であったが、浮腫が継続していた時期の C1-INH 活性は低下しておりデータ上

Table 2. Complement date

|                        | 2001.9.29* | 2001.10.2 | 2001.10.9 | 2001.10.22** |
|------------------------|------------|-----------|-----------|--------------|
| CH50 (27-51U/ml)       | 49.4       | —         | —         | 48.1         |
| C1q (3.0 $\geq$ ug/ml) | 1.5 $\geq$ | —         | —         | 1.5 $\geq$   |
| C3 (70-140mg/dl)       | 121        | —         | —         | 105          |
| C4 (12-40mg/dl)        | 26.3       | —         | —         | 21.9         |
| C1-INH (80-125%)       | 31         | —         | —         | 118          |
| WBC (3500-9500/u1)     | 11200      | 7600      | 8100      | 12100        |
| CRP (0.3 $\geq$ mg/dl) | 1.3        | 1.3       | 0.2       | 0.2 $\geq$   |

\*tongne edema (+)

\*\*tongne edema (-)

では HANE とも診断可能であった。また後天性 C1-INH 欠損症とは C1q が基準値内であるので鑑別可能<sup>6)</sup>であった。しかしながら浮腫が消失後の C1-INH 活性は基準値内に改善していた。真性の HANE であるなら C1-INH 活性は低値のままである<sup>8)</sup>ので、本症例は何らかの原因により一過性に C1-INH 活性が低下したために、補体系が容易に活性化され浮腫を生じた<sup>6)</sup>と推測されるが、HANE で同時にみられる C4 の活性や蛋白量の低下<sup>6)</sup>はみられなかった。一過性に HANE と同様な臨床検査値をとる浮腫性疾患は知られておらず、その意味では貴重な症例であろう。浮腫の原因は不明である

が、血管神経性浮腫であれ HANE であれ外傷などの機械的刺激、薬剤、食事、情緒的刺激が誘因としてあげられている<sup>3~5)</sup>。本症例においては放射線性粘膜潰瘍の存在と細胞診の擦過刺激に加えて、さらに鎮痛剤の内服などが誘因になったかもしれない。

## 結 語

組織内照射により加療した舌癌 I 期の放射線性粘膜潰瘍に合併した、C1-INH 活性の一過性低下をきたした舌浮腫の 1 例を文献的考察を加えて報告した。

## 文 献

- 1) Hiratsuka J, Hata T, Hosoda M, Yoshida M, Yamada K, Imajo Y: Retrospective study of results of interstitial radiotherapy for cancer of the tongue. *Int J Clin Oncol* 1: 145-149, 1996
- 2) 畑 毅, 細田 超: 舌半側切除後の遊離大腿皮弁による再建舌に感覚回復がみられた 1 例. *日口誌* 14: 390-394, 2001
- 3) 沢木佳弘, 姜在龍, 竹内祐介, 角 保徳, 伊藤正夫, 水谷英樹, 金田敏郎: クインケの浮腫を疑った 5 例. *日口外誌* 36: 1022-1030, 1990
- 4) 高島昭博, 岡増一郎, 大石正道, 河野勝寿: エピネフリンが奏効したクインケ浮腫と思われる頬部腫脹の 1 例. *日口外誌* 29: 123-126, 1983
- 5) 城徳美希, 新谷 悟, 宝田 学, 福住雅州, 浜川裕之: クインケ浮腫の臨床統計学的検討. *口科誌* 50: 377-380, 2001
- 6) 三室 淳, 湯原幹男, 五味朋子, 上原誉志夫, 桜井幸弘, 池田隆夫, 行山 康, 広瀬俊一: 遺伝性血管神経性浮腫の一家系. *日内会誌* 69: 38-42, 1980
- 7) 片橋立秋, 宮崎三忠, 宗永 元, 永田博史: 遺伝性血管神経性浮腫の 1 症例. *耳喉頭頸* 71: 103-106, 1999
- 8) 小田明子, 永井慶子, 岡村玲子, 吉原俊雄: 遺伝性血管神経性浮腫 (hereditary angioneurotic edema, HANE) の 1 症例. *耳喉頭頸* 71: 97-101, 1999