

## 硝子体手術後に網膜静脈分枝閉塞症を来した タモキシフェン内服患者の1例

岩浅 聡, 田中 美和, 水川 憲一, 三木 敏耶, 桐生 純一

川崎医科大学眼科学1, 〒701-0192 倉敷市松島577

**抄録** タモキシフェンは主に乳癌治療薬として使用されているが、眼副作用の報告は非常に少ない。今回、タモキシフェン内服患者における、硝子体手術後に発症した網膜静脈分枝閉塞症(branch retinal vein occlusion, 以下BRVO)の1例を経験したので報告する。症例は51歳女性、乳癌の術後1日量20 mgのタモキシフェンによるアジュバント療法を受けていた。2年後に左眼の黄斑円孔が発見され硝子体手術を行った。後部硝子体剥離を起こしている際にアーケード血管から出血を認めため出血部位の圧迫及び眼内灌流圧を上げることで止血を行った。術翌日には黄斑円孔の閉鎖が確認されたが、術後15日目に出血部位を閉塞起点とするBRVOを認めた。視力は左矯正0.7 pと術前と比べほぼ変わりはないが、光干渉断層計で黄斑浮腫を認めためベバシズマブ硝子体内投与を行った。同時にタモキシフェンによる副作用を疑い、内服を中止した。タモキシフェンの眼副作用として、BRVOも念頭におく必要がある。doi:10.11482/KMJ-J40(2)129 (平成26年7月23日受理)

キーワード：タモキシフェン, 網膜静脈分枝閉塞症, 硝子体手術, 硝子体出血, ベバシズマブ硝子体内投与

### 緒言

クエン酸タモキシフェン(以下、タモキシフェン)は、代表的な抗エストロゲン薬であり、欧米では1970年から、わが国では1981年から主に乳癌手術後の再発予防を目的に広く使用されている。海外では、眼副作用として1987年に網膜症<sup>1)</sup>が報告されて以来、角膜症<sup>2,3)</sup>、視神経症<sup>4)</sup>など多くの報告がなされているが、網膜静脈分枝閉塞症(以下BRVO)を来した症例報告は極めて少ない<sup>5)</sup>。今回筆者らはタモキシフェン内服患者で硝子体手術後にBRVOを来した症例を経験したので報告する。

### 症例

患者：51歳、女性

主訴：左眼の視力低下

既往歴：2011年5月に乳癌の手術を受け、以後タモキシフェン(20 mg/日)の内服を開始した。

現病歴：2013年5月初旬、左眼の視力低下を主訴に近医を受診した。左眼黄斑円孔を指摘され、精査・加療目的で2013年5月17日当院へ紹介された。

初診時所見：視力は右0.06(1.5)、左0.04(0.6)、眼圧は右12 mmHg、左14 mmHgであった。前眼部には特記すべきことはなく、中間透光体には軽度の白内障を認めた。左眼眼底に黄斑円孔を認め、タモキシフェン網膜症を疑う嚢胞様黄斑浮腫、網膜出血、黄斑部白濁、静脈炎などは認めなかった。(図1、図2)光干渉断層計(optical coherence tomography, 以下OCT)では、

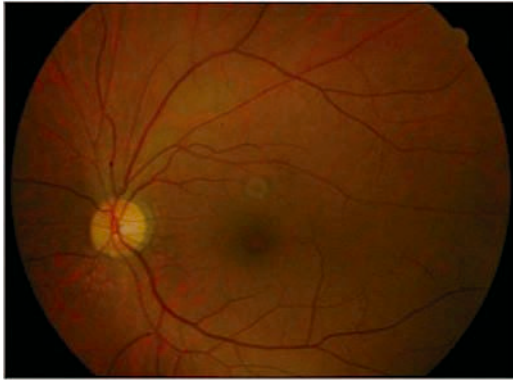

図1：初診時の眼底写真  
1/3乳頭径大の黄斑円孔を認める

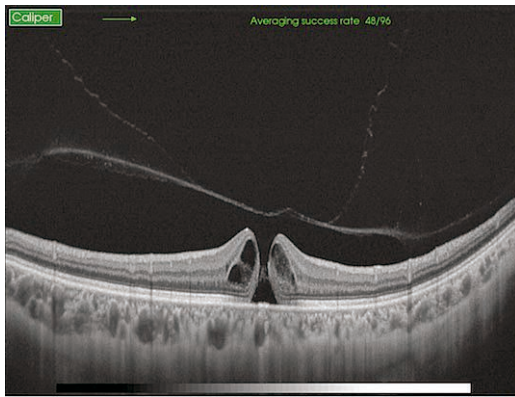


図2：初診時の OCT 画像  
黄斑部では PVD が生じており，stage 3 の黄斑円孔を認める。

stage3の黄斑円孔以外に異常所見は認めず，血液検査で凝固系の異常は認めなかった。

経過：黄斑円孔に対し，同年5月30日に白内障・硝子体同時手術を行った。硝子体手術では中央部硝子体を切除した後，カッターを用いた能動吸引を行い，視神経乳頭付近から後部硝子体剥離 (posterior vitreous detachment, 以下 PVD) を起こした。PVD 作成は比較的容易であったが，作成後に下方のアーケード静脈血管から出血を認めた。そのため出血部位の圧迫及び眼内灌流圧を上げることで止血を行った。止血後は型通りに黄斑円孔付近の内境界膜剥離を行い，20% 六フッ化硫黄 (sulfur hexafluoride : SF6) ガスで硝子体腔内を全置換した。術翌日には OCT にて黄斑円孔の閉鎖が確認されたが

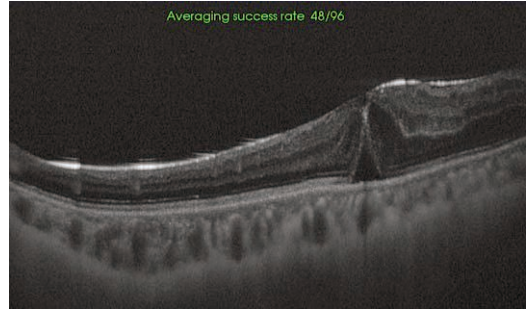


図3：術翌日のガス充填眼における OCT 画像  
両端の網膜は接着しており，黄斑円孔の閉鎖が確認できる。

(図3)，術中，周辺網膜に裂孔を認めたため腹臥位を継続，術後4日目から腹臥位を解除した。また，術後に硝子体出血が遷延していたが，徐々に消褪傾向であったため術後11日目に退院となった。術後15日目の再診時に眼底検査を

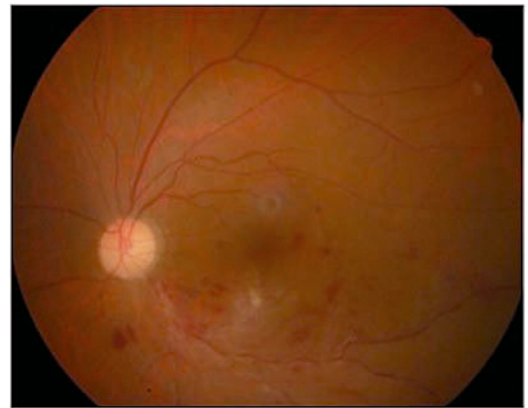


図4：術後15日目の眼底写真  
術中，出血を来した静脈部位を閉塞起点とする BRVO が認められる。

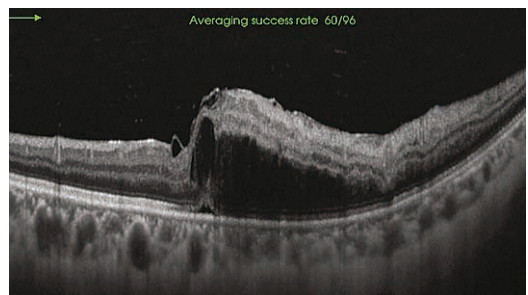


図5：術後15日目の OCT 画像  
浮腫による著明な網膜の膨化が認められる。黄斑円孔は完全に閉鎖している。

行ったところ, 術中出血した部位を閉塞起点とする BRVO を認めた(図 4, 図 5). フルオレセイン蛍光眼底造影(fluorescein angiography: 以下 FAG)では下方アーケード血管への蛍光色

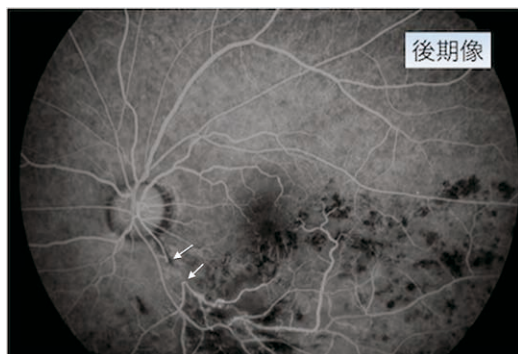

図 6: 術後15日目のFAG画像  
通常のBRVOで見られるよりも広い範囲で静脈の充盈欠損が認められ(矢印), 激しい静脈内血栓形成が生じることが示唆される。

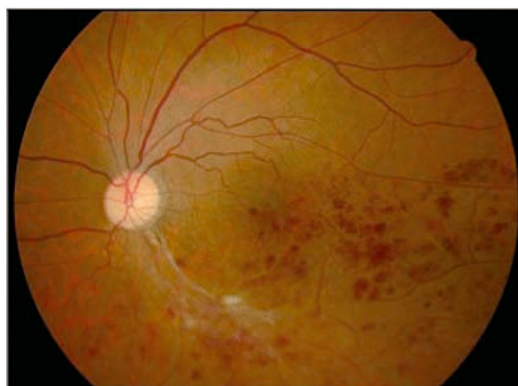


図 7: IVB 2回施行後の眼底写真  
出血は残存しているが, 浮腫による網膜の混濁は軽減している。

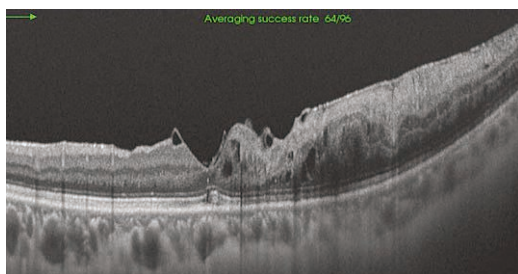


図 8: IVB 2回施行後のOCT画像  
若干浮腫は残存しているが, 網膜の膨化は著しく改善している。

素の流入が遅延しており, 後期相では BRVO で通常みられるよりも長い範囲での血流の途絶を認めた(図 6). 左眼視力は0.04(0.7 p)と術前と比べほぼ変わりはなかったが, OCTで黄斑浮腫を認めたため, 浮腫軽減目的でベバシズマブ硝子体内投与(intravitreal injection of bevacizumab, 以下 IVB)を行った。また, タモキシフェンによる凝固線溶系異常の関与も考慮し, 乳腺外科医との相談のもと, タモキシフェンの内服を中止した。IVB 2週間後には黄斑浮腫の改善に伴い中心窩網膜厚(central retinal thickness, 以下 CRT)の減少を認め, 視力も(1.5)と回復したが, IVB 1ヶ月後に黄斑浮腫の再燃を認めたため2回目のIVBを施行した。現在軽度の黄斑浮腫は残存しているものの, 視力は(1.5)と良好である(図 7, 図 8)。

### 考察

タモキシフェンは抗エストロゲン作用を持ち, 乳癌に対する標準的内分泌療法薬の1つである。化学療法などの殺細胞性の抗腫瘍効果を示す薬剤に比べ副作用が軽度であり, 長期的に使用されている。本症例でも乳癌術後の再発予防として使用されていた。しかしながら, タモキシフェンは乳癌に対しては拮抗的に作用するが, 骨や心血管に対してはエストロゲン様作用を有し, 血栓症の頻度を増加させることが知られている。過去の報告では, 術後補助内分泌療法としてのタモキシフェン投与により静脈血栓症は1~6倍増加するといわれている<sup>6)</sup>。事実, タモキシフェン投与による静脈血栓症の報告は散見されるが, 眼副作用に関する報告は少なく, 特に本症例と同様にタモキシフェン内服中にBRVOを発症した報告は極めて少ない<sup>5)</sup>。それ故に眼科医においてもあまり認識されていないのが現状である。

タモキシフェンによる眼副作用は<sup>7-10)</sup>網膜症, 角膜症, 視神経症, 眼精疲労, 眼乾燥感など多岐にわたっている。また, 網膜症にみられる所見としては, 嚢胞様黄斑浮腫, 網膜出血, 黄斑部白濁, 静脈炎, 網膜変性などが挙げられる。

タモキシフェンの眼副作用の機序は、未だ明らかにはされていないが、薬剤自体の細胞毒性によって網膜色素上皮細胞の代謝機能が低下した結果生じると推察されている<sup>11)</sup>。本症例では術前に検眼鏡的には眼底の異常所見を認めなかったが、微細な血管炎や網膜変性により網膜血管が脆弱な状態であったために、PVDに伴い出血を来した可能性も否定できない。いずれにしてもタモキシフェンの副作用は多岐にわたっていることには間違いなく、眼底に異常所見を認めない症例においても手術の際には十分に注意する必要がある。

BRVOの病因は複雑多岐にわたり、その十分な解明には至っていないが、危険因子として高齢者、喫煙、高血圧、高脂血症などが挙げられる。本症例ではBRVO発症の高リスク群には当てはまらないが、PVDに伴うアーケード静脈血管からの出血を契機にBRVOを発症した。そのような出血自体が非常に稀であるが、増殖糖尿病網膜症などアーケード血管周囲の増殖膜の処理を要する症例では、血管を損傷し出血を生じることがしばしば経験する。しかしながら、そのような症例において止血後にBRVOを発症した報告はない。損傷機転としては少し異なるかもしれないが血管内皮障害や血流障害を有する糖尿病網膜症でさえも止血後にBRVOを来しにくいことから、発症機序として静脈損傷による静脈内皮障害及び血液の停滞に加え、タモキシフェンによる凝固線溶系の異常など複合的な要因が重なり合い生じたものと推測される。またFAGで通常のBRVOよりも長い範囲で静脈内血栓形成と思われる血流の途絶を認めていることも上記のことを示唆しているようで興味深い。

本症例では検眼鏡的に眼底の異常所見を認めなかったにも関わらず、術中の静脈損傷や出血後のBRVOが生じた。通常では、そのような合併症は稀であるためにタモキシフェンの影響を強く疑うが、原因の解明には至っていない。いずれにせよ、タモキシフェンの眼副作用の機序が明らかではない現状では服用歴のある症例

での手術は、より慎重に執り行わなければならない。また、無事に手術を終えた症例でも術後にBRVOなどの想定外の眼副作用が生じる可能性もあるため、嚴重に経過観察をする必要がある。不幸にも本症例のようにタモキシフェンによる凝固線溶系異常の関与が疑われる眼副作用を生じた場合には乳癌外科医と相談した上、速やかに薬剤投与を中止する必要がある。タモキシフェンによる眼副作用は重篤な視力障害を呈するが、わが国での報告が少ないため眼科医を含め主治医の認識が薄いと見える。乳癌手術後に眼手術を行う症例や原因不明の視力低下をきたした症例では、タモキシフェンの使用歴の有無にも注意し、丁寧な問診と他科との連携が必要であると思われた。

## 引用文献

- 1) 厚生省薬務局: 医薬品副作用情報. 日本医事新報 3381: 125-126, 1989
- 2) Kaiser-Kupfer MI, Lippman ME: Tamoxifen retinopathy. *Cancer Treat Rep* 62: 315-320, 1978
- 3) Vinding T, Nielsen NV: Retinopathy caused by treatment with tamoxifen in low dosage. *Acta Ophthalmol* 61: 45-50, 1983
- 4) Pugesgaard T, Von Eyben FE: Bilateral optic neuritis evolved during tamoxifen treatment. *Cancer* 58: 383-386, 1986
- 5) Onder HI, Kilic AC, Kose SA, Karatas A, Kaya E, Kaya M, Tunc M: Branch retinal vein occlusion associated with tamoxifen use. *Semin Ophthalmol* 28: 88-90, 2013
- 6) 山本豊, 岩瀬弘敬: 【癌と血栓症】抗腫瘍薬と血栓症 タモキシフェンと血栓症. *血栓と循環* 18: 280-286, 2010
- 7) 岡本敬子, 賀島誠, 美馬彩, 内藤毅, 塩田洋: タモキシフェン網膜症の1例. *臨眼* 58: 987-990, 2004
- 8) Nayfield SG, Gorin MB: Tamoxifen-associated eye disease. A review. *J Clin Oncol* 14: 1018-1026, 1996
- 9) Tang R, Shields J, Schiffman J, Li H, Locher D, Hampton J, Prager T, Pardo G: Retinal changes associated with tamoxifen treatment for breast cancer. *Eye* 11: 295-297, 1997
- 10) Therssen R, Jansen E, Leys A, Rutten J, Meyskens J: Screening for tamoxifen ocular toxicity. a prospective study. *Eur J Ophthalmol* 5: 230-234, 1995

- 11) 加治屋志郎, 早川和久, 澤口昭一: タモキシフェン網膜症の1症例. あたらしい眼科 16: 1145-1148, 1999

## **A case of branch retinal vein occlusion after vitrectomy in a patient receiving tamoxifen**

Satoshi IWAASA, Miwa TANAKA, Kenichi MIZUKAWA, Toshiya MIKI, Junichi KIRYU

*Department of Ophthalmology 1, Kawasaki Hospital, Kawasaki Medical School,  
577 Matsushima, Kurashiki, 701-0192, Japan*

**ABSTRACT** Tamoxifen is often used for treating breast cancer. However, tamoxifen-induced ocular complications are very rare. We will report on a case of branch retinal vein occlusion (BRVO) associated with tamoxifen use. A fifty-one year old female was receiving peroral tamoxifen with daily doses of 20 mg following surgery for breast cancer. A macular hole was detected in her left eye two years later and vitreous surgery was performed. It was observed that there was bleeding from the inferior arcade vessels after inducing the posterior vitreous detachment. Hemostasis of the vein was performed by raising the intraocular perfusion pressure and by compression of the bleeding site. The macular hole was closed on a postoperative day. A fundus examination revealed that the left branch retinal vein occlusion started bleeding fifteen days after the surgery. There was almost no change compared with preoperative visual acuity, but optical coherence tomography (OCT) showed a macular edema. Therefore, intravitreal injections of bevacizumab and tamoxifen therapy were discontinued. Although BRVO is rare, ophthalmologists should be alerted to this type of ocular side effect.

*(Accepted on July 23, 2014)*

Key words : **Tamoxifen, Branch retinal vein occlusion, Vitreous surgery, Vitreous hemorrhage, Intravitreal injection of bevacizumab**

---

Corresponding author  
Satoshi Iwaasa  
Department of Ophthalmology 1, Kawasaki Medical  
School, 577 Matsushima, Kurashiki, 701-0192, Japan

Phone : 81 86 462 1111  
Fax : 81 86 464 1565  
E-mail : iwaasa@med.kawasaki-m.ac.jp

