

發育不全腎を伴う尿管異所開口の1例

— 本邦既報告418例の統計的観察 —

川崎医科大学 泌尿器科学教室

天野正道, 田中啓幹

大森弘之

(昭和50年12月9日受付)

Ureteral Ectopic Opening with Renal Hypoplasia :

Report of a Case and Review of the Literature of
418 Cases in Japan

Masamichi Amano, Hiroyoshi Tanaka
and Hiroyuki Oomori

Department of Urology (Director: Prof. H. Oomori)
Kawasaki Medical School

(Accepted on Dec. 9, 1975)

尿失禁を主訴に来院した4歳女児の右尿管の膣開口の1例を報告した。この症例では膣よりの尿の漏出が観察された。膣造影で發育不全腎が描出され、右尿管の膣への開口が確かめられた。昭和50年7月29日右腎摘出術が施行された。摘出腎は $2 \times 1.3 \times 1.1$ cm, 重量1.4gであった。病理組織学的診断は、發育不全腎と慢性腎盂腎炎であった。自験例は、Thomの分類のI型に属する。自験例を含めて、本邦で報告された418例の尿管異所開口症例について、年齢、性、Thomの分類、開口部位、奇形の合併、治療法について統計的観察をした。

This report deals with a case of a 4-year-old girl who had ectopic opening of the right ureter into vagina with complaint of incontinence.

Urinary dribbling from vagina was observed. Colpography revealed the hypoplasia of right kidney and ectopic opening of the right ureter into vagina.

On July 29, 1975, Nephrectomy was performed. The right kidney was 2 by 1.3 by 1.1 cm in size and 1.4 grams in weight. Histopathological diagnosis was made as hypoplasia of the kidney and chronic pyelonephritis. This case belonged to type I of Thom's classification.

Including our experience, 418 cases of the ureteral ectopic opening reported in Japanese literatures were reviewed and were statistically analyzed chiefly concerning age, sex, type (Thom), opening site, complication and treatment.

緒 言

尿管異所開口は、1674年 Schrader が剖検例を報告し、本邦では1932年高橋・市川¹⁾の臨床例報告以後、すでに多数の報告がみられる。清水ら²⁾は、1973年8月までの本邦報告例376例について集計、統計的観察を行なっている。

今回我々は、清水の報告以後1975年10月末日までに報告された自験例を含めた42例を集計、統計的観察を加えここに報告する。

症 例

患者 板○友○, 4歳10ヶ月, 女兒。

主訴 尿失禁。

家族歴, 既往歴 特記すべき事はない。

現病歴 生来より毎日、昼も夜も下着が濡れていたが、自尿は正常であった。身体、知能の發育は標準的で、検診で奇形を指摘された事はない。

初診 昭和50年7月22日。

現症 体格中等, 栄養良好。眼結膜に貧血, 黄疸なし。口腔粘膜正常。頸部, 胸部は理学的に正常。肝, 脾は触知せず。その他身体的に奇形は認めない。

泌尿器所見 腎は両側共触知せず。両側の尿管走行部, 膀胱部に圧痛などなし。外陰部の形態正常, 腔よりの尿の漏出を認めた。外陰部より大腿内側にかけて軽い皮膚炎をみた。

入院時 検査成績 血液像: 赤血球数 426×10^4 , Hb. 11.7g/dl, Ht 36.4%, 白血球数6400, 分類正常。血液化学: BUN 13mg/dl, Creatinine 1.02mg/dl, 血清電解質正常。血清蛋白: 総蛋白7.1g/dl, A/G 1.45。肝機能検査: 正常。検尿: 藁黄色清, pH 6, 蛋白(-), 糖(-), 沈渣正常。尿培養(-), 心電図: 正常。PSP: 15分値44%, 120分値 Σ 73%。濃縮テスト: 最高値1027。

レ線学的検査 胸部レ線上異常なし。腹部単純撮影で両腎陰影は判然とせず。IVPで、右腎は silent kidney, 左腎は機能, 形態ともに正常であった (Fig. 1)。膀胱像も正常。腔造影

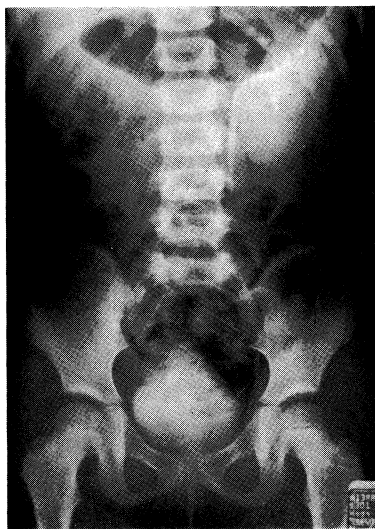

Fig. 1. IVP 20 min.

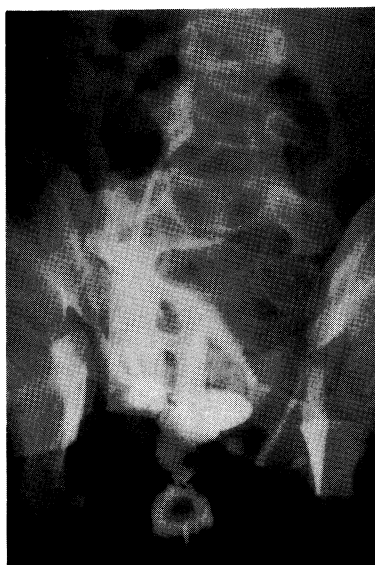

Fig. 2. Colpography

で、第5腰椎の位置まで尿管および腎盂像を思わせる像が得られ、尿管腔移行部に尿管の拡張像を認めた (Fig. 2)。

膀胱鏡検査 全麻下での検査で膀胱三角部は右半分の形成がなく、右尿管口は認めなかった。

同じく全麻下で臍の右側の腎の存在すると思われる場所を圧迫すると腔口は上方へ牽引され、腔よりの尿の流出を認めた。

以上より右發育不全腎を伴う尿管の腔開口 (Thom の I 型) と術前診断をし、昭和50年7月29日右腎摘出術を施行した。

手術所見 全麻下に右傍腹直筋切開にて、後腹膜腔に達し、第5腰椎の高さにソラマメ型の示指頭大の腎を認めた。腎の周囲との剝離をすすめるに腎への血管は細く腎茎血管の起始部は判然としなかった。腎盂尿管移行部よりやや下方で尿管に切開を加え、尿管カテーテルを下方に向けて挿入すると腔に達した (Fig. 3)、造影すると術前の腔造影と同じ像が得られた (Fig. 4)。尿管を可及的に下方まで剝離し、結紮切断し、右腎尿管摘出術を終えた。

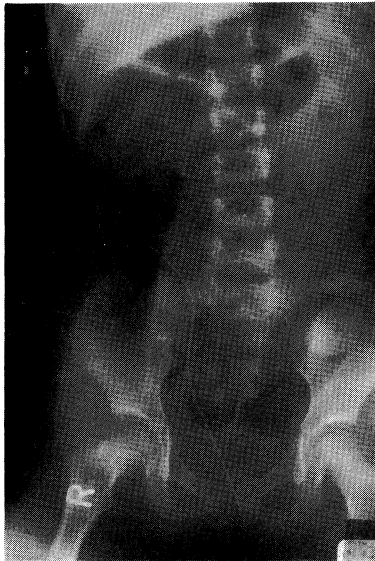

Fig. 3. Catheterization to Right Ureter. (Downward)

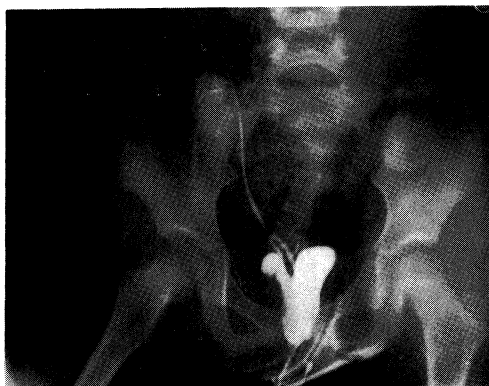


Fig. 4. Ureterocolpography

摘出標本所見 腎の大きさは $2 \times 1.3 \times 1.1$ cm, 重量 1.4g, 摘出尿管は 7cm であった。腎は暗赤色で表面平滑, 割面で実質の厚さ約 5 mm で皮髓の境界は不鮮明であった。尿管は表面, 割面とも異常は認めなかった (Fig. 5)。




Fig. 5. Gross Specimen.

病理組織学的所見 個々の糸球体, 尿細管は, 形態上正常であったが, 数が少なく血管壁は肥厚していた。また, リンパ濾胞の形成もあり, 間質炎が強く認められた。病理組織学的診断は, 發育不全腎と慢性腎盂腎炎であった (Fig. 6)。

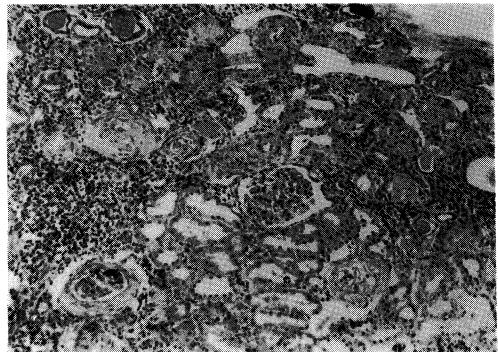


Fig. 6. H. E. Stain 100x.

術後経過 術創も一次的に治癒し, 術後経過はきわめて良好であった。術後尿漏れはなく, 8月10日元気に退院した。

考 按

1) 発生

尿管異所開口の発生に関して Wesson³⁾ の説が多数の人によって支持されている。彼の説に

よれば重複腎盂尿管の場合の発生は、胎生第4週を経て Wolff 尿管末端近くで尿管芽が発生し、これが第1尿管となり膀胱形成に参与し正常尿管となり正常位で膀胱に開く。第2尿管は、Wolff 尿管の途中より発生し、Wolff 尿管と行動を共にし、男子では Wolff 尿管によって形成される膀胱三角部、射精管、精嚢腺、精管に開口する。女子では、Wolff 尿管下端は Gartner 尿管となり隣りあって存在する Müller 尿管腔に破開して子宮あるいは腔に開口している。

1側1尿管の場合の発生は、その尿管を生じた尿管芽は正常時期より遅れて Wolff 尿管より発生して、上記に述べた第2尿管と同じ様に発育して異所開口となるとしている。

また所屬腎の欠損や形成不全が認められる事について、Graham⁴⁾ は尿管芽の分離、発育障害に呼応して上方で接する予定であった相手の後腎性組織の退化が生じるため、腎分泌組織の形成が不完全になると述べ、Mallard⁵⁾ は腎への血管の発育不全により腎の発育不全、腎の欠損が生じると述べているが、その真の原因について現在まだ不明である。

2) 年齢・性別分布

本邦で報告された418例の診断時の年齢、性別分布は **Table 1** に示した。10歳以下で半数が診断され、30歳以下では85%が診断されている。Burford⁶⁾, Ellerker⁷⁾ の報告でも同様な傾向である。男女の診断時の年齢分布を比較すると、女性では10歳以下が大多数を占めるが、男

Table 1. Age and Sex Distribution.

| Age at Diagnosis | Male | Female | Total | % |
|------------------|------|--------|-------|------|
| 0—10 | 4 | 216 | 220 | 52.7 |
| 11—20 | 1 | 98 | 99 | 23.7 |
| 21—30 | 10 | 65 | 75 | 17.9 |
| 31—40 | 7 | 6 | 13 | 3.1 |
| 41—50 | 2 | 5 | 7 | 1.7 |
| 51—60 | | 1 | 1 | 0.2 |
| 61—70 | | 1 | 1 | 0.2 |
| unknown | | 2 | 2 | 0.5 |
| Total | 24 | 394 | 418 | 100% |

性では20～40歳にピークがある。これは女性では尿道括約筋の外方での開口のため尿失禁を伴わない、男性では尿道括約筋の内方での開口のため尿失禁を伴わないため診断が遅れるためと考える。男性例での主訴は多彩で、血尿、膀胱炎症状、不妊等⁸⁾であった。

本邦例での男女比は1:16であり、Burford⁶⁾, Ellerker⁷⁾ らの外国症例での男女比は1:3で著しい差がみられる。この理由は本邦での集計は臨床報告例が多数を占め、外国症例では、多数の剖検例を含み、剖検例では男性症例が多数認められる事より生じたものと考えられる。

3) 開口部位・患側

本邦の男女別の開口部位及び患側についての集計を **Table 2** に示した。男性では精嚢腺へ

Table 2. Site of Ectopia.

| Male | | Female | |
|----------------------|----|------------------|-----|
| Seminal Vesicle | 16 | Vagina | 256 |
| Ejaculatory Ducts | 2 | Vestibule | 58 |
| Urethra | 2 | Urethra | 37 |
| Bladder Neck | 2 | Bladder Neck | 10 |
| Bladder Diverticulum | 1 | External Orifice | 2 |
| Vas Deferens | 1 | Cervix Uteri | 3 |
| | | Gartner's Duct | 1 |
| Total | 24 | Total | 367 |

Right: 201 Cases, Left: 187 Cases,
Bilateral: 10 Cases.

の開口を24例中16例に認めた。Ellerker⁷⁾ の128例の統計では、精嚢腺42例、尿道62例と尿道の高頻度の開口が目立った。本邦症例で尿道症例が少ないのは臨床的には尿道への開口は訴えも少なく見逃がされるためと考えた。女性では、本邦例の70%が腔に開口し、続いて腔前庭、尿道が多かった。外国症例でも同様な傾向であった。

患側について本邦では右側201例、左側187例、両側10例で左右差なしと考えた。Thom⁹⁾ の277例の集計でも同様な結果であった。尿管異所開口の発生を考える時患側に差は生じないと考えた。

4) 他の奇形との合併・Thom の分類

尿路・生殖器系の胎生期の発生過程の近縁からして、生後生殖器の奇形が見られる場合、上部尿路にも $\frac{1}{3}$ の割合で奇形が合併し、逆に上部尿路の奇形の存在は、生殖器の奇形の存在を示唆するものと言われている¹⁰⁾。

患側腎および生殖器の奇形の集計を **Table 3** にまとめた。患側腎の奇形としては、発育不全腎が 60% に認められ、他には腎嚢胞、骨盤腎、腎無形成と生殖器の奇形として腔中隔等が10例前後認められた。

Table 3. Incidence of Urogenital Deformation in 418 Cases.

| Urogenital Deformation | No. of Cases |
|--------------------------|--------------|
| Renal hypoplasia | 249 |
| Renal cyst | 11 |
| Malrotating kidney | 3 |
| Pelvic kidney | 13 |
| Crossed renal ectopia | 4 |
| Horseshoe kidney | 1 |
| Renal agenesis | 12 |
| Vesical agenesis | 1 |
| Urethral diverticulum | 2 |
| Septum vaginae | 11 |
| Hypoplasia of uterus | 3 |
| Uterus bicornis bicollis | 9 |

発育不全腎の重量に関して、10g 以下が 56.8% を占めたと報告されている¹¹⁾。

尿管異所開口の分類については Thom⁹⁾ の分類が広く使用されているので我々も本邦例を Thom の分類でまとめ **Table 4** に示した。390例中 I 型が 278例 (71.4%) で多数を占め、

Table 4. Thom's Classification.

| | No. of Cases | % |
|-------|--------------|-------|
| I | 278 | 71.4 |
| II | 6 | 1.5 |
| III | 84 | 21.5 |
| IV | 5 | 1.3 |
| V | 13 | 3.3 |
| VI | 4 | 1.0 |
| Total | 390 | 100 % |

続いて III 型が 84例 (21.5%) で両型が大多数を占め他の型はほんの少数であった。Thom 自身の 185例の分類では、III 型が 96例 (51.1%)、I 型が 58例 (31.3%) で、I 型、III 型の占める割合に関して異なる傾向を示した。

5) 治療法

本邦症例の治療法を、**Table 5** にまとめた。重複腎盂尿管の場合、腎摘出術、半腎摘出術、膀胱尿管新吻合術が主として施行されている。単一尿管の場合、腎摘出術が 84%、膀胱尿管新吻合術が約 10% 施行されている。

Table 5. Treatment

| | Double Ureters | Single Ureter |
|-------------------------------|----------------|---------------|
| Nephrectomy | 30 | 207 |
| Heminephrectomy | 29 | 1 |
| Ureterocystoneostomy | 25 | 26 |
| Ureterostomy | 5 | |
| Ureteroplasty | 4 | 7 |
| Incision Seminal Vesical Cyst | 2 | 2 |
| Ureterosigmoidostomy | | 1 |
| Ileal Conduit | | 1 |
| Cutaneous Ureterostomy | | 1 |
| Total | 95 | 246 |

治療法として手術が唯一のものと考えて、その選択にあたっては、患者の年齢も低く腎保存を原則とした上で、患側腎の機能、形態を十二分に把握し、併せて他側腎の機能、形態も考慮し手術術式を決定すべきであろう。

結 語

1) 4歳女兒に認められた右発育不全腎を伴う尿管の腔開口の典型的な 1 例を報告した。

2) 自験例を含めて昭和50年10月末日までの本邦 418 例を集計し統計的観察をしたが、従来の本邦の報告と同じ傾向であった。

この論文の要旨は、日本泌尿器科学会第 147 回 岡山地方会にて発表した。

文 献

- 1) 高橋 明, 市川篤二: 腎臓及び輸尿管の先天性奇形に就て. 皮泌誌, 32: 264—273, 1932.
- 2) 清水 憲, 片山泰弘, 松村陽右, 新島端夫: 両側尿管異常開口を有する右三重, 左重複尿管の1例, 西日本泌尿器科, 36: 320—327, 1974.
- 3) Wesson, M. B.: Incontinence of vesical and renal origin. J. Urol., 32: 141—152, 1934.
- 4) Graham, A. P.: Hypoplastic kidney. bilateral; case report, J. Urol., 60: 581—585, 1948.
- 5) Mallard, R. S.: Congenital renal hypoplasia. J. Urol., 46: 216, 1941.
- 6) Burford, C. E.: Glenn, J. E. and Burford, E. H.: Ureteral ectopia. J. Urol., 62: 211—218, 1949.
- 7) Ellerker, A. G.: The extravescical ectopic ureter. Brit. J. Surg., 45: 344, 1958.
- 8) 武居哲郎, 尾本徹男: 男子尿管異常開口の一例. 西日本泌尿器科, 37: 100—106, 1975.
- 9) Thom, B.: Harn-leiter und Nieren-verdoppelung mit besonderer Berücksichtigung der extra vesicalen Harnleitermündungen. Z. Urol., 22: 417—468, 1928.
- 10) 酒徳治三郎, 川村寿一: 尿管の精囊腺異所開口の一例. 泌尿紀要, 13: 759—768, 1967.
- 11) 白井将文, 及川敬喜, 千葉隆一: 尿管腔開口症を合併せる腎形成不全症の一例. 臨床皮泌, 16: 969—971, 1962.