

## 左片側不透明肺を来した四疾患：その原因と鑑別診断

川崎医科大学 呼吸器内科

小林 武彦, 松島 敏春

溝口 大輔

(昭和53年4月14日 受付)

### The Cause and Diagnosis of Four Cases Showing Unilateral Total Homogenous Opacity

Takehiko Kobayashi, Toshiharu Matsushima  
and Daisuke Mizoguchi

Division of Respiratory Diseases of Internal Medicine,  
Kawasaki Medical School, Kurashiki

(Accepted on Apr. 14, 1978)

大量の胸水貯溜, 無気肺, 無形成症, 荒蕪肺による左片側不透明肺を来した4症例の原因ならびに鑑別診断について述べた。

癌性胸膜炎による大量の胸水貯溜の場合には, 胸部X線像は左片側不透明と共に, 気管や心は右に偏位し, 左横隔膜は低位をとっていた。左主気管支の閉塞による左肺の無気肺の場合には, 左片側不透明と共に, 縦隔の左方への偏位, 横隔膜の挙上, 左主気管支の閉塞所見が認められた。左肺無形成症の場合にも, 片側不透明と共に, 縦隔の左方偏位, 右肺の過膨張ならびに左胸部へのヘルニアが認められた。陳旧性結核による荒蕪肺の場合には, 片側不透明ではあるが, 高圧撮影や断層像をみると拡張した気管支や空洞を透見出来た。

片側不透明肺を示すX線像の鑑別診断に際しては, 随伴陰影の注意深い観察やX線撮影方法の工夫が, 重要であると考えられた。

The cause and differential diagnosis of total opacity of left hemithorax from massive pleural effusion, atelectasis, agenesis, and destroyed lung, were discussed.

In the case of massive left pleural effusion due to cancer, chest X-ray film showed total homogenous opacity of left side, displacement of the trachea and heart to the right side, and lowered hemidiaphragm. In atelectasis of the left lung from stenosis of the left main bronchus, total homogeneous opacity, displacement of mediastinum to the left side, elevated hemidiaphragm, and sharp cut-off of the left main bronchus were observed. Chest X-ray film in the left pulmonary agenesis showed shift of mediastinal structure to the ipsilateral side, and overinflation of right lung with gross herniation to the left side. In the destroyed lung due to old tuberculosis, chest X-ray film by high-kilovoltage technique and

tomography revealed somewhat inhomogeneous opacity by dilated brochi and/or cavity.

It is considered that careful observations of the change or displacement of normal structure and accompanying shadow, with the help of comprehensive radiological technique are very important in differential diagnosis of unilateral total opacity.

### はじめに

胸部X線診断は、胸部内のX線減弱作用の異なる物質により、フィルム上に投影された陰影を正常陰影と比較し、理論的ならびに経験的に診断するものであり、本質的には量的診断であるにすぎない。しかし、先人達の蓄積した知識と、その医師の経験により、質的診断に近づこうとするものである。

胸部X線写真上、極めて類似の陰影を呈しながら、病態あるいは原因の全く異なった疾患が、多数存在することがある。この場合、鑑別診断の手助けとなるものは、X線写真上の随伴所見ならびに撮影方法の工夫などであり、更には問診、理学所見、各種の検査所見などがある。

私共は最近、左片側不透明肺を来す四疾患を経験したが、これらの疾患における胸部X線写

真上の附随所見や、撮影方法の工夫など、その鑑別診断の過程や可能性について検討した結果を報告する。

### 症 例

#### 症例1 S. Y. 65歳 女性

生来健康であったが、昭和52年4月頃より風邪症状があり、その後、左胸痛を来し近医を受診。5月に本科に紹介される。入院時左胸部は濁音を呈し、呼吸音も聴取せず。入院時胸部X線像より、左胸水貯溜と考え(Fig. 1)胸腔穿刺を施行。黄色混濁の胸水を証明し、細胞診陽性であり、癌性胸膜炎であることが証明された。

#### 症例2 T. M. 65歳 男性

生来健康、昭和48年春頃より微熱、乾性咳嗽を

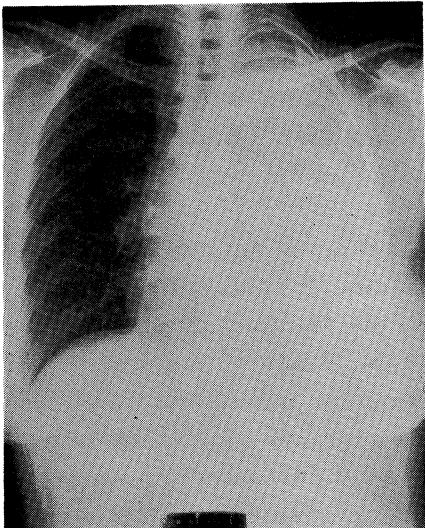


Fig. 1. Chest radiograph of case No. 1, showing left total opacity accompanying mediastinal shift to right side.

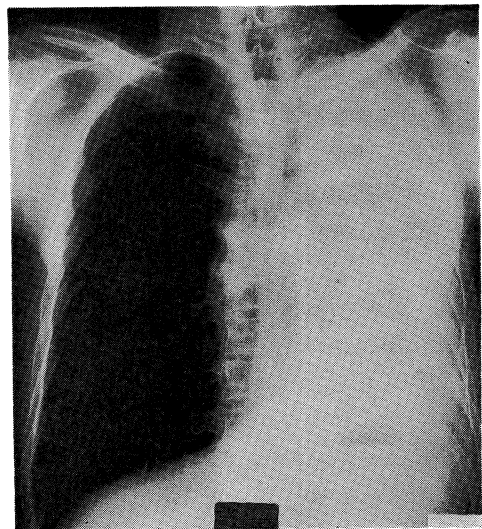


Fig. 2. Chest radiograph of case No. 2, showing left total opacity accompanying mediastinal shift to left side, diaphragmatic elevation, and total occlusion of the left main bronchus.

認めるようになり本科に入院。理学的には左胸部は打診上濁音を呈し、呼吸音を聴取せず。

入院時のX線像では、左片側の完全な不透明と共に、左肺の萎縮の為に縦隔、横隔膜の偏位が認められる。また、右肺の過膨張がある。高圧撮影や断層による像では、左主気管支が完全閉塞している像が認められる (Fig. 2)。気管支鏡検査でも、同部に内腔を完全に閉ざした腫瘍が認められ、生検の結果は扁平上皮癌であった。

### 症例3 T. Y. 23歳 男子

患者は23歳の男子であるが、生後の諸発育が悪く、生後12カ月目に脳性小児麻痺と診断され、養護施設などに入り、現在に至っている。昭和51年12月に風邪様症状があり、左肺の異常を指摘され、胸腔穿刺をうけている。その精査の為に、私共のところを訪れたが、左胸郭の萎縮があり、心尖搏動は背部で左肩甲骨部にある。打診上は、左は濁音を呈し、呼吸音は聞えない。入院時のX線像は、左胸部は濃厚均質性の陰影で、縦隔・横隔膜の偏位も著明である。右肺が縦隔ヘルニアを起こしている。このことは、高圧撮影像や断層像により、一層あきらかである。すなわち、その紋理は、右肺のものであることがわかる (Fig. 3)。本患者は、肺動脈造影や、内視鏡検査により左肺無形成症と診断された<sup>2)</sup>。

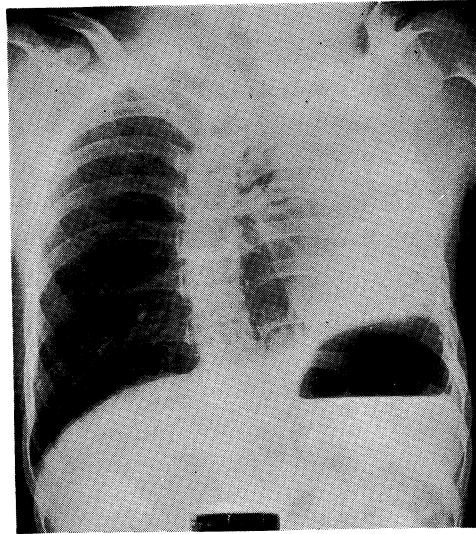


Fig. 3. Chest radiograph of case No. 3, showing left total opacity accompanying mediastinal shift with right lung herniation to left side, and left hemidiaphragmatic elevation.

### 症例4 A. S. 62歳 男子

昭和34年に肺結核に罹患。治療により排菌陰性となったが、その後も今日に至るまで、療養所に入院して生活している。

ここ数年前より、膿性痰を伴った咳嗽、労作

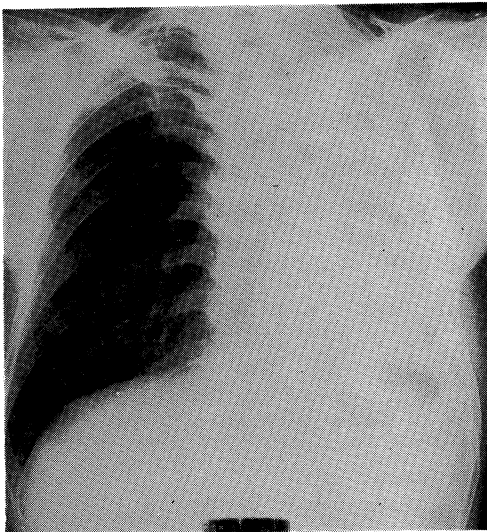


Fig. 4. Chest radiograph of case No. 4, showing left total opacity accompanying mediastinal shift to left side.

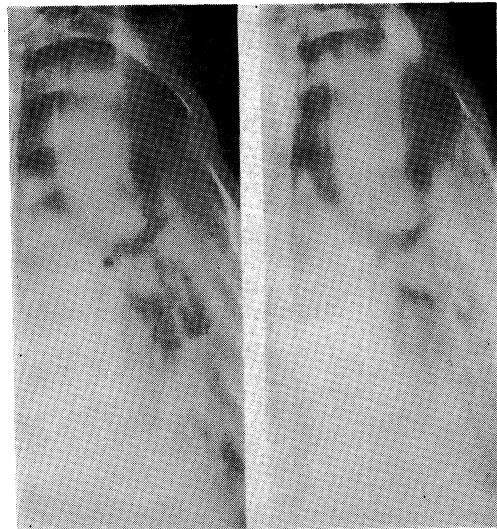

Fig. 5. Tomogram of case No. 4, revealing dilated bronchi and cavities.

時の息切れがあるとのことで、本科を訪れた。左胸部は打診上濁音を呈し、気管支呼吸音ならびに粗大なピッチの高いラ音を聴取する。喀痰検査にて抗酸菌陰性、一般菌ではインフルエンザ桿菌が証明された。

胸部X線像は持参のものでは、左は不透明であったが、準高圧でとられた写真にては、空洞像などを僅かに透見出来る (Fig. 4)。断層像 (Fig. 5) ではより明らかなで、拡張した気管支、空洞なども認めた。すなわち本患者は、肺結核治療後の左荒蕪肺と考えられる。

### 考 察

胸部疾患を診断するにあたって、もっとも基本となるのは胸部X線像の読影である。勿論、問診所見、理学所見、各種検査所見を加え、総合的に診断すべきであるのは当然である。

X線像の読影にあたって、単に主病影にのみ目をとられることなく、附随する陰影から主病変の病態をより正しく把握するよう努めるべきであろう。例えば、全く類似した陰影があっても、その随伴した陰影から、病変の違いを知る事の出来ることがあるからである。

今回私共は、原因の異なる四疾患による、左片側不透明肺の症例を示した。片側不透明肺を来す疾患として、最も頻度の高いものは、大量

の胸水貯溜であろう<sup>3)</sup>。この場合は、胸部内に多量の液体が貯溜するので、私共の第1例の如く、気管や心臓を対側へと圧排し、また、横隔膜は低位をとる。胸水貯溜の診断は、従って簡単であり、理学所見や胸腔穿刺により正確なものとなる。注意すべきは、左側不透明で大量の胸水貯溜と考えられるのに、縦隔の偏位のない場合である。かかる場合には、病変側肺の大きい閉塞性無気肺と胸水貯溜の合併が考えられ、肺癌の可能性が高く、より詳細な検索が必要となってくる。

次に多いのは、主気管支閉塞による、一側肺全体の無気肺であろう。この場合は、胸水貯溜とは逆に、容積の減少を来す為に、縦隔は病変側へと偏位し、横隔膜も挙上し、肋間腔も狭小化する。大きい気管支の完全閉塞であるので、高圧撮影や断層撮影により、閉塞した気管支の透亮像を認めることができる。この場合は、内視鏡による検索が最も有効であるし、肺癌が増加を続ける現在、注目すべきX線像である。

その他、左片側不透明肺を来しうる疾患としては、左肺全体の大葉性肺炎、あるいは胸膜肺炎が考えられるが、大葉性肺炎は近年は稀となっており<sup>4)</sup>、私共も一側肺全体を占める如き肺炎、胸膜肺炎は経験していない。もし、一側肺

Table 1. Summary of cases

	Case 1 S. Y,	Case 2 T. M,	Case 3 T. Y,	Case 4 A. S,
Main roentgenological findings	left total opacity	left total opacity	left total opacity	left total opacity
Additional findings	Mediastnum	shift to right side	shift to left side	shift to left side
	Diaphragma	depression	elevation	elevation
	Others		total occlusion of the left main bronchus.	vassel shadows of right lung can be seen super imposed. not quite homogenous, some cavities or dilated bronchi may be seen super imposed.
Roentgenological Diagnosis	pleural effusion	atelectasis	agenesis of the left lung	destroyed lung
Final Diagnosis	Pleuritis Carcinomatosa	Lung Cancer	Anomaly	Tuberculosis

を占める大葉性肺炎であれば、原則的に容積は不変であるので<sup>9)</sup>、縦隔や横隔膜の偏位はないであろうし、断層像により air bronchogram を読めるであろう<sup>6)</sup>。

稀な疾患として、左肺の無形成症がある<sup>7)</sup>。この場合、左肺が存在しないので左胸郭は狭く、左胸郭内に右肺が大きく侵入する。また、症例3で示した如く、左に存在するようにみえる肺においても、その紋理は右肺と同一部より出ているのが、断層像などで明らかとなる。確診の為には、気管支造影、血管造影、内視鏡検査などが有用であり、他の身体の奇型を伴うことが多い。

肺結核、ことに重症の肺結核や、結核死というものは、現在は急激に減少の傾向をたどっている<sup>8)</sup>。有効な抗結核薬の出現がその主因であるが、それ以前に肺結核に罹患し、広汎な肺の破壊、すなわち、荒蕪肺<sup>9)</sup>の状態となり、現在生存している人も、療養所などには多い。症例4に示した症例がそれで、空洞や気管支拡張があり、つぶされた肺泡と胸膜肥厚が重なって、不透明肺を呈したものと考える。高圧や断層撮影をとることにより、不透明にみえた中に、透亮像などを僅かに透見できる。その他、いくつかの病態の組合せによっても、片側不透明肺を来しうる。例えば、私共がすでに報告した症例は、癌性リンパ管炎、それに伴う肺腺維症、血流障害による Surfactant 欠如のための無気肺が組合わされて右片側不透明肺を来したものであった<sup>10)</sup>。

以上、左肺全体の不透明像を呈する四症例を中心に、その原因、鑑別診断の可能性について述べたが、X線読影にあたっては、随伴陰影の解釈や、撮影法の工夫などの重要性が痛感された。

## ま と め

左片側不透明肺を来した四疾患、すなわち左側胸水貯溜、左肺無気肺、左肺無形成症、左荒蕪肺の鑑別診断の可能性について述べた。参考となる胸部X線写真上の所見は、縦隔の動きにより左胸郭内の萎縮であるか膨隆であるかをみることであり、更には、高圧や断層撮影にて不透明肺の内部を出来るだけ写るようにし、詳細に観察することである。胸水貯溜の場合には、気管や心臓を対側に圧排する均等性陰影である。左主気管支の閉塞による左肺全体の無気肺の場合には、縦隔は患側に索引され、胸郭も縮小し、高圧撮影により閉塞した大きい気管支を観察出来る。肺無形成症の場合の患側の縮小は著明であり、対側健側肺が大きくヘルニアを来して偏位する。高圧撮影によると、患側胸郭内に偏位した肺の紋理が、健常肺と同一部より出ているのが見られる。荒蕪肺の場合も、患側肺は萎縮しており、高圧撮影では不均質となり、多発性空洞などをみる。

謝 辞

御校閲をいただいた、川崎医科大学呼吸器内科、副島林造教授に深く感謝します。

## 文 献

- 1) Meshan, I: Analysis of Roentgen signs in general radiology (Vol. I) Saunders, Philadelphia. (1973) p. 7.
- 2) 松島敏春ほか：脳性小児麻痺を伴った左肺無形成症の1例。日胸 37: 80—84 (1978)。
- 3) Simon, G.: Principles of chest X-ray Diagnosis, Butterworths. London. (1971) p. 32.
- 4) 松島敏春ほか：Bulging septum 像を呈した右上葉大葉性肺炎の2症例。日胸 36: 72—76 (1977)。
- 5) Fraser, R. G. and Pare, J. A. P.: Diagnosis of Disease of the Chest, Saunders, Philadelphia. (1970) p. 605.
- 6) Felson, B.: Chest Roentgenology, Saunders, Philadelphia. (1973) p. 133.
- 7) Askin, F. B.: Pathology of infancy and childhood (2nd. ed.) Mosby. St. Louis, (1975) p. 471.
- 8) 柳川 洋：今日の結核の疫学的概況。日胸 36: 725—733 (1976)。

- 9) Dux, A and Felix, R.: Lehrbuch der Rentgendiagnostik (ed. Schinz, et al.) Georg Thieme Verlag, Stuttgart, (1973), p. 176.
- 10) Sugimoto, M., Matsushima, T., et al.: Unusual pulmonary metastasis of mammary cancer: Unilateral pulmonary fibrosis after mammary Paget's disease. Kumamoto Med. J., 27 : 176, 182, (1974).