

岡山にて経験したサルコイドーシスの 胸部 X線像に関する検討

川崎医科大学 呼吸器内科

松島 敏春, 繁治 健一

小林 武彦, 田野 吉彦

副島 林造

淳風会旭ヶ丘病院 (岡山)

中嶋 健博, 藤井 芳郎

原 義人

(昭和53年10月14日受付)

Pulmonary Sarcoidosis: Roentgenologic Analysis of Twenty Patients in Okayama

Toshiharu Matsushima, Kenichi Shigeji

Takehiko Kobayashi, Yoshihiko Tano

and Rinzo Soejima

Division of Respiratory Diseases, Department of Internal
Medicine, Kawasaki Medical School

Takehiro Nakashima, Yoshiro Fujii

and Yoshito Hara

Asahigaoka Hospital (Okayama)

(Accepted on Oct. 14, 1978)

岡山で経験したサルコイドーシスの症例を日本サルコイドーシス協議会の成績や私共が南九州で経験した成績と比較しながら報告した。

最近5年間に経験したサルコイドーシスの症例は20症例であり、これ迄の成績に比べ集検発見によるものが多く、肺野病変を有するものが18例(90%)と高率であった。

肺野の病変としては consolidation 6例、大きい結節影を示すもの2例、粟粒陰影3例、結節影3例、索状影、網目状陰影4例であった。これらの陰影を、I初期、II中間期、III晩期、の変化に分け、その点について考察した。

Twenty patients with pulmonary sarcoidosis had been admitted to kawasaki Medical School and Okayama Asahigaoka Hospital in the past five years, April, 1973 to March, 1978.

As for the discovery of sarcoidosis 14 patients (70%) were detected at mass

roentgen survey. All the patients had chest involvement, and 18 (90%) of them had pulmonary parenchymal involvement with bilateral hilar lymphadenopathy. Incidence of discovery by mass survey and pulmonary parenchymal involvement of sarcoidosis were remarkably higher than those reported by Japan Sarcoidosis Committee in all Japan and by Tateishi in the southern area of Kyushu. X-ray findings of 18 patients with pulmonary parenchymal involvement were divided as consolidation (six cases), large nodules (two cases), miliary nodules (three cases), nodular lesions (three cases), and reticulo-nodular lesions (four cases). These radiographic findings were classified into early stage, intermediate stage, and advanced stage, and the reasons for such a classification were discussed.

はじめに

極めて稀な疾患と考えられていたサルコイドーシスは、その認識が広まった今日では、比較的 popular な疾患となった。地域的には北欧、イギリスなどの寒冷地に多く、本邦でも北に多く南に少ないことは明らかである。

私共は先に、南九州におけるサルコイドーシス¹⁾について報告したが、その後岡山へ来て経験したサルコイドーシスは、南九州で経験したものと病像がいささか異なる如き印象をうけた。すなわち、最近岡山で経験したサルコイドーシスでは肺野病変が殆ど常に認められ、著明であった。

従って、岡山で経験したサルコイドーシス20例を、南九州、全日本の統計例と比較しながら、主にその胸部X線像について報告する。

対象ならびに方法

昭和48年4月より53年3月迄の5年間に、川崎医科大学呼吸器内科、ならびに岡山旭ヶ丘病院に入院したサルコイドーシスの患者を対象とした。サルコイドーシスの診断は Table 1 に示したように臨床的診断は1例のみで、19例は組織診によるものである。Kveim の施行例は7例にすぎず、うち4例が陽性。生検は2ヶ所以上で陽性の例があるために数が多くなっている。

これらの症例の胸部X線像を、正面像、側面像、断層像などで詳細に読影した。胸部X線像

Table 1. Diagnostic procedures of sarcoidosis

Clinical	1 case
Kveim test positive	4 cases
Biopsy positive	26 cases
Scalene nodes biopsy	16
Lung biopsy	6
Liver biopsy	2
Other tissue biopsy	2

の分類は Fig. 1 に図示した如く、肺門・縦隔のリンパ節腫大のみのもの、肺野の浸潤影を伴うもの (Fig. 2)、肺野の大きい結節影を伴うもの (Fig. 3)、肺野に粟粒陰影を伴うもの (Fig. 4)、肺野に粒状影と索状影を伴うもの (Fig. 5)、肺線維症を来したもの、とに分類した。

結 果

両病院へ入院して来るサルコイドーシスの患者は、Fig. 6 に示したように年毎に増加の傾向にあるように思われる。

サルコイドーシスの発見の動機をみると、Fig. 7 に示したように、日本サルコイドーシス協議会が1969年にまとめた1752例²⁾(最上段)、私共が南九州で経験した27例(中段)に比べ、今回私共が岡山で経験した20例(最下段)では集計発見率が70%と高く、自覚症状があって来院したものは少なかった。その他の1例は肺癌を考えられて切除され、サルコイドーシスと診断されたものである。

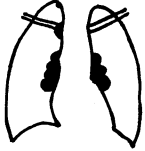






	LYMPHADENOPATHY ONLY	2 CASES
	LUNG INVOLVEMENT WITH OR WITHOUT LYMPHADENOPATHY	18 CASES
	CONSOLIDATION	6
	LARGE NODULES	2
	MILIAR	3
	NODULAR OR RETICULAR	7
	FIBROTIC	0

Fig. 1. Chest X-ray findings (1)

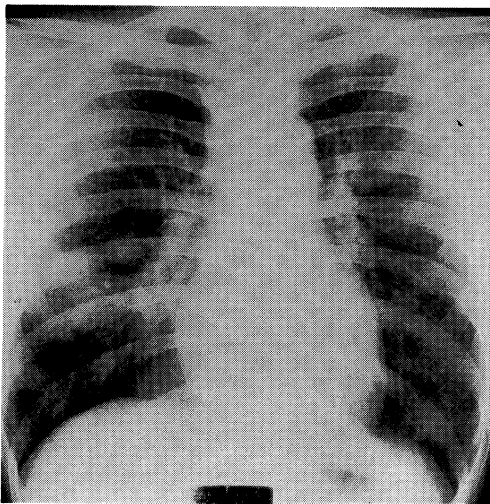


Fig. 2. Radiograph of the chest, showing bronchopneumonic infiltrations in both lung fields.

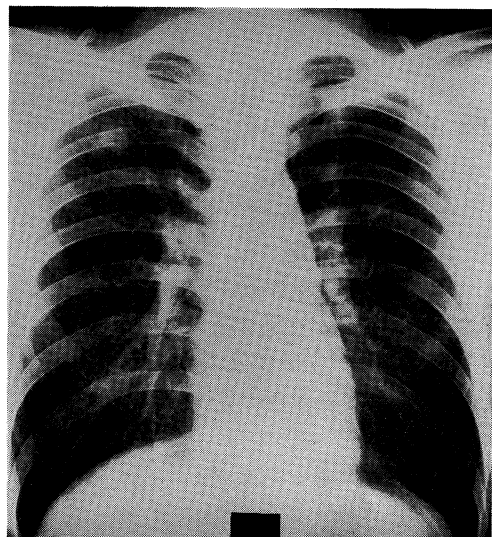


Fig. 3. Radiograph of the chest, showing large nodular lesions in both upper lung fields.

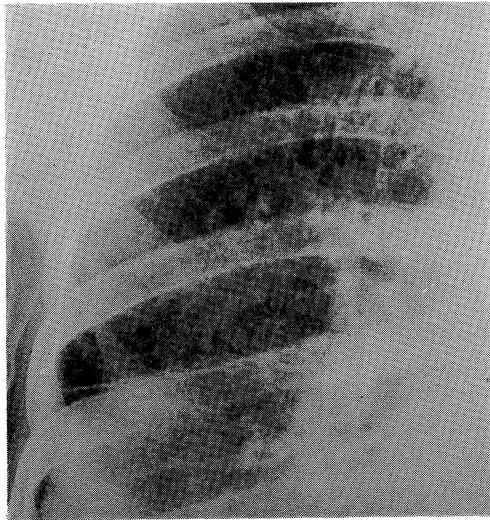


Fig. 4. Chest radiograph of the right lung, showing multiple disseminated miliary nodules throughout the lungs.

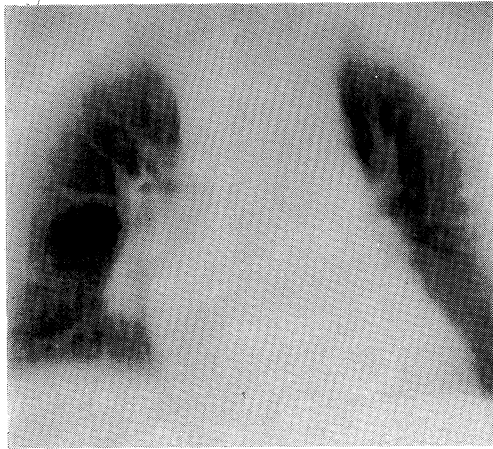


Fig. 5. Radiograph of the chest, showing multiple nodular densities still quite discrete but somewhat larger than miliary nodules.

これらの症例の年齢構成と性別を **Fig. 8** に示した。性別では男 10 例、女 10 例であり、年齢は 20 歳より 78 歳迄であって、40 歳台にピークがあり、男でやや若い傾向にあった。20 歳台にピークのある日本サルコイドーシス協議会の成績、30 歳台にピークのある南九州の成績に比べ、今回の私共の成績は 40 歳台にピークを

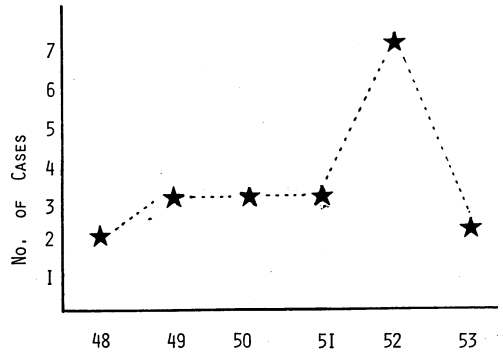


Fig. 6. Annual number of newly admitted sarcoidosis patients

有する年齢構成で、かなりの年齢的なずれがあった。

胸部 X 線像の観察結果を同様に比較して **Fig. 9** に示した。日本サルコイドーシス協議会、南九州での成績では両側肺門リンパ節腫脹 (BHL と略) が 50% をこえ、62.6%、50.5% であるのに対し、私共の今回の成績では 10% と明らかな差があり、逆に、BHL+肺野病変の頻度は日本サルコイドーシス協議会、南九州での成績が 29.6%、46.2% であるのに対し、今回の私共の成績は 85% と高く、明らかな差があった。すなわち、サルコイドーシスに特徴的な BHL を、BHL のみ呈する群と BHL+肺野病変を呈する群に分けると、日本サルコイドーシス協議会や南九州で私共が経験した症例群に対し、岡山で私共が経験した症例は明らかな差を示していた。更に肺野病変を詳しく観察して前記の分類に従って分類すると、**Table 2** に示すように consolidation あるいは浸潤陰影を示

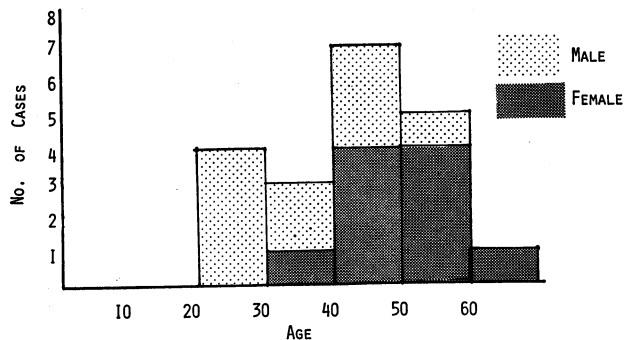


Fig. 7 Age distribution and sex difference




Fig. 8. Reason for discovery of sarcoidosis

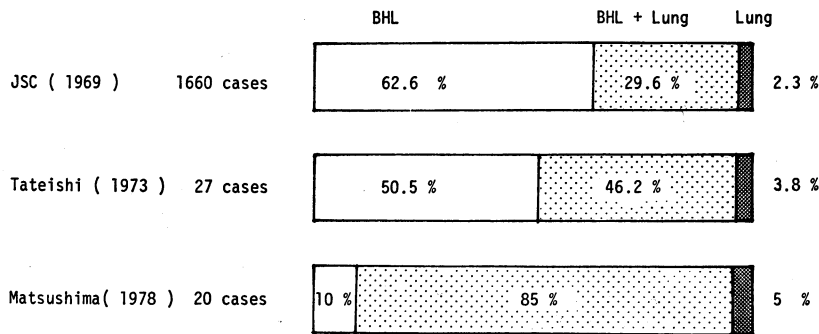


Fig. 9. Chest X-ray findings (2)

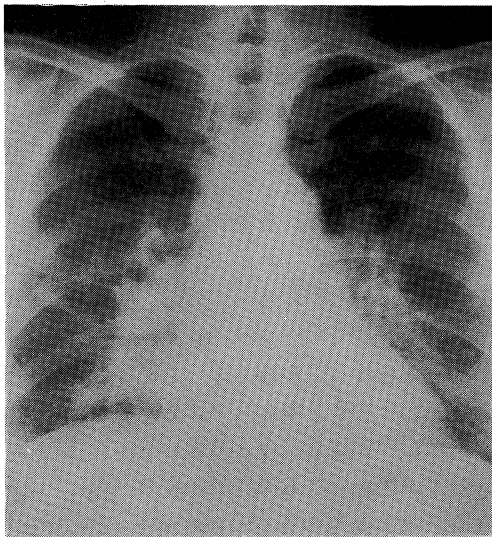


Fig. 10. Radiograph of the chest, showing bronchopneumonic infiltrations in both middle and lower lung fields

Table 2. Chest X-ray findings (3)

BHL only	2 cases
Lung involvement with or without BHL	18 cases
Consolidation	6
Large nodules	2
Miliary nodules	3
Nodular lesions	3
Linear or reticular lesions	4
Fibrotic lesions	0

示すもの3例，粒状，線状影を示すもの4例で，線維症へ移行した症例は0であった。

これらの症例をX線像より想定し，Table 3に示した如き病期に分けた。外界よりいまだ明らかではないが，何らかのNoxeが肺に侵入し，肺に結節影や浸潤影，あるいは肺門リンパ節へ波及してBHLを来した段階を初期の病変と考え，次に，Noxeが血行性に散布された結果として肺に作る病変であろう粟粒影，小結節影，粒状，索状影を中間期とし，その後起こ

すもの6例，大きい結節影を示すもの2例，粟粒影を呈するもの3例，小さい多数の結節影を

Table 3. Radiographic classification and clinical features

	Age (<45)	Symptoms(+)	PPD(+)	γ -Globulin (>20%)	Lung function test (WNL)
I. Early stage Consolidation Large nodules BHL	70 %	60 %	20 %	60 %	80 %
II. Intermediate stage Miliar Nodular Linear and reticular	40 %	60 %	40 %	60 %	50 %
III. Late stage Fibrotic					

る肺の線維化の時期を晩期の変化とし、3つの時期に分けた。今回は肺線維症を来した症例はなかったため、初期に該当する10症例と中間期に該当する10症例で、X線の病期的変化と検査成績との間に差があるか否かという点を検討した。結果を Table 3 に示したが、年齢では若い人に初期の変化が多いように考えられ、ツ反応陽性率は初期の症例で20%と低く、肺機能検査で異常(Pao₂の低下、DLcoの低下、VCの低下など)を示すものは中間期のもので多かった。自覚症状や血清 γ -グロブリン値については殆ど差がなかった。

次にこれらのサルコイドーシスの胸部X線写真での、BHL以外の特徴像について検討した。初期の肺野病変で感じられることは、①比較的左右対称的に現われやすい、②陰影の出現部位がintermediate zoneとcortical zone³⁾との境界附近に現われやすい、③浸潤影の場合は淡い浸潤影であることが多い、といった点であり、BHLを伴いやすいことは当然で、それらの代表的胸部X線像を Fig. 2, 3, 10 に示した。一方、中間期の肺野病変は両肺に散布性の陰影で、大きさは粟粒大よりもっと小さいものから、粟粒大より大きいもの迄あり、索状影を伴うものもあった。Fig. 4, 5 に示した。

考 案

川崎医科大学に呼吸器内科が開設された昭和48年4月より、昭和53年3月迄の5年間に私共

が経験したサルコイドーシスの数は20症例であった。川崎医大での症例が10名であり旭ヶ丘病院の症例が10名であった。この5年間に20名という数字よりみると、サルコイドーシスが稀な疾患ではなくなったことを示しているし、また、中国地方に於てもサルコイドーシスは稀な疾患ではないことを示している。しかし、私共が岡山へ来て経験したサルコイドーシスでは肺野病変が多く、多彩であり、20例中18例、実に90%に明らかな肺野病変が認められた。この数字は先にのべた日本サルコイドーシス協議会²⁾の31.9%に肺野病変ありとするものより著しく高率で、James ら⁴⁾の世界各国の11の主要都市から3676名を集積した worldwide review による41%よりも著しく高い。比較的高い肺野病変の合併を報告しているのは Kirk ら⁵⁾で組織で確診された162名で、その63%に肺野病変があったと述べている。私共の症例が何故に肺野病変が多いのかの結論を得ていない。考えられることは、①いまだ母数が少ないこと。②集検発見率が高いこと。③患者の年齢層が少し高いこと、などであろう。母数が少ないので、数がふえるにつれ頻度の変化は考えられる。集検発見率は James ら⁴⁾の worldwide review では40%、日本サルコイドーシス協議会の50%に比べ、私共の集検発見率は70%で高い。しかし、サルコイドーシスの最も特徴的な胸部X線像はBHLであるので、集検によってはBHLの発見が多くなるように思われ

る。年齢的にも James ら⁴⁾の40歳以下が68%、日本サルコイドーシス協議会の20歳台のピークに比べ、私共の40歳台のピークは年齢的なずれがある。BHLを肺野病変より早期の変化とするとすれば、年齢的なずれにより肺野病変の合併率が高くなることも考えられる。気管支鏡による肺生検をはじめ、検査方法が向上した今後は、胸部X線像を精細に読影することと相俟って、肺野病変の合併頻度はもっと高くなるものと考えられる。

次に肺野病変の時期(病期)についてであるが、以前はBHLを肺野病変より早期の変化と考えて分類していたものが多い^{4),6)}。しかし、Smellie ら⁷⁾やHaizman⁸⁾は肺をNoxeの侵入門戸と考えているし、Shigematsu らも⁹⁾ acinar pattern を最初の肺の反応と考えている。Ellis ら¹⁰⁾は病期を今回私共が分類したものにほぼ近くBHL, miliary nodule, large nodule, bronchopneumonic infiltration を early stage とし, nodular, reticular を中間期, 線維症を進行期としている。しかし、原因不明のNoxeの侵入をうけた肺の最初の変化は浸潤影であるように思われる。この場合、浸潤影を来さない場合もありうるし、浸潤影を来した時に自覚症などがなく発見されない場合もありうるであろう。その後の経過は結核や肺癌の如く、肺門リンパ節へ向い、縦隔リンパ節を経て、静脈角より静脈に入り、全身に散布するものと考えられる。その後の肺病変は粟粒陰影であり、あるいは結節性陰影であり、それが少し慢性化すると索状影で網目状陰影となり、更に終局的には、線維症へ移行すると考えるの

が、胸部X線像の変化をつなぎ合わせるのには reasonable であろう。私共の今回の20症例には肺線維症を来した症例こそなかったが、その他の所見を呈する症例はそろっていた。サルコイドーシスの原因はいまだ不明であるが、何らかの外因に宿主の反応性の異常がプラスされて起こるものかと想定されている¹¹⁾。初期のサルコイドーシスと考えられる病変は、BHL+ 両側ほぼ対称性の浸潤影で、先述の如く中外2/3の部位に最も強く、第2肋間くらいの高さに病変の強いものが多いようである。これらの変化は塵肺を思わせるし、サルコイドーシスの原因が何らかのNoxeの吸入によるものではないかと考えさせる。

肺サルコイドーシスの胸部X線写真上、稀な陰影とされるものがある。例えば私共が2例経験した大きい結節影を示すものは稀なものとしており、Littner ら¹²⁾、Romer¹³⁾、Önal ら¹⁴⁾が報告しており、また、肺癌と間違われて手術された症例¹⁵⁾も報告されている。空洞化を来した症例の報告もあるし^{16),17)}、胸水貯溜¹⁸⁾や縦隔気腫¹⁹⁾の報告もある。要するにサルコイドーシスも多彩な胸部X線上の陰影を呈するということであろう。肺サルコイドーシスの中には肺線維症へ移行するものがあることが知られており、小児のサルコイドーシスは重症になることが知られている²⁰⁾。従って、サルコイドーシスの治療が問題となる。最近ではサルコイドーシスに対してステロイドの使用を積極的に賛成する意見が多くなって来ている²¹⁾；使用方法²²⁾も確立しつつある。

文 献

- 1) 立石徳隆, 志摩 清, 安藤正幸, 福田安嗣, 杉本峯晴, 尾崎輝久, 徳永勝正, 樋口定信, 松島敏春, 副島林造, 徳臣晴比古: 南九州地方におけるサルコイドーシス. 日胸, 33: 575-582, 1974.
- 2) The Japan Sarcoidosis Committee: Sarcoidosis in Japan in "Proceedings of the VI International Conference on Sarcoidosis" (ed. by Iwai, K., and Hosoda, Y.), Univ. Tokyo Press, Tokyo, 1974, p.193.
- 3) Spencer, H.: Pathology of the lung (2nd ed.), Pergamon Press, Oxford, 1968, p. 20.
- 4) James, D. G., Neville, E., Siltzbach, L. E., Turiaf, J., Battesti, J. P., Sharma, O. P., Hosoda,

- Y., Mikami, R., Odaka, M., Villar, T. G., Djuric, B., Douglas, A. C., Middleton, W., Karlish, A., Blasi, A., Olivieri, D. and Press, P.: A worldwide review of sarcoidosis. *Ann. New York Acad. Sci.*, 278: 321—334, 1976.
- 5) Kirk D. R., McCormick, V. P. and Greenspan, R. H.; Pulmonary sarcoidosis: Roentgenologic analysis of 150 patients, *Amer. J. Roentgenol. Rad. Ther. Nucle. Med.*, 117: 777—786, 1973.
 - 6) Heilmeyer, L., Wurm, K. and Reindell, H.: Der Morbus Boeck von Lunge und Mediastinum, *Munch. Med. Wschr.*, 98: 145—151, 1956.
 - 7) Smellie, H. and Hoye, C.: The natural history of sarcoidosis, *Quad. J. Med.*, 29: 539—558, 1960.
 - 8) Heitzman, E. R.: *The Lung*, Mosby, Saint Louis, 1973, p. 258—275.
 - 9) Shigematsu, N., Emori, K., Matsuba, K., Harada, S. and Takahashi, T.: Clinicopathological characteristics of pulmonary acinar sarcoidosis, *Chest*, 73: 186—188, 1978.
 - 10) Ellis, K. and Renthall, G.; Pulmonary sarcoidosis: Radiographic observation on course of disease, *Amer. J. Roentgenol. Rad. Ther. Nucl. Med.*, 88: 1070—1083, 1962.
 - 11) 泉 孝英: 新臨床内科学, 医学書院, 東京, 1974, p. 111.
 - 12) Littner, M. R., Schachter, E. N., Putman, C. E., Odero, D. O. and Gee, J. B. L.: The clinical assessment of roentgenographically atypical pulmonary sarcoidosis, *Amer. J. Med.*, 62: 361—367, 1977.
 - 13) Romer, F. K.; Sarcoidosis with large nodular lesions simulating pulmonary metastasis: An analysis of 126 cases of intrathoracic sarcoidosis, *Scand. J. Resp. Dis.*, 58: 11—16, 1977.
 - 14) Oenel, E., Lopata, M. and Lourenco, R. V.; Nodular pulmonary sarcoidosis: Clinical, roentgenographic, and physiologic course in five patients, *Chest*, 72: 296—300, 1977.
 - 15) Arnett, J. C. and Hatch, H. B.: Pulmonary sarcoidosis presenting as bronchogenic carcinoma, *Chest*, 67: 729—730, 1975.
 - 16) Jellis, C. L. and Putnum, J. S.; Cavitation in large multinodular pulmonary disease: A rare manifestation of sarcoidosis, *Chest*, 71: 792—793, 1977.
 - 17) Ohsaki, Y., Abe, S., Yahara, O. and Murao, M.: Bilateral hilar adenopathy and cystic lung lesion, *Chest*, 71: 81—82, 1977.
 - 18) Haferman, D. R., Solomon, D. A. and Byrd, M. S. D.: Sarcoidosis initially occurring as atypical infiltrate and pleural reaction, *Chest*, 73: 413—414, 1978.
 - 19) Amorosa, J. K.: Sarcoidosis and mediastinal emphysema. *Radiology*, 127: 314, 1978.
 - 20) Kendig Jr., E. L. and Brummer, D. L.: The prognosis of sarcoidosis in children, *Chest*, 71: 388—393, 1976.
 - 21) Colp, C. R.: Treatment of sarcoidosis, *Chest*, 72: 547—548, 1977.
 - 22) DeRemee, R. A.; The present status of treatment of pulmonary sarcoidosis: A house divided, *Chest*, 71: 388—393, 1977.