# Macroamylasemia の1例と本邦例の文献的考察

川崎医科大学　消化器内科
山下佐知子，山本晋一郎
大橋勝彦，平野　寛

（昭和55年2月18日受付）

# A case of Macroamylasemia and Review of the Literatures in Japan

Sachiko Yamashita, Shinichiro Yamamoto
Katsuhiko Ohashi and Yutaka Hirano
Division of Gastroenterology, Department of Medicine,
Kawasaki Medical School

(Accepted on February 15, 1980)

**症例は46歳の男性で，1977年より当科にて肝硬変症の診断のもとに入退院をくり返していた．血清 amylase が持続的に高値を示し，amylase clearance が異常低値を示したため macroamylasemia を疑い検索した．この macroamylasemia は Sephadex G-200 による column chromatography にて，その分子量は7S と19S の間にあり，IgA, *K* と結合していた．我々の症例を含めた，本邦例51例につき文献的考察を加えて報告した．**

A case is 46 year-old man, being followed up under the diagnosis of liver cirrhosis in our hospital since 1977.

The diagnosis of macroamylasemia was made by persistence of high serum amylase level due to a remarkably low amylase clearance.

The molecular size of this macroamylasemia was suspected 7 S to 19 S by Sephadex G-200 column chromatography. The abnormal amylase was combined with IgA, immunogloburin.

We reviewed 51 cases in Japan including our case.

## I. はじめに

1964年，Wilding ら[1] により macroamylasemia が初めて報告され，本邦においても，1971年石井ら[2] の報告以来注目され，現在までの所，我々の検索した限り本症例を含めて51例[2)~40)] が報告されている．今回我々は肝硬変症に合併した macroamylasemia の1例を経験したので，本邦例に関する文献的考察を加えて報告する．

## II. 症　例

患　者：S. O，46歳，男性，石灰工．

主　訴：腹痛，腹部膨満感．

家族歴：特記すべきことなし．

既往歴：昭和38年，全身倦怠感あり，慢性肝炎の診断のもとに40日間某病院に入院．昭和50年，幻覚，強迫観念を生じ，アルコール中毒として3ヵ月間某精神病院に入院．入院中肝障害を指摘され，加療を受けた．当院の初診

は昭和52年5月で以後昭和53年8月，昭和54年2月の3回にわたり肝硬変症の診断にて入院加療をくり返してきた．飲酒歴はウィスキー720ml/日，タバコ5本/日．

現病歴：昭和54年3月2日に当科を退院してから後は特別な症状もなく経過していたが，4月下旬より特別な誘因なく上腹部痛をきたすようになり，また腹部膨満感も出現したため，5月7日再入院した．

入院時現症：身長169 cm，体重73.2 kg，血圧154/80，腹囲89 cm，眼瞼結膜に貧血なく，眼球結膜に軽度の黄疸を認める．くも状血管腫，手掌紅斑および女性化乳房を認めた．耳下腺の腫大(－)．心・肺に異常なし．肺肝境界は第6肋間で，肝を右季肋下4 cm，剣状突起下5 cm触知した．辺縁鈍，弾性硬，表面不整で，圧痛を認めた．脾は1 cm触知す．腹水(＋)．

入院時検査成績（**Table 1.**）：HBs抗原，抗体ともに陰性で，α-フェトプロテインも陰性．総ビリルビンは3.8mg/dl, GOT 90I.U./l, GPT 20 I.U./lで，ICG（15分値）は39.2％と中等度の停滞を示した．IgG 2332 mg/dl, IgA 1005 mg/dl, IgM 56 mg/dlであった．食道X線検査ならびに内視鏡検査で，食道下部から噴門にかけて著明な静脈瘤を認めた．肝シンチグラフィー，腹腔動脈造影で明らかなcirrhotic pattern を認めた．ERCP（**Fig. 1**）では異常所見はみられなかった．P-S試験はtubeの挿入に失敗したため施行していないが，誘発試験で血中amylaseの上昇は認められなかった．またPFD試験も87.6％と正常であった（**Table 2.**）．

**Table 1.** Laboratory data on admission

| | | | |
|---|---|---|---|
| RBC | $378\times10^4$ | HBs-Ag | (－) |
| Hb | 11.5 g/dl | HBs-Ab | (－) |
| WBC | 3800 | AFP | 5 ng/ml |
| Platelet | $3.7\times10^4$ | ICG | 39.2％ |
| Blood sugar | 82 mg/dl | Crn | 1.0 mg/dl |
| T. P. | 7.2 g/dl | BUN | 10 mg/dl |
| A/G | 0.61 | PSP | 62.8％(15′) |
| Bil | 3.8 mg/dl (D. 68.1％) | IgG | 2332 mg/dl |
| AIP | 84 I.U./L | IgA | 1005 mg/dl |
| Chol | 194 I.U./L | IgM | 56 mg/dl |
| ChE | 149 I.U./L | Wa-R | (－) |
| GPT | 20 I.U./L | CRP | (－) |
| GOT | 90 I.U./L | RA | (－) |
| LDH | 185 I.U./L | ASLO | ×120 |
| | | ANF | (－) |
| | | LE test | (－) |

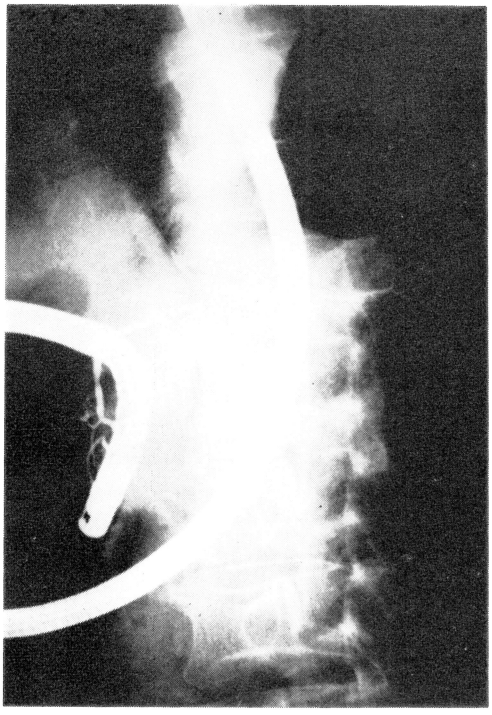

**Fig. 1.** ERCP reveals normal pancreatic duct

**Table 2.** Data of pancreatic function test on admission

| | |
|---|---|
| S-Amy | 7980 I.U./L |
| U-Amy | 6 I.U./L |
| Cam/Ccr | 0.006％ |
| PFD | 87.6％ |
| Provocation test | |

| | Amylase u/dl | | lipase BALB u |
|---|---|---|---|
| | serum | urine | |
| Before | 1830 | 91 | 39 |
| Post PZ | 1850 | 75 | 51 |
| Post secretin | 1850 | 129 | 60 |

### III. amylase の検討

(1) Amylase-creatinine clearance ratio (Cam/Ccr ratio)

入院時血清 amylase 活性値は, blue-starch 法で 7980 I.U./l と異常高値を示し, 尿中 amylase 値は 6 I.U./l と低下していた (**Table 2.**). 腎機能には異常が認められないにもかかわらず, Cam/Ccr ratio は 0.006 % と極めて低値を示した.

(2) amylase isozyme

セルロース・アセテート膜を支持体とし, buffer には Tris-Veronal の不連続系 (陽極 pH 9.1, 陰極 pH 8.4) を使用, amylase の検出には, Blue starch agar を用い, また各 band の量的判定にはデンシトメーターを使用した. **Fig. 2** に示すように, 患者尿中および唾

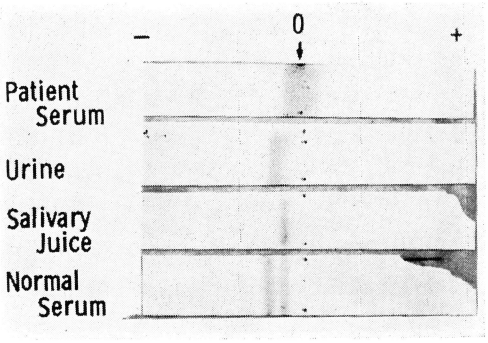


**Fig. 2.** Amylase isozyme patterns of serum, urinaty and salivary juice. Abnormally broad amylase band is detected in serum

液中の amylase isozyme には特に異常を認めなかったが, 血清では, ごくわずかの P-band を認め, 大部分は S-band とそれに引き続く陽極側への幅広い band を認めた.

(3) Sephadex G-200 による column chromatography

0.01 M 燐酸緩衝液 (pH 7.4) を用い, Sephadex G-200 による column chromatography (column size 26×30 mn, fraction volumn 2 ml/tube) をおこなった. **Fig. 3** に示す如く, 患者血清中の amylase 活性は 19 S globulin

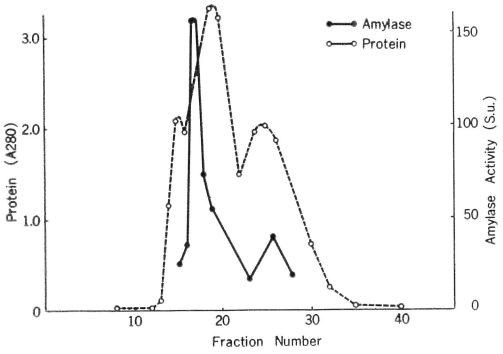


**Fig. 3.** Sephadex G-200 column chromatographm

と 7 S globulin の間に尖鋭なピークとして認められた.

(4) 免疫学的検討

セルロース・アセテート膜を支持体として, Tris-Veronal buffer (pH 8.6 で通電) で電気泳動を行なった後, 抗 IgA, 抗 IgG, 抗 IgM 血清を用いそれぞれ免疫沈降線を形成させ, blue starch にて染色した. この結果, 抗 IgA 血清, 抗 κ 血清に対する沈降線と一致して amylase 活性が認められた.

(5) 血清および尿中 amylase 値の推移

**Fig. 4** に示すように, 全経過を通じて血清 amylase 値は 4,000〜8,000 I.U./l と持続的に高値を示し, 一方, 尿中 amylase 値は 6〜200 I.U./l と低値であった. また Cam/Ccr ratio は平均 0.03 % であった.

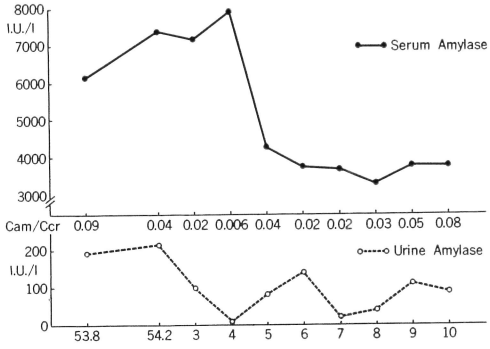


**Fig. 4.** Change of serum and urinary amylase levels

## IV. 考　　察

我々は肝硬変症に合併した macroamylasemia の1例を経験したが，本邦では，1971年石井[2]が再発性急性膵炎の患者に合併した1例を報告して以来注目され，現在までの所，我々の検索では本症例を含めて51例[2)~40)]が報告されている．平均年齢は50.7歳で，8歳から81歳までと幅広く分布し，30歳以下の若年者にも7例認められている．性別では，屋形ら[19]，膳所ら[8]は女性に多いと報告しているが，今回の我々の検討では男性32例，女性17例，不明2例と男性に多く認められた（**Fig. 5**）．

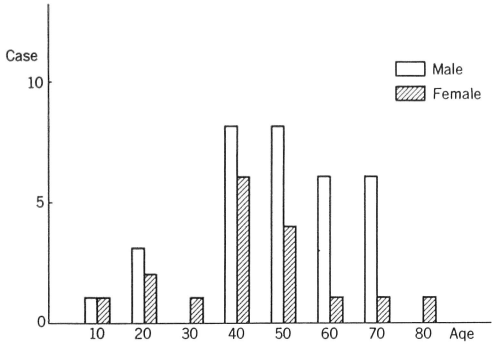


**Fig. 5.** Distribution of patients with macroamylasemia

**Table 3.** Complications of macroamylasemia

| | | |
|---|---|---|
| 1. | なし | 13/51 (25.5%) |
| 2. | 肝硬変症 | 11/51 (21.6%) |
| 3. | 悪性腫瘍 | 5/51 ( 9.8%) |
| 4. | 膵炎 | 4/51 ( 7.8%) |
| 5. | 胆石症 | 3/51 ( 5.9%) |
| 6. | 糖尿病 | 3/51 ( 5.9%) |
| 7. | クローン病 | 2/51 ( 3.9%) |
| 8. | その他 | 10/51 (19.6%) |

随伴する疾患としては **Table 3.** に示す如く，肝硬変症11例（21.6％），悪性腫瘍5例（9.8％），膵炎4例（7.8％），胆石症3例（5.9％），糖尿病3例（5.9％），クローン病2例（3.9％），その他10例で，健常者にも13例（25.5％）に認められた．従来報告されている吸収不全症候群は本邦では認められず，また自己免疫疾患もクローン病，橋本病をみたのみであった．Berk ら[41]は macroamylasemia と特定疾患との関連はないとしているが，石井[2]は，膵に軽度の病変を合併あるいは随伴しやすい疾患が多いことや，慢性膵疾患患者の血清が試験管内で amylase を高分子化することがあることから，これら膵炎関連疾患では，amylase が高分子化する因子を有する可能性があると述べている．また植杉ら[36]は，軽度の膵機能異常を伴う疾患では，何らかの機序により amylase に対する自己抗体が産生され，抗原抗体反応による免疫複合体として高分子 amylase が形成される可能性があるとしている．我々の症例では膵炎の存在は否定されたが，51例中18例（35.3％）に肝・胆道・膵疾患を合併している点は興味深い．

臨床徴候として，種々の程度の腹痛が報告されているが，51例中合併症のない13例において，腹痛を認めたのは7例で，腹痛のある患者では，amylase の検査を受ける頻度が多く，発見される機会も多いものと考えられる．我々の症例でも，経過中に中等度の上腹部痛を訴えたため，胃透視，内視鏡検査を施行したが，腹痛の原因は明らかにされなかった．腹痛は約1週間で自然消失し，以後認められなかったが，この間の血中 amylase 値が1年間の follow up 中の最高（7,980 I.U./l）を示したことから，腹痛と血中 amylase 値の動きとの間に何らかの関連が存在する可能性も考えられる．

Macroamylasemia の経過および予後については，大部分の症例の観察期間が不明のため明らかでないが，検討し得た20例のうち，14例は血中 amylase 値の多少の変動を伴いながら慢性の経過をとっている．残り6例は，開腹術後に macroamylasemia を認めたもの2例[8)23)]（うち1例[8]は1カ月後に macroamylase が消失し，再発も認めていない），脳血栓発作後[4]，抗癌剤投与後[8]，ピリチオキシンによる薬疹出現後[27]，および膵炎の急性増悪期に認めたもの[8]がそれぞれ1例ずつであった．これらの中には macroamylasemia の出

現と偶然に一致したと考えられる症例もあるが[4]，一過性に macroamylasemia が出現，消失している点から何らかの関係を有する可能性も考えられ，伊藤ら[27]は，アレルギー反応が，amylase の動態に変化を与えたのではないかと報告している．

Macroamylasemia の存在様式として，①amylase と免疫グロブリンとの結合，②多糖類などの蛋白以外の物質との結合，③amylase の重合，などが考えられている．amylase との結合物質は，51例中14例が不明であるが，IgA 27例，IgG 5例，シアール酸1例，$\alpha_1$-anti-trypsin 1例，蛋白以外の物質との結合1例で，amylase の polymer によるもの2例であった．この macroamylase を形成する結合物質の大きさや結合力も症例によって異なり，一様のものではないと考えられる．免疫グロブリンとの結合は抗原抗体反応に基づくものとされ，本症が自己免疫反応によるものである可能性も考えられている[40]．

## V. おわりに

肝硬変症に macroamylasemia を伴った1症例を報告した．本症例の macroamylase は IgA，$\kappa$ と結合したもので，その分子量は19Sと7Sの間にあった．あわせて若干の文献的考察を加えた．

追記：本症例は本論文印刷中昭和55年6月26日肝不全のため死亡した．剖検にて乙型肝硬変であることが確認された。

## 文　献


1) Wilding, P., Cooke, W. T. and Nicholson, G. I.: Globulin-bound amylase: A caurse of persistently elevated levels in serum. Ann. Int. Med., 60: 1053—1059, 1964
2) 石井兼央：Macroamylasemia. 内科 29：897—900, 1972
3) 池田健次郎 ほか：Macroamylasemia を呈した肝硬変症の1例. 日内会誌 61：81, 1972（抄）
4) 庄司進一，杉田秀夫，豊倉康夫：脳血栓症に伴ったマクロアミラーゼ血症の1例. 日内会誌 61：1200—1207, 1972
5) 本田英輔，一安弘文，葛西健，吉田清一，中尾善久：気道および尿路感染症を伴った macroamylasemia の1例. 日内会誌 61：1534—1538, 1972
6) 庭山昌俊，伊藤義一，木下康民，小網悦子，屋形 稔：Macroamylasemia の1例. 日内会誌 61：1408—1413, 1972
7) 吉田 著，戸田欣治：Macroamylasemia の1症例. 日内会誌 65：785—789, 1976
8) Zeze, F., Nakamura, K., Yoshimori, M. and Ishii, K.: Macroamylasemia: Clinical and laboratory features in 7 patients. Gastroenterologica Japonica, 10: 255—260, 1975
9) 久保田哲郎 ほか：胆石症に合併した macroamylasemia の1例. 日消誌 72：767, 1975（抄）
10) 植田昌敏，藤井 信，中島行正，平田弘昭，伊藤慈秀：原因不明の高アミラーゼ血症について. 日消誌 72：407—413, 1975
11) 池田高明 ほか：肺癌に伴った macroamylasemia の1例. 日本胸部疾患学会雑誌 13：241, 1975（抄）
12) 今村和之，平井義修，松永研一，赤司文廣，七種靱彦，藤岡利生，中村憲章，森 厳，神崎清，加藤泰孝，牧山和也，中口規彦，原田嘉文，原 耕平：Macroamylasemia 5症例の免疫化学的分析. 日消誌 75：1054—1061, 1978
13) 小林哲郎 ほか：非定型的な macroamylasemia の1例. 日消誌 73：1464, 1976（抄）
14) 小林和夫，下条文武，和田十次，伊藤義一，木下康民，小網悦子：慢性糸球体腎炎に合併した Macroamylasemia の1症例. 内科 37：873—876, 1976
15) 前田光雄，山崎富生，大槻 真，尤芳 才，佐伯 進，馬場茂明：ポリアクリルアミドゲル電気泳動法におけるマクロアミラセミアの特徴. 医学のあゆみ 99：505—506, 1976
16) 藤樹敏雄，三尾明彦，橋本英明，長益 悦，高橋一江，兼高達弐，藤原郁夫，神津忠彦，竹内 正：Mac-

roamylasemia の1例とその文献的考察. 日消誌 74：1195—1202, 1977
17) 秋間礼二, 幾世橋篤, 渡辺恵幸, 西元寺克禮, 柴田久雄, 岡部治弥, 猪原節之介: マクロアミラーゼ血症の1例. 北里医学 7：24—28, 1977
18) 関沢英一 ほか: マクロアミラセミアの1症例. 神奈川医学会雑誌 2(2)：158, 1975 (抄)
19) 屋形 稔, 矢田悦子, 杉田 収: マクロアミラーゼ血症および LDH アイソザイムアノマリー. 日医報 2724：7—12, 1976
20) 小田浩之 ほか: 肝硬変, 糖尿病, 腎腫瘍の経過中にみられた Macroamylasemia の1例. 日消誌 73：750, 1976 (抄)
21) 久保勝彦, 原田善雄, 阿美古秀美, 岩武忠昭, 国重一彦, 村上浩昭, 有好邦夫, 田辺満彦, 楳田 実, 三沢幸代, 右田俊介, 竹本忠良: 小児にみられた巨大アミラーゼ血症の1例. 日消誌 74：479—487, 1977
22) 石川三衛 ほか: 肺線維症, 肝硬変症, マクロアミラセミア症を伴ったインスリン抵抗性糖尿病の1剖検例. 糖尿病 20：508, 1977 (抄)
23) 高木 康 ほか: 術後重症患者に認められたマクロアミラーゼ血症. 臨床病理 25：160, 1977 (抄)
24) 塚田勝比古 ほか: Macroamylasemia の1例. 日消誌 74：508, 1977 (抄)
25) 山口 希, 木本征司, 大見 甫, 井上頴樹, 青池 晟, 小川博正, 鈴木進吾, 池内秀夫, 竹内 覚, 田中多恵子, 川井啓市: Macroamylasemia の1例. 日消誌 74：802—808, 1977
26) 森岡一隆, 新谷宇一郎, 杉浦 武, 向野義人, 岡崎 通, 宮地一馬: IgA (κ) と結合したマクロアミラーゼ血症の1例. 内科 40：1061—1064, 1977
27) 伊藤新一郎, 立花 正, 前田 滋, 中川俊則, 古川正人, 川嶋 望, 北島陽夫, 曲泰 弘: 高血圧性脳内出血及び胆石症を合併したマクロアミラーゼ血症の1例. 日消誌 75：927—934, 1978
28) 富士 匡, 河村 奨, 清水道彦, 有山重美, 東光 生, 前谷 昇, 中村克衛, 竹本忠良, 原田善雄, 阿美古秀美, 岩武忠昭, 久保勝彦: アミラーゼアイソザイムによる高アミラーゼ血症の臨床的解析. 日消誌 75：1062—1067, 1978
29) 松尾忠明 ほか: 高アミラーゼ血症を呈したクローン病の1例. 日消誌 75：116, 1978 (抄)
30) 中村光男 ほか: Macroamylasemia の1例. 日消誌 75：1433, 1978 (抄)
31) 加堂哲治 ほか: 肝硬変症にみられた macroamylasemia の1例. 日内会誌 66：457, 1977 (抄)
32) 江原 学 ほか: Macroamylasemia の1考察. 日内会誌 66：457, 1977 (抄)
33) 田中陽子 ほか: IgA-λ 結合, 19 S macroamylase 血症の1例. 日内会誌 67：544, 1978 (抄)
34) 出浦喜丈 ほか: 橋本病, 回腸 crohn 病巣より発生したと思われる細網肉腫と macroamylasemia を合併した1症例. 日内会誌 67：907, 1978 (抄)
35) 村山隆司 ほか: Macroamylasemia の1例. 日内会誌 67：1433, 1978 (抄)
36) 植杉成一郎, 樋口祥光, 金光房江, 武田和久, 島村淳之輔, 小林道男: IgA, κ 型と結合したマクロアミラーゼ血症の1例. 日消誌 76：139—145, 1979
37) 網岡逸男, 有馬暉勝, 綱島武彦, 松本緑郎, 北 昭一, 長島秀夫, 谷川 高, 今井正信: Macroamylasemia の1症例とその macroamylase の存在様式の検討. 日消誌 76：271—278, 1979
38) 長谷田祐一, 森 清男, 佐藤 隆, 小野江為久, 三輪梅夫, 河村洋一, 大家地喜雄, 木下弥栄, 山本 誠, 竹田亮祐: マクロアミラーゼ血症を伴ったクローン病と思われる一症例. 日消誌 76：1857—1863, 1979
39) 粟原義夫 ほか: 胆石, 糖尿病に伴った Macroamylasemia の1例. 日内会誌 68：669, 1979 (抄)
40) 小林哲郎, 林 幸子: マクロアミラーゼ血症. Medical Technology, 4：883—885, 1976
41) Berk, J. E., Kizu, H., Take, S. and Fridhandler, L.,: Macroamylasemia: Clinical and laboratory features. Amer. J. Gastroent., 53：211—221, 1970