

激烈な胸痛を主訴とした胸膜肺炎3症例の検討

川崎医科大学 呼吸器内科

原 宏紀, 松島 敏春, 中浜 力
二木 芳人, 加藤 収, 副島 林造

(昭和57年1月9日受付)

Pleuropneumonic Patients with Severe Chest Pain: Report of Three Cases

Hiroki Hara, Toshiharu Matsushima
Chikara Nakahama, Yoshito Niki
Osamu Katoh and Rinzo Soejima

Division of Respiratory Disease, Department of Medicine
Kawasaki Medical School, Kurashiki

(Accepted on January 9, 1982)

臨床症状, 胸部 X 線像, 臨床経過の極めて類似した胸膜肺炎の3例を報告した。症例は37歳, 50歳, 52歳の男子で, いずれも発症前は健康で, 突然の胸痛, 発熱, 咳嗽で発症しており, 喀痰は少なく膿性でなかった。胸部 X 線像では, 比較的均等な浸潤影と胸水および胸膜の肥厚像が特徴的であった。3例とも胸水の穿刺排液は困難であり, 少量の滲出液を認めたのみで, 症例1のみ培養で *Peptococcus* が認められた。いずれも臨床経過は類似しており, 抗菌剤投与により1~2週間の経過で改善した。

これら3症例の検討により, 以下のことを考えた;

- 1) 突然の激烈な胸痛をきたす疾患として胸膜肺炎が存在する。
- 2) 1年3カ月の間に, このような胸膜肺炎を引き続いて3例経験しており, 最近増加している可能性がある,
- 3) 病因を確定することはできなかったが, 異なった病因により類似の病態が引き起こされた可能性もあり, 今後このような症例に対しては, 宿主側および病原側の両方からの詳細な検索が必要である。

Three pleuropneumonic patients with similar symptoms, chest roentgenograms, and clinical courses were reported. They had been all healthy before onset of this disease, and they were 37, 50, and 52 years of age, respectively. The main symptom was sudden onset of severe chest pain, and additional symptoms were variable degree of fever, dry cough, and small amount of non-purulent sputa. The chest X-ray films revealed homogeneous pneumonic infiltrations with pleural thickening and effusions. The effusions were small amount of exudate which yielded to *Peptococcus* in Case 1. The symptoms and signs of inflammation were improved by the administration of antibacterial chemotherapy during approximately 2 weeks.

As the results of study on these pleuropneumonic patients with similar clinical findings, the following points were suggested:

- 1) There are pleuropneumonic patients with sudden spell of severe chest pain.
- 2) There is a possible tendency of an increase of such pleuropneumonic patients, in view of three cases being admitted to our division in the last 15 months.
- 3) The origin of the pleuropneumonia could not be identified. Similar symptoms and clinical findings seem to occur with different causes. The pathogenesis has to be studied twofold; in a host side and in a pathogenic organ side.

はじめに

胸水貯留をきたす疾患は多く、その原因も極めて多様であるが、化膿性胸膜炎の占める率は減少し、その起炎菌も変化しており¹⁾、検査前の抗菌剤投与のために、起炎菌同定困難な症例も増えている。最近私共は突然の激烈な胸痛で発症し、起炎菌同定困難であった胸膜肺炎の3症例を経験した。3例はいずれも発症前は健康な男子であり、肺梗塞を思わせるような突然の胸痛および発熱で発症し、数日後には胸腔穿刺による排液が極めて困難な胸水貯留を認め、喀痰は少なく膿性でなく、抗菌剤投与により1~2週間の経過で症状が軽快したという、極めて類似した臨床経過を有していた。更に3例とも経過に伴い肝機能が変動し、胸部X線像では比較的均等な浸潤影と、少量の胸水および胸膜の肥厚という共通した特徴的所見を有していた。以上のような類似点より同一の病因を考え、原因の可能性について検討したので報告する。

症 例

症例1は37歳男子の会社員で、特に基礎疾患は認めない。突然右胸の針で刺すような痛みで発症し、近医受診し胸部X線上異常ないとのことで放置していたが、胸痛増強し咳嗽、喀痰も出現してきたため当科外来受診した。白血球増多、赤沈亢進および胸部X線上下肺野の浸潤影と少量の胸水より胸膜肺炎と診断し、数種類の抗菌剤を使用した。結局CMXが有効であった(Fig. 1)。この間喀痰量は少なく、膿

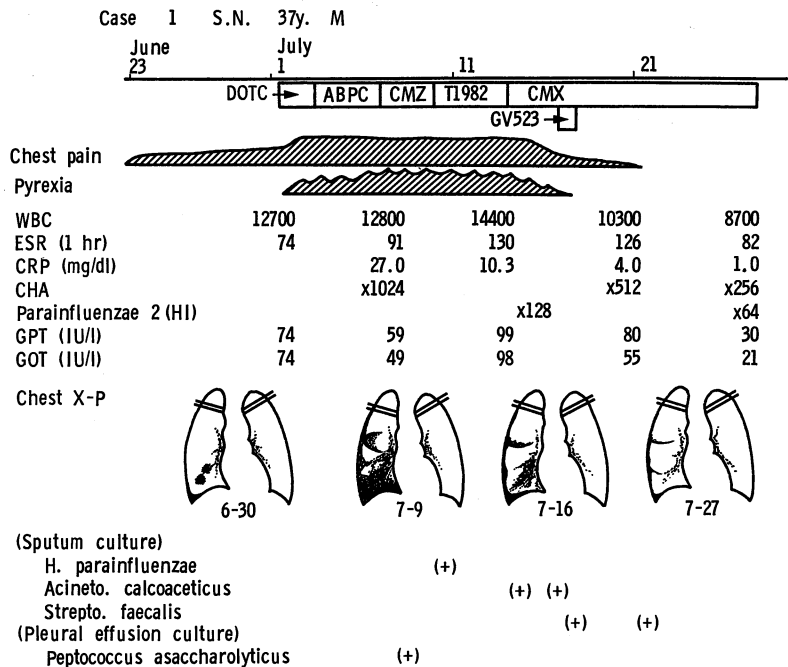


Fig. 1. Clinical course of Case 1

性でなく、くり返し行なった喀痰培養でも *H. influenzae*, *Acinetobacter calcoaceticus*, *Str. faecalis* などを少量認めただけで、明らかな起炎菌は検出できなかった。また、再三胸腔穿刺を施行したが排液は極めて困難で、ごく少量を2回採取したのみで、このうち1回から

Peptococcus asaccharolyticus が少量培養された。血清学的検査では、入院時寒冷凝集反応が1024倍、パラインフルエンザ2HI抗体が128倍と上昇していたが、退院時には下降している。**Fig. 2-a** は初診時、**Fig. 2-b** は増悪時の胸部X線像で、胸水貯留像と同時に胸膜の肥

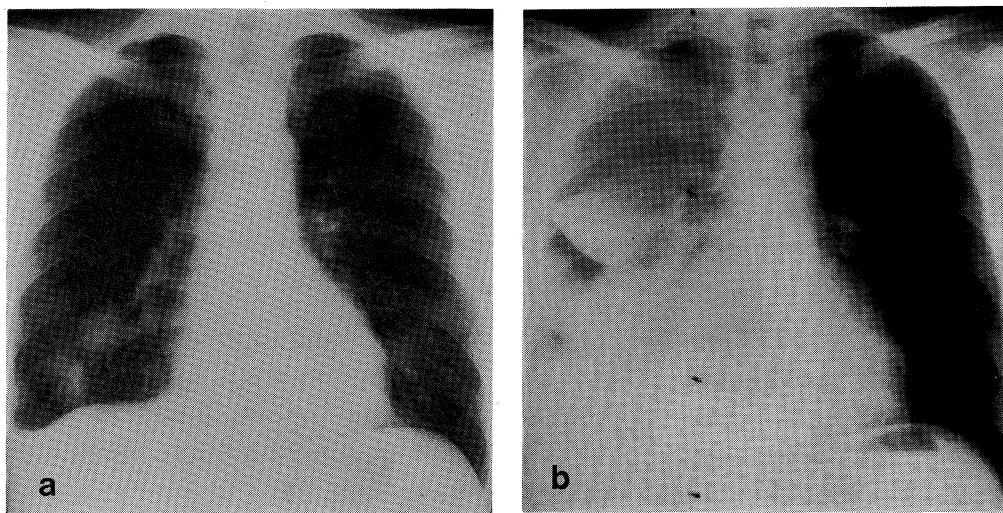


Fig. 2. Case 1

- (a) Chest X-ray film taken on the first visit shows homogeneous pneumonic infiltrations in the right lower lung field and small amount of pleural effusion.
- (b) Chest X-ray film taken on 10 days after Fig. 2-a shows the pleural thickening with increased pleural effusion.

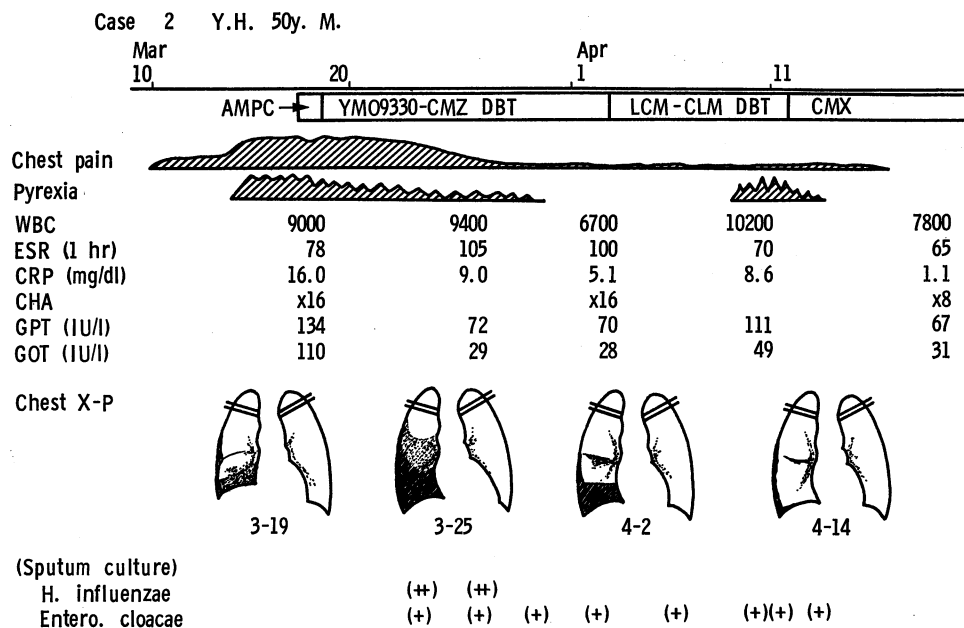


Fig. 3. Clinical course of Case 2

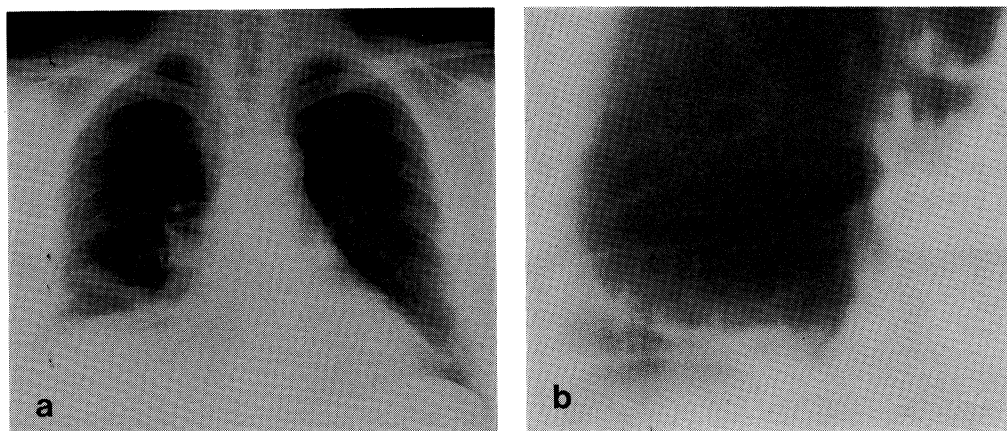


Fig. 4. Chest X-ray film (a) and tomogram (b) of Case 2 reveal homogeneous pneumonic infiltrations with air bronchogram in the right lower lung field and pleural thickening with effusion.

厚像を認める。

症例2は基礎疾患のない50歳の男子で、胸痛、咳嗽で発症、更に発熱が出現したために近医を受診し、胸部X線写真で異常なしとされていた。しかし、症状が増悪したため当院を受診、胸膜肺炎と診断され化学療法にて軽快した症例である (Fig. 3)。Fig. 4-a は来院時の胸部X線像で、その断層像 (Fig. 4-b) では air bronchogram と胸膜の肥厚を認める。本症例も少量の漿液性喀痰を認めるのみで、培養では初め H. influenzae を、経過中に Enterobacter

cloacae を少量認めたのみであった。本症例においても胸腔穿刺は極めて困難で、くり返し行なったにもかかわらず、僅かに1回のみごく少量の排液を認めたのみであり、その細菌培養は陰性であった。

症例3は52歳の医師で、以前より慢性肝炎はあったが元気に診療に従事していた。肺梗塞を思わせるような突然の胸痛と呼吸困難で入院

Table 1. Laboratory data of pleural effusions in 3 cases

	症例1	症例2	症例3
性状	緑黄色 透明 非膿性	淡黄色 透明 非膿性	淡黄色 軽度混濁 非膿性
PH	7.6	—	8.0
比重	1.036	—	1.027
蛋白 (g/dl)	5.1	—	4.4
リバルタ反応	(+)	—	(+)
糖 (mg/dl)	73	—	106
LDH (IU/l)	465	—	218
CEA (ng/dl)	1.7	—	5.9
細胞分類(%)			
好中球	68	—	30
リンパ球	32	—	68
組織球	0	—	2
細胞診	class II	—	class II
結核菌	(-)	(-)	(-)
一般細菌	peptococcus (+)	(-)	(-)

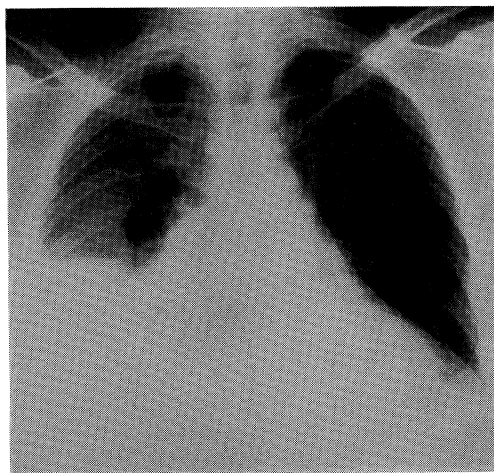


Fig. 5. Chest X-ray film of Case 3 shows homogeneous pneumonic shadow and pleural effusion in the right lung field.

Table 2. Clinical findings of 3 cases

	症例 1 37 y, M	症例 2 50 y, M	症例 3 52 y, M
基礎疾患	なし	なし	慢性肝炎
初発症状	胸痛, 咳嗽, 発熱	胸痛, 咳嗽, 発熱	胸痛, 発熱, 呼吸困難
胸腔穿刺	困難 (2/5)	困難 (1/5)	困難 (2/5)
胸水性状	緑黄色透明, 非膿性	淡黄色透明, 非膿性	淡黄色混濁, 非膿性
胸部 X 線像	右下肺浸潤影, 胸水, 胸膜病変	右下肺浸潤影, 胸水, 胸膜病変	右下肺均等影, 胸水, 胸膜病変
白血球増多赤沈亢進	あり	あり	あり
ツ反	$\frac{0 \times 0}{17 \times 15}$	$\frac{0 \times 0}{0 \times 0}$	$\frac{0 \times 0}{0 \times 0}$
寒冷凝集反応, 抗ウイ ルス抗体	上昇	陰性	陰性
免疫グロブリン	IgG やや上昇	正常範囲内	r-glb 正常
肝機能障害	あり	あり	あり
治療経過	抗生剤投与で軽快	抗生剤投与で緩徐に軽快	抗生剤投与で軽快

したが、心電図上変化なく、発熱、白血球増多などの炎症所見あり、胸部 X 線像でも右下肺野に胸水貯留像と共に浸潤影を認め、胸膜肺炎と診断した (Fig. 5)。本症例も喀痰がほとんどなく、胸腔穿刺も困難で、その細菌培養は陰性であり起炎菌を検出できなかった。

3 症例の胸水の性状を比較したのが Table 1 で、すべて淡黄色、透明あるいは軽度混濁を認めるのみで膿性ではなかった。症例 2 の排液は少量で検体不足のため、細菌検査のみしか施行していないが、他の 2 例はタンパク含有量多く明らかに滲出液で、糖、LDH はやや高めであった。胸水の細菌学的検査では結核菌は 3 例とも陰性で、症例 1 のみ嫌気培養にて peptococcus が検出されている。なお、症例 2 の血清の免疫蛍光抗体法にて、Legionella pneumophila 陽性であるという結果を最近得ており、その確診を急いでいる。

3 症例を比較したのが Table 2 であるが、その共通点は健康な男子に突然の胸痛で発症し、数日後に胸水貯留を認め、喀痰量少なく膿性でなく、抗生剤投与により軽快したという臨床経過と、経過に伴う肝機能の変動ならびに胸部 X 線所見で、胸部 X 線像では比較的均等な浸潤影と胸水および胸膜の肥厚が認められるが、胸腔穿刺が困難であったことから、胸水というより胸膜病変が主体であったと思われる。

考 案

1976 年の Mayo Clinic からの報告²⁾によると、133 例の胸水貯留患者のうち、様々な検査をしたにもかかわらず原因が不明であったものが 19% あったとしており、他の報告でも 17~38% に原因不明のものがあったという。近年菌陰性の膿胸が増加しており、検査前の抗菌剤の使用と嫌気培養の失敗がその大きな原因といわれている。^{1), 3)} 膿胸のうち嫌気性菌の関与したものの比率は少なくなく、Bartlett ら⁴⁾ は 83 例の膿胸のうち嫌気性菌の関与したものは 76%、嫌気性菌のみの感染であったものが 35% と報告しており、本邦でも 47% に嫌気性菌の関与があったとの報告⁵⁾ がある。

今回の 3 例の場合、臨床症状、白血球増多、赤沈亢進などの検査所見、胸部 X 線所見などから、肺炎に伴う胸膜炎であることは間違いないと思われるが、明らかな起炎菌は決定されていない。これら 3 例はいずれも前医で抗菌剤の投与を受けており、また、穿刺困難で胸水採取量が少なかったために、嫌気性を含めた細菌培養が不完全であったことが、起炎菌を明らかにできなかった原因となったことも考えられる。

一般に細菌性肺炎では、肺炎炎症ならびに臨床症状が改善した後に胸水貯留をきたすことが多く、病初期より胸痛、胸水を伴い易い肺炎としては、急激に壁側胸膜まで達する広範な病変を起こすもの、例えば肺炎球菌、ブドウ球菌、

肺炎桿菌などによる肺炎があると以前から言われてゐる。⁶⁾しかし、今回の3例は、治療後も癒着を残すような強い胸膜の変化は認められたが、胸部X線像では比較的均等影で、acinal pattern ではなく、いわゆる bronchopneumonia の典型的なX線像とは異なり、また大葉性肺炎としては範囲が狭く数カ所に起こっており、また、膿性痰がなく、当初の広域抗生剤に反応のなかったことから、こういったものは考えにくい。

症例1は寒冷凝集反応および抗ウイルス抗体価が上昇しており、また、マイコプラズマ、ウイルスなどの non-bacterial pneumonia の20%に胸水貯留を認めたという報告もあり、⁷⁾ウイルス性胸膜炎の関与を考えたが、その場合の胸水は通常一過性であるのに対し、症例1の場合遷延し、白血球増多も著明で、胸水中から peptococcus を検出していることから、嫌気性菌との混合感染の可能性が強いと思われる。他の2例は抗ウイルス抗体は陰性であったが、いずれも抗菌剤投与によりいったん軽快した症状が再び増悪しており、2種類以上の菌の関与の可能性が考えられる。

肝機能異常については、肝膿瘍の存在なども考え、全例にCT、腹部超音波断層などを行ない検索したが、異常は認められなかった。以前より慢性肝炎のあった症例3を除く2例は、症状の軽快と共に肝機能も正常に復している。呼吸器感染症を起こし得るウイルスで、肝障害をきたす可能性のあるものとして、レオウイルス、サイトメガロウイルスなどがあるが、⁸⁾こ

れらの抗体価は3例とも上昇していなかった。

3例とも急激に胸膜に強い炎症をきたしており、胸部X線像上胸膜肥厚、胸水貯留像および肺野では比較的均等な浸潤影を呈するなどの特徴があり、また、肝機能障害を伴っておりこれが症状と共に変動するなど、臨床経過も極めて類似していたため、同一の病因を考え検索したが確定しなかった。少なくとも現時点においては3症例の病原体は同一ではなく、異なったものによる肺炎とそれに引き続く胸膜炎と思われる。この3症例を検討することにより、私共は次の2点が重要であることを知った。その第1は心筋梗塞、肺梗塞を思わせるような突然の激しい胸痛をきたす疾患として、胸膜肺炎が存在すること、そして引き続き3例を経験したことは、最近多いことあるいは今後増加する可能性を示唆しているのではないかということである。その第2は異なった病原体によっても類似の病態が引き起こされるものと考えらば、宿主の要因を検討すべきであり、もちろん同一の病原体によるものであるならば、それを明らかにすべきである。従って今後このような症例のつみ重ね、ならびに詳細な検索が必要と考えらる。

ま と め

突然の強い胸痛で発症し、胸部X線像では比較的均等な浸潤影と胸膜肥厚および胸水を認め、肝機能異常を伴い、抗菌剤投与により軽快した類似の胸膜肺炎の3症例を相次いで経験したので報告した。

文 献

- 1) 小林 裕: 膿胸. *Modern Medicine* 8:19—22, 1979
- 2) Storey, D. D., Dines, D. E. and Coles, D. T.: Pleural effusion. A diagnostic dilemma. *J. A. M. A.* 236: 2183—2186, 1976
- 3) Fraser, R. G. and Pare, J. A. P.: *Diagnosis of disease of the chest*. vol. III. 2nd ed. Philadelphia, London, Toronto, W. B. Saunders Co. 1978, pp. 1749—1755
- 4) Bartlett, J. G. and Finegold, S. M.: Anaerobic infections of the lung and pleural space. *Am. Rev. resp. Dis.* 110: 56—77, 1974
- 5) 前川暢夫, 倉澤卓也, 種田和清, 岩田猛邦: 膿胸の治療法/その2. *臨床科学* 16: 376—381, 1980
- 6) 山本正彦: 胸痛を伴う主な疾患, 肺炎. *Medicina* 15: 352—353, 1978

- 7) Fine, N. L., Smith, L. R. and Sheedy, P. F.: Frequency of pleural effusions in mycoplasma and viral pneumonias. N. Engl. J. Med. 283:790—793, 1970
- 8) 富岡 一: ウイルスによる消化器の病気. からだの科学 52:62—65, 1973