

Pachydermoperiostosis の一例

川崎医科大学附属川崎病院 内科

金谷 経律, 有正 修道, 小林 敏成
坂本 武司, 三島 崇輝, 中嶋伸一郎
後藤 真己

川崎医科大学 病理

水 島 睦 枝

川崎医科大学 整形外科

土 井 基 之

(昭和57年3月15日受付)

A Case of Pachydermoperiostosis

Tsunenori Kanaya, Naomichi Arimasa
Toshinari Kobayashi, Takeshi Sakamoto
Takateru Mishima, Shin-ichiro Nakashima
Masami Gotoh

Department of Medicine, Kawasaki Hospital,
Kawasaki Medical School

Mutsue Mizushima

Department of Pathology, Kawasaki Hospital,
Kawasaki Medical School

Motoyuki Doi

Department of Orthopedics, Kawasaki Hospital,
Kawasaki Medical School

(Accepted on Mar. 15, 1982)

四肢長管骨の骨膜性骨肥厚, 皮膚肥厚 および手指肥大の三徴を示す稀な疾患である *pachydermoperiostosis* の19歳の男性例を報告した。現症では前額部皮膚の肥厚と脳回状変化, および手・足背の皮膚肥厚が認められた。両手指は著明に腫大していたにもかかわらずバチ状指が認められなかったが, これは病惱期間がまだ短いためではないかと考えられた。X線所見では両手指骨を含め両上下肢, 特に両下肢の長管骨に著明な骨膜性骨肥厚が認められた。検査成績では尿中17-KS値の軽度上昇と, 糖負荷試験における血糖値上昇の遅延が認められた。前額部皮膚生検組織では皮脂腺, 汗腺の増加および真皮の著明な浮腫性変化と軽度のリンパ球浸潤が認められた。本症には調査した範囲では家族性素因は認められなかった。

A case of pachydermoperiostosis was reported in this paper. The patient was a 19-years-old male who had characteristic signs as follows: thickening of the skin especially of the face, the hands and the feet, enlargement of the hands and

the feet though clubbed fingers were not observed, and cutis verticis gyrata on the forehead. X-Ray pictures showed prominent periosteal reaction in the bilateral hands and lower part of the legs. Laboratory investigations demonstrated slightly increased excretion of 17-KS in urine (18.1 mg/day) and delayed elevation of blood sugar on the oral glucose tolerance test (max. 138 mg/dl at 120 min). Histological examination of biopsied skin of the forehead revealed proliferation of sebaceous and sweat glands, and marked edematous change and slight infiltration of lymphocytes in the corium. No particular family history was found in this case.

緒 言

Pachydermoperiostosis は思春期に発症し、全身の骨、特に長管骨の骨膜性骨肥厚、頭部、顔面および指趾の皮膚肥厚、太鼓バチ指などを主症状とする疾患である。これらの症状は hypertrophic osteoarthropathy と類似する点が多いが、原因疾患が認められないことおよび若年者に発症しやすいことが相違しており独立した疾患と考えられている。本症は 1868 年 Friedreich が “Hyperostose des gesamten Skelettes” として二例を報告したのをはじめとして種々の疾患名で報告されていた (Table

Table 1 Synonyms of Pachydermoperiostosis

Familiäre akromegalie-ähnliche Erkrankung des Skelettes (Oehme 1919) ¹⁾
Idiopathic familial generalized osteophytosis (Freund 1938) ²⁾
Acropachydermia with pachyperiostitis (Brugsch 1941) ³⁾
Hyperostosis generalisata mit Pachydermie (Ühlinger 1941) ⁴⁾
Chronic idiopathic hypertrophic osteoarthropathy (Camp 1948) ⁵⁾
Hyperostosis generalisata with striation of the bone (Thomas 1950) ⁶⁾
Pachydermoperiostosis (Schwarby 1962) ⁷⁾

1)^{1)~7)} が、1969年に Mckusick and Scott により骨系統疾患の一つとして pachydermoperiostosis という疾患名に統一された⁸⁾。本症は稀な疾患であり、遺伝性疾患⁴⁾や内分泌疾患⁵⁾であるとする考えもあるが、病因は今なお不明

である。今回我々はその典型例と思われる一症例を経験したので報告する。

症 例

患者：19歳、男性。

主訴：下肢倦怠感。

既往歴：特記事項なし。

家族歴：本人および近親者の記憶する範囲には、皮膚、骨格系に異常を持つものはいない。その他にも特記事項なし。

現病歴：昭和55年1月頃(18歳)から下肢倦怠感があり、同時に前額部および手・足背部の皮膚肥厚、四肢末端の肥大などに気づいていたが放置していた。しかし下肢倦怠感が増強

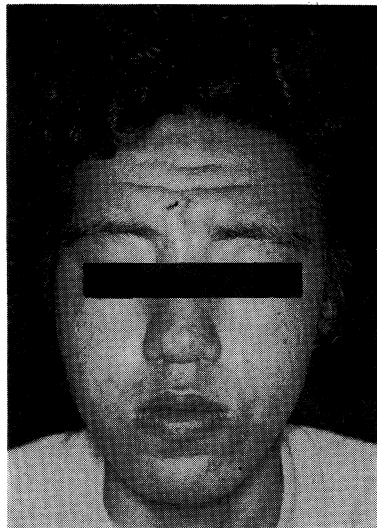


Fig. 1 Picture of the face. The face appears greasy and reddish. Typical cutis verticis gyrata is observed on the forehead.

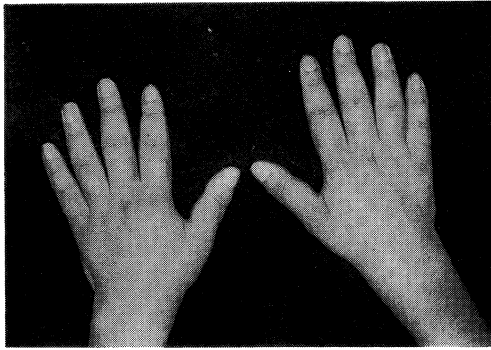


Fig. 2 Picture of the hands. Enlargement of the both hands and thickening of the skin ara shown.

経学的にも異常所見は認められず、又、発毛障害および性器の発育障害も認められなかった。両手指は左右対称性に著明に腫大していたがバチ状指は認められなかった。手背部皮膚にも肥厚が認められ湿潤性であった (Fig. 2)。前腕および手関節部にも軽度の腫大を認めた。下腿では、膝関節、足関節ともに左右対称性に腫大し、膝関節より下部の下腿は腫大し、太く棍棒状を呈し、又、皮膚は全体に肥厚し湿潤性であった (Fig. 3)。尚、足関節の軽度の背屈障害を除いては諸関節の可動性は良好であった。

検査成績 (Table 2): 検査成績では CRP 値

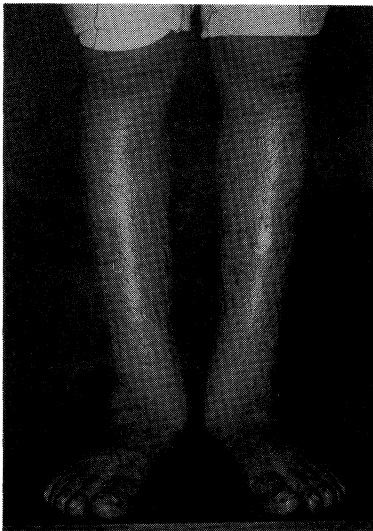

Fig. 3 Picture of the legs. Enlargement of the knee and the ankle joints and thickening of the skin of the lower legs are observed.

し、昭和 56 年 5 月初旬某医を受診し治療を受けたが軽快しないため精査目的で同年 6 月 4 日当科へ入院した。

現 症: 身長 175 cm, 体重 58 kg, 栄養状態良好であった。顔面は全体に紅潮し、皮脂分泌が多く、前額部皮膚の肥厚と深い皮皺による脳回状変化が明瞭であった (Fig. 1)。貧血および黄疸を認めず、心、肺、腹部にも異常所見を認めなかった。神

Table 2 Laboratory Data

Urinalysis normal		Blood chemistry					
Stool	occult blood (-) parasites (-)	TP	6.4 g/dl				
Hematological examinations		Alb	50.5 %				
RBC	$457 \times 10^4 / \text{mm}^3$	$\alpha_1\text{-gl}$	5.5 %				
Ht	39.9 %	$\alpha_2\text{-gl}$	12.5 %				
Hb	12.8 g/dl	$\beta\text{-gl}$	12.5 %				
WBC	$9400 / \text{mm}^3$	$\gamma\text{-gl}$	19.0 %				
Band	1 %	GPT	2 I.U./l				
N. Seg	74 %	GOT	7 I.U./l				
Eosino	0 %	T. cho	123 mg/dl				
Baso	0 %	Al-P-ase	71 I.U./l				
Lympho	21 %	Amy	125 I.U./l				
Mono	4 %	CPK	18 I.U./l				
ESR	1h 3mm 2h 8mm	Crn	0.9 mg/dl				
CRP	(3+), RA (-)	BUN	10 mg/dl				
ASLO	120U, Wa-R (-)	Endocrinological examinations					
Serum Minerals		ACTH	<10 pg/ml				
Na	142 mEq/l	LH	16 m I.U./ml				
K	3.5 mEq/l	FSH	9.0 m I.U./ml				
Cl	102 mEq/l	PL	5.9 ng/ml				
Ca	4.3 mEq/l	GH	2.91 ng/ml				
P	2.0 mEq/l	TSH	7 μu /ml				
Glucose tolerance test		$T_3\text{U}$	30.3 %				
		T_4	8.0 μg /dl				
		Cortisol	147 ng/ml				
		17-KS	18.1 mg/day				
		17-OHCS	4.6 mg/day				
		F	30	60	90	120	180 (min)
Blood sugar(mg/dl)		78	111	129	137	138	136
IRI ($\mu\text{g}/\text{ml}$)		2.1	9.3	16.1	15.3	32.9	25.1
GH (ng/ml)		1.6		1.3		0.4	

の異常と α_2 -globulin 値の上昇を認めたが血沈値および白血球検査には異常は認められなかった。又、血清カルシウム、磷、アルカリフォスファターゼ値などにも異常は認められなかった。内分泌学的検査では尿中 17-KS 値が 18.1 mg/day とやや高値を示した以外は異常を認めなかった。経口ブドウ糖負荷試験 (100 g 法) においては、負荷後 2 時間で最高値 138 mg/dl を示す血糖値上昇の遅延と IRI の遅延反応を認めたが、糖負荷に対する成長ホルモンの反応は正常であった。

X線所見：四肢長管骨では、特に両側の大腿骨、脛骨、腓骨において、その長さに著変のないことと骨幹部の著明な骨膜性肥厚による横径の拡大により骨は柱状を呈し、又、骨髓と骨皮

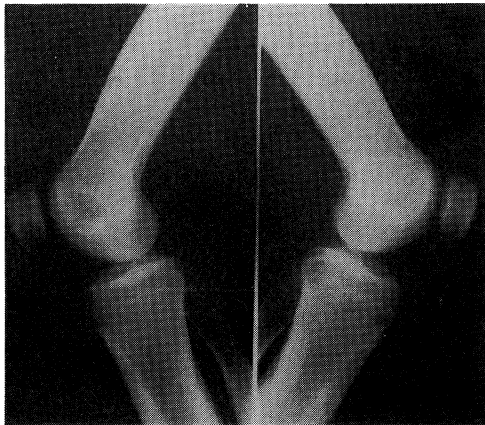


Fig. 4 X-Ray picture of the lower legs. Columnar appearance due to periosteal thickening is observed in femora, tibiae and fibulae.

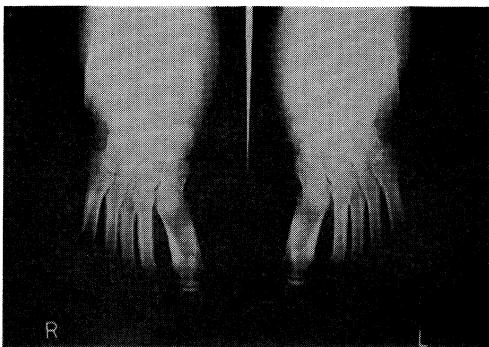


Fig. 5 X-Ray picture of the ankle joints shows prominent enlargement of subcutaneous tissues around the joints.

質の境界は不鮮明化していた (**Fig. 4**)。頭部ではトルコ鞍は正常であった。鎖骨、肋骨、頸椎、胸椎、腰椎、骨盤骨には著変は認められなかった。足関節部では軟部組織の著明な肥厚が認められた (**Fig. 5**)。上腕骨、橈骨、尺骨にも軽度ではあったが下肢骨と同様の変化が認められた。又、手指骨においては、中手骨、基節骨、中節骨の骨幹部骨皮質の肥厚が認められた (**Fig. 6**)。胸部X線所見では心肥大なく、肺

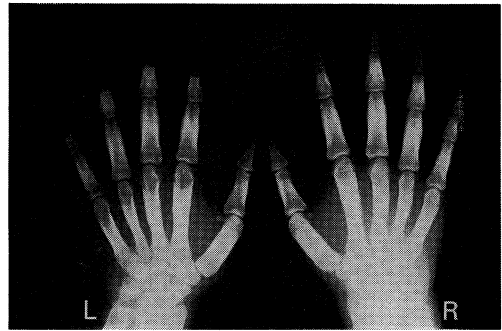


Fig. 6 X-Ray picture of the hands. Periosteal thickening in metacarpal bone, proximal and middle phalanges are shown.

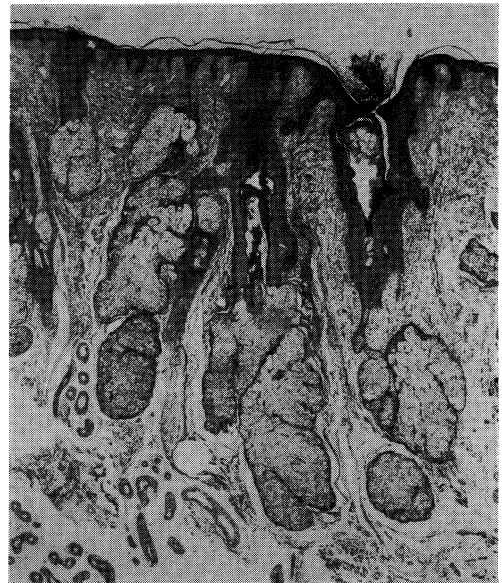


Fig. 7 Histology of the skin biopsied from the forehead (H. E. Stain, 40 \times). The corium is edematous and infiltrated with lymphocyte. The sebaceous and sweat glands are hypertrophic.

野も正常で、又、上部消化管X線検査でも異常所見は認められなかった。

前額部皮膚生検: 皮膚には表皮の肥厚は見られなかったが、皮脂腺の増生、汗腺の軽度増生および真皮の著明な浮腫性変化と軽度のリンパ球浸潤が認められた (Fig. 7)。骨生検は行っていないが、長管骨を主とした特徴的な骨変化を認めたこと、四肢末端の肥大および顔面を主とする pachydermia を認めたこと、肺、心、肝などに異常所見を認めなかったこと、などから我々は本症を pachydermoperiostosis と診断した。

入院後の経過: 非特異的な治療としてビタミン剤、ATP 剤等を投与したが特に臨床症状の改善は認められなかった。現在外来にて経過観察中であるが昭和 57 年 2 月現在、臨床症状は下肢倦怠感のみで増悪の傾向はみられていない。

考 按

Pachydermoperiostosis は比較的稀な疾患であり、小山⁹⁾らや泉¹⁰⁾らによると本邦では 1976 年までに 55 例が報告されているにすぎず、又、欧米では Salfeld¹¹⁾らにより 1966 年に 91 例が集計されているにすぎない。Lever は pachydermoperiostosis の臨床的特徴として次の三病変をあげている¹²⁾。すなわち、1) 指趾の骨膜性骨肥厚を伴うバチ状指趾、2) 前腕および下腿における長管骨の骨膜性骨肥厚と軟部組織の過形成、3) 顔面および頭部皮膚の肥厚と皺壁形成 (cutis verticis gyrata) である。

本症における骨は、我々の症例でも認められたように、長管骨は、一般に左右対称性に、骨幹部の骨膜性骨肥厚による横径の拡大により棍棒状となる。さらに骨髓と骨皮質の境界の不鮮明化および骨髓腔の狭小化などをきたす。特に前腕骨、下腿骨、中手骨、中足骨、基節骨が侵されやすいが指趾末節骨は侵されにくいとされている。我々の症例では骨生検を行っていないが、骨組織変化として、ち密な皮質とその周囲の海绵状を呈する骨膜性の新生骨が密に結合し

ている所見が見られるが骨破壊の像はないとされている。その原因として Gall¹³⁾ は骨周囲結合織の血流増加により浮腫が生じ、リンパ球や形質細胞浸潤をきたし骨膜性骨新生が起るためと述べている。骨髓は脂肪髓の傾向が強いが線維化はみられないといわれている。

骨膜性骨肥厚に伴う軟部組織の肥大と皮膚肥厚も本症の特徴的な臨床症状の一つであるが、我々の症例でも見られた前腕および下腿部皮膚の肥厚、特に足関節部における著明な軟部組織の肥大、顔面および頭部の皮膚肥厚と前額部の皺壁形成などは本症に特徴的な変化と考えられる。しかし我々の症例では手指の肥大はあるが典型的なバチ状指が認められなかった。これは末節骨の肥厚がなくそれに伴う軟部組織の肥大がなかったことによるものであるが、おそらく病期期間が短いことにより病変がまだ完成していないためではないかと考えられる。

皮膚の組織学的所見の特徴は、一般に表皮の肥厚、皮脂腺、汗腺の増加、真皮から皮下にかけての線維化、ヒアルロン酸を主とする基質物質の増加、リンパ球、形質細胞浸潤、などが見られることである。我々の症例の前額部皮膚生検所見では皮脂腺の増加、汗腺の軽度増加、真皮および皮下組織の著明な浮腫とリンパ球の浸潤などが認められたが、表皮の肥厚と Lever¹²⁾ や Leinwand¹⁴⁾ が報告している真皮の線維化は認められなかった。この所見も上述した如く病期期間が短いことを示唆しているものと考えられる。病変が長期間続けばやがて真皮の線維化をきたし皮膚症状の一層の悪化をもたらす可能性があるものと考えられる。

これらの病変は進行すれば頭蓋骨、鎖骨、肋骨、脊椎骨、骨盤骨などにもおよび、関節水腫を伴った多発性関節痛、運動制限、末梢神経圧迫症状などをきたすとされている。

我々の症例の骨および皮膚変化は Hypertrophic osteoarthropathy と類似しているが、肺、心、肝などに原因疾患を有しないこと、および若年であることが相違している。又、トルコ鞍の拡大が認められないこと、ブドウ糖負荷に対する成長ホルモンの反応が正常であるこ

と、骨幹部の著明な骨膜性骨肥厚が認められることなどから末端肥大症とも鑑別され得るものと考えられる。Engelmann 病は発症が幼年者で長管骨の骨幹部に限局した紡錘形の肥厚をきたすこと、Paget 病の場合は発症年齢が年長であり骨変化に対称性がないことなどが本症とは相違している。

本症の特徴の一つとして家族発生の頻度が高いことがあげられるが、⁵⁾ 我々の症例では調査した家系内に本症と思われるものは見られなかった。なお本症の遺伝形式としては劣性遺伝とする報告、⁴⁾ 劣性ないし不完全優性遺伝とする

報告¹⁵⁾ などがある。又、性別では、我々の症例でもそうであるように圧倒的に男性に多いことが知られている¹⁶⁾。

本症の病因についてはいまだ明確にされていない。動物実験ではあるが estradiol の投与で本症における骨変化に似た変化が現われ、testosterone の投与によりその骨変化の進行を防止することが可能であったとする報告¹⁷⁾ のあること、尿中 17-KS 値の異常が現われる場合のあること¹⁶⁾、などは本症が内分泌系と何らかの関連性を有していることを示唆しているが今後の検討が必要である。

文 献

- 1) Oehme, C.: Familiäre akromegalie-ähnliche Erkrankung, besonders des Skelettes. Deutsh. Med. Wschr. I: 207—209, 1919
- 2) Freund, E.: Idiopathic familial generalized osteophytosis. Amer. J. Roentgenol. 39: 216—227, 1938
- 3) Brugsch, H. G.: Acropachydermia with pachyperiostitis. Arch. Int. Med. 68: 687—700, 1941
- 4) Uehlinger, E.: Hyperostosis generalisata mit Pachydermie. Virch. Arch. 308: 396—444, 1941
- 5) Camp, J. D. and Scanlan, R. L.: Chronic idiopathic hypertrophic osteoarthropathy. Radiology 50: 581—594, 1948
- 6) Thomas, H. A.: Osteopathia striata. J. Bone Joint Surg. 32-B: 117—119, 1950
- 7) Shawarby, K. and Ibrahim, M. S.: Pachydermoperiostosis. Brit. Med. J. 5280: 763—766, 1962
- 8) McKusick, V. A. and Scott, C. I.: A nomenclature for constitutional disorders of bone. J. Bone Joint Surg. 53-A: 978—986, 1971
- 9) 小山 隆, 磯部 饒, 荒井孝和, 須川 勲, 石突正文, 田辺研吉, 堀部和好: Hyperostosis generalisata with pachydermia の1例. 関東整災誌 6: 116—123, 1975
- 10) 泉清 高, 藤厚 稔, 泉川 誠, 青木敏雄, 山内裕雄: Pachydermoperiostosis の1例. 関東整災誌 7: 135—139, 1976
- 11) Salfeld, K.: Zur Kenntnis der Pachydermoperiostosis. Derm. Wschr. 152: 497—511, 1966
- 12) Lever, W. F.: Histopathology of the Skin. J. B. Lippincott Company. Philadelphia. Toronto. 1975, p. 82
- 13) Gall, E. A., Bennett, C. A. and Bauer, W.: Generalized hypertrophic osteoarthropathy. Amer. J. Pathol. 27: 349—381, 1951
- 14) Leinwand, B. I. and Duryee, A. W.: Chronic hypertrophy of the skin and long bones: An osteo-dermopathic syndrome. Ann. Intern. Med. 19: 1018—1028, 1943
- 15) Angel, J. H.: Pachydermo-periostosis. Brit. Med. J. 2: 789—792, 1957
- 16) 石下峻一郎: Hyperostosis generalisata の2例. 整形外科 17: 30—39, 1966
- 17) Wentworth, J. H., Smith, P. K. and Gardner, W. U.: The composition of bones of mice receiving estrogens and androgens. Endocrinology 26: 61—67, 1940