

慢性閉塞性肺疾患に伴う典型的 **Saber Sheath** **Trachea** の一症例

川崎医科大学 呼吸器内科

山内 紀子, 松島 敏春, 山崎 和子
 荘田 恭聖, 加藤 収, 副島 林造

(昭和57年11月10日受付)

A Case of Chronic Obstructive Pulmonary Disease with Typical "Saber-Sheath" Trachea

Noriko Yamauch, Toshiharu Matsushima
 kazuko Yamazaki, Kyosei Soda
 Osamu Katoh and Rinzo soejima

Division of Respiratory Diseases, Department of Medicine
 Kawasaki Medical School, Kurashiki

(Accepted on November 10, 1982)

典型的 **Saber Sheath Trachea** を伴う慢性閉塞性肺疾患の一例を報告した。症例は66歳、男性、呼吸困難、喘鳴、意識障害を主訴に入院した。毎日20本、50年間の喫煙歴があり、喘息の既往がある。胸部X線像では胸廓内気管左右径の著明な狭窄像をみとめた。CT像、気管支鏡も同様に著明な胸廓内気管左右径の短縮と前後径の延長をみとめた。本症例の **Tracheal Index** は0.33と重症型の **Saber Sheath Trachea** であった。肺機能検査では慢性閉塞性肺疾患を支持し、喘息発作に対するステロイドとテオフィリンの治療は呼吸困難を軽減させ、**Tracheal Index** の改善をもたらした。

A case of chronic obstructive pulmonary disease with typical "Saber-Sheath" trachea was reported. A 66-year-old man, a moderate smoker having a history of asthma attack, was admitted to the hospital because of dyspnea, wheezing, and unconsciousness. His chest X-ray films at admission revealed coronal narrowing of the intrathoracic trachea. Computed tomography and bronchoscopy, too, revealed marked coronal narrowing of the intrathoracic trachea associated with widening of the corresponding sagittal diameter. The measured tracheal index of this case was 0.33, which meant an abnormal trachea of severe "Saber-Sheath" type. The data on the pulmonary function tests strongly supported the clinical diagnoses of chronic obstructive pulmonary disease. Steroid and theophyllin therapy for asthma attack resulted in relief of dyspnea and improvement of tracheal index.

はじめに

慢性の気管病変にはいくつかのものが知られており、最近気管支鏡検査の普及により更に注

目されるようになった。中でも **Saber Sheath Trachea** は、1975年に Greene と Lechner¹⁾ が慢性閉塞性肺疾患に伴う気管変形の一つとし

てはじめて報告しており、胸部X線にて Tracheal Index (T. I) すなわち大動脈弓上1cmの部位の胸廓内気管左右径と前後径の比が2/3未満のものを言う。今回、われわれは典型的な Saber Sheath Trachea を経験したので報告し、その臨床的意義について述べる。

症 例

患 者: 66歳, 男性, 農業.

主 訴: 呼吸困難, 喘鳴, 意識障害.

既往歴: 仮死状態で出生し, 知能遅延, 言語障害を認め, 幼少時より虚弱であった.

家族歴: 特記すべきことはない.

現病歴: 1976年頃より労作時息切れ, 咳嗽などが出現. 以来ときどき運動時あるいは激しい呼吸の際に喘鳴を伴うようになった. 冬に咳, 痰を伴って症状が悪化する傾向があり, 1981年1月, 呼吸困難のため某医を受診, 気管支喘息と診断され治療を受けたが, 呼吸困難はさらに増強し, 頭痛, 不眠, 軽度の意識障害を示すようになったため, 同年3月15日当院に緊急入院となった.

現 症: 身長146cm, 体重40kg, 意識は傾眠状態で口唇, 爪にチアノーゼあり. ばち状指を認める. 体温37.8°C. 脈拍数112/分整. 血圧86mmHg. 呼吸数24/分整. 胸部所見では樽状胸があり, 全肺野でrhonchi, 両下肺野でralesを聴取した. 腹部所見では右鎖骨中線上で肝を

1横指触知した.

入院時検査成績(**Table 1**): 白血球数は11500と上昇がみられ, 血沈1時間値94mm, CRP 29.4mg/dl と炎症反応を示したが, 喀痰培養

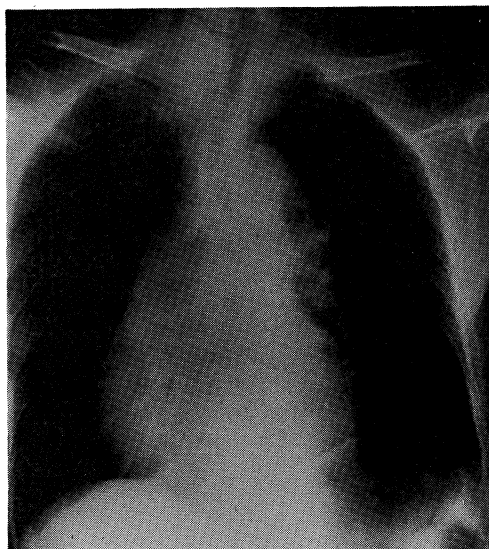


Fig. 1. Chest radiograph at admission demonstrates marked coronal narrowing of the intrathoracic trachea. (Tracheal Index=0.33)

では病原菌を証明しえず, 寒冷凝集反応512倍, ツ反陰性, 肝機能検査ではGPT 310, GOT 243, LDH 182と上昇を認めた. 動脈血ガス所見は, pH 7.24, PaO₂ 41.2, PaCO₂ 63.8で著明な低酸素血症, 高炭酸ガス血症を呈していた.

肺機能検査: 症状が中等度軽快した4月8日に行い, 肺気量分画では%VCは62%と低下し, 残気率は56%と上昇をみとめた. さらに一秒率は43%と著明に低下しており, Dlcoは6.7ml/min/mmHgで56%, 気道抵抗は6.0cmH₂O/l/secと高く, 混合性換気障害をみとめた.

胸部X線写真: **Fig. 1**は1981年3月15日当院入院時のものである. 両側性のzenker憩室が

Table 1. Main laboratory data at admission and lung function test at three weeks after admission.

入院時 (3月15日)		肺機能検査 (4月8日)	
WBC	11500/mm	VC	1900 ml
尿・電解質	異常なし	%VC	62%
ESR	94 mm/hr	TLC	4270 ml
CRP	29.4 mg/dl	RV	2370 ml
RA	(-)	RV/TLC (%)	56%
寒冷凝集反応	1: 512	FEV _{1.0}	820 ml
ツ反	2 x 2 mm	FEV _{1.0} %	43%
GPT	310 I.U./L	MMFR	0.2 l/sec (9%)
GOT	243 I.U./L	MVV	20 l/min (29%)
AI-P	73 I.U./L	DLco	6.7 ml/min/mmHg
LDH	182 I.U./L	Oscillation	6.0 cmH ₂ O/l/sec
pH	7.244	pH	7.49
PaO ₂	41.2 mmHg	PaO ₂	58.6 mmHg
PaCO ₂	63.8 mmHg	PaCO ₂	38.5 mmHg

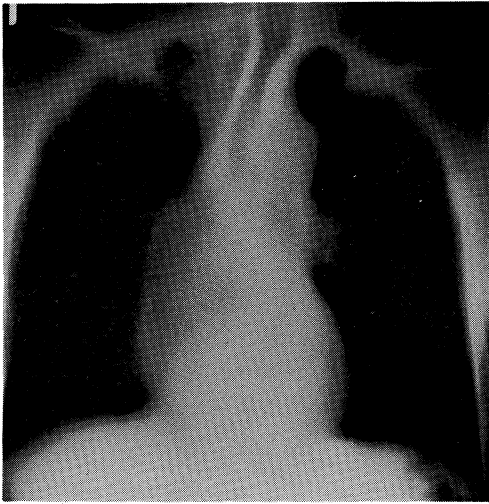


Fig. 2. Anteroposterior tomogram also show coronal narrowing of the intrathoracic trachea.

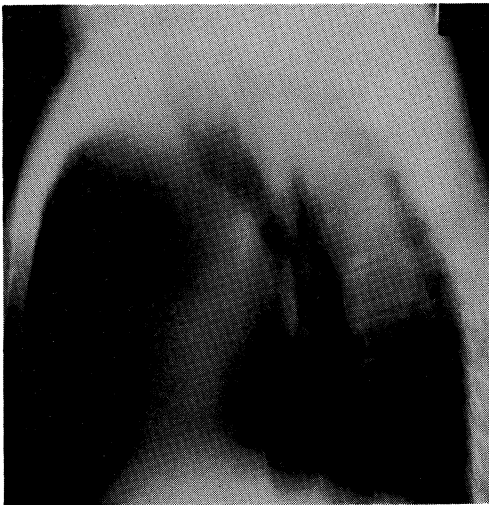

Fig. 3. Lateral tomogram shows sagittal widening of the intrathoracic trachea.

みられ、右心不全による心陰影の拡大、全肺野の小粒状影、胸廓内気管左右径の著明な狭窄像をみとめる。Fig. 2~3 に示すように、正面断層像では胸廓内気管の狭小化がみられるが、側面断層像でみると気管の前後径はむしろ増大している。

気管支鏡検査 (Fig. 4)：声帯から気管上部にかけてはほぼ正常の馬蹄形を呈した気管が観察されたが、胸廓内気管では急激に左右径が短

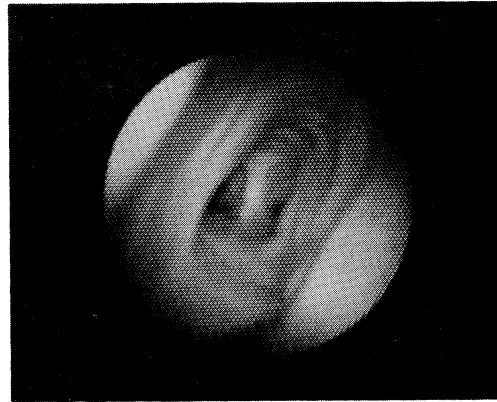


Fig. 4. Remarkable narrowing of coronal diameter in comparison with sagittal ("Saber Sheath" type trachea), is also demonstrated by bronchoscopic examination.

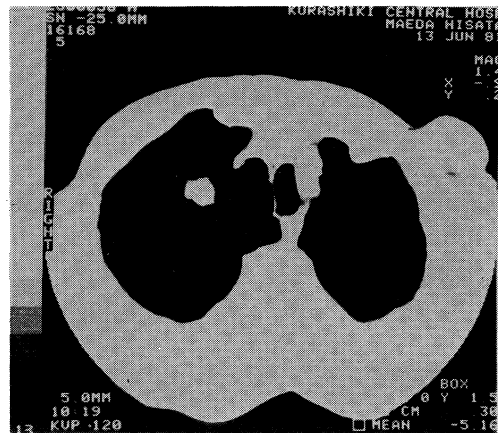


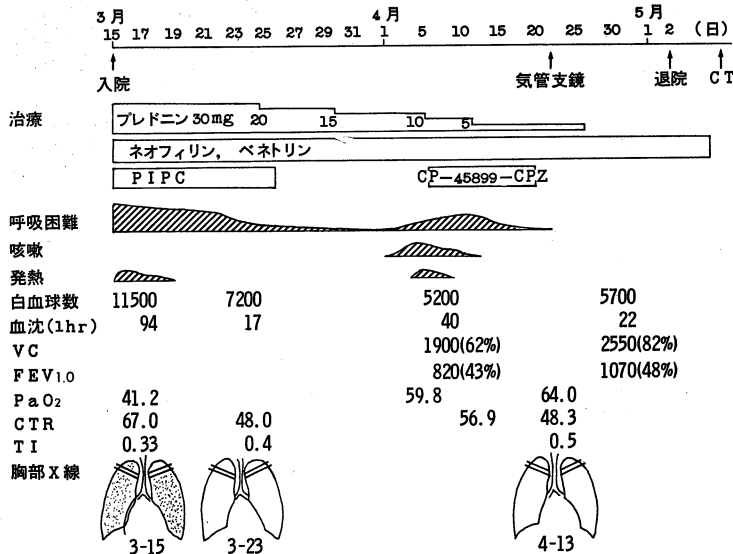
Fig. 5. Computed tomography shows marked coronal narrowing of the intrathoracic trachea associated with widening of the corresponding sagittal diameter.

縮し、前後径は延長して長卵円形の気管変形が認められた。さらに、咳嗽時には左右側壁は内方へ近接し合い内腔の狭小化が著明にみられた。

CT 像 (Fig. 5)：胸部 X 線、気管支鏡でみられたと同様、著明な胸廓内気管左右径の短縮と前後径の延長がみられる。

入院後経過 (Table 2)：入院時呼吸困難、微熱、白血球増多、血沈の亢進を認めたので、感染合併による慢性閉塞性肺疾患の急性増悪と判

Table 2. Clinical course and changes of the laboratory data.



断し、抗生剤とステロイド治療を開始した。その結果、入院時 PaO₂ 41.2 mmHg, T. I. 0.33 と高度の Saber Sheath Trachea を呈していたものが、治療により自覚症状、理学所見など気道閉塞症状の寛解と共に、PaO₂ 64.0 mmHg, T. I. 0.5 と増大が認められた (Fig. 6)。

肺機能検査の経過も、症状の寛解と共に、混合性換気障害であったものが全体的に改善し、

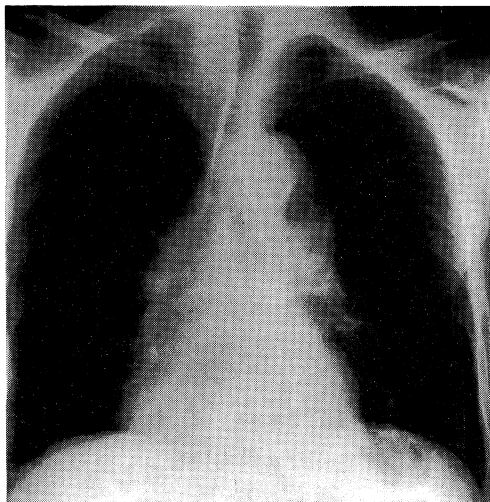


Fig. 6. The "Saber-Sheath" configuration of the intrathoracic trachea was improved after treatment for asthma attack. (T. I.=0.5)

閉塞性障害が顕著となり、Flow-Volume 曲線は肺気腫型で、気道抵抗も高くなっていった。

症状の改善と共にプレドニン投与量を漸減し、第30病日目にはO₂吸入を中止し、呼吸訓練などのリハビリテーションを開始した。以後、呼吸困難、喘鳴、咳嗽などの症状は消失し、同年5月2日退院となった。

考 察

Saber Sheath Trachea は気管変形の一つで、胸部X線

にて胸廓内気管左右径が前後径に比して著しく短縮しているものを言い、Tracheal Index (T. I.) にて重症度を判断する。1905年に Simmonds²⁾ は高齢者の剖検時に同様の気管変形を観察しており、Alterssäbelscheidentrachea (Saber sheath shaped trachea of the elderly) として報告した。また、Campbell ら³⁾ も高齢者に各種の気管変形を認めている。このような気管変形の臨床的意義については Greene らが詳細な記載を行っている。

Saber Sheath Trachea は誤って縦隔腫瘍の存在を疑われることもあり、その成因を知ることは重要な問題となっている。Greene ら^{1),4)} によれば、Saber Sheath Trachea は50歳以上の男性喫煙者に多く、慢性閉塞性肺疾患を伴うことが多い。胸部X線にて明らかな陰影を欠いていても、Saber Sheath Trachea が存在すれば、COLDを伴う可能性が強いとさえ言っている。さらに、成因については気管軟骨輪の骨化の関与、胸腔内圧の上昇による気管圧迫と、気管自体の慢性炎症による易変形性をその要素として報告している。

今回われわれの経験した症例は、66歳の喫煙歴50年の男性で、感染合併による慢性閉塞性肺疾患の急性増悪から去痰困難となり、傾眠

状態で入院となった。Saber Sheath 型の気管変形に加えて側壁の呼気時の膨隆により気管内腔の高度の狭窄をきたし、急激にほとんど窒息に近い状態に陥ったものと推測される。入院時の T. I. は 0.33 と重症型の Saber Sheath Trachea で、胸部 X 線像で胸廓内気管左右径の狭小化及び前後径の増大をみとめた。また、気管支鏡検査、CT 像でも同様の所見を得ている。肺機能検査では、閉塞性障害が強く、Flow-Volume 曲線は肺気腫型で、気道抵抗の増大をみとめた。

更に本症例は数年間の胸部集検写真の追跡により、自覚症状の増悪に伴い漸次気管が Saber Sheath 型になっていく過程が明らかで、また気道閉塞症状の寛解と共に T. I. の増大をみている。

Saber Sheath Trachea の成因は不明である

が、胸腔内圧の上昇による気管圧迫と、気管自体の易変形性がその要素として重要と推測される。

ま と め

1) 66歳男子の典型的な Saber Sheath Trachea を胸部 X 線像、CT 像、気管支鏡所見などにより多角的に画像診断をした。

2) 本症例の Tracheal Index は 0.33 という高度のものであり、胸腔内圧上昇を伴う慢性閉塞性肺疾患を基礎疾患としていた。

3) 更に、本症例の特異点として、数年間の胸部集検写真の追跡により漸次気管が Saber Sheath 型になっていく過程が明らかで、また、気道閉塞症状の寛解とともに T. I. が増大した。

文 献

- 1) Greene, R. and Lechner, G. L.: "Saber-sheath" trachea: a clinical and functional study of marked coronal narrowing of the intrathoracic trachea. *Radiology* 115: 265-268, 1975
- 2) Simmonds, M.: Über Alterssäbelscheidentrachea. *Virchows Arch Path. Anat.* 179: 15-28, 1905
- 3) Campbell, A. H. and Liddel, A. G.: Significant variations in the shape of the trachea and large bronchi. *Med. J. Aust.* 1: 1017-1020, 1967
- 4) Greene, R.: "Saber-Sheath" Trachea: Relation to chronic obstructive pulmonary disease. *Am. J. Roent.* 130: 441-445, 1978