

教室における指趾の再接着について

川崎医科大学 整形外科

山野 慶樹, 難波 泰樹, 日野 洋介
長谷川 徹, 赤司浩二郎, 三宅信一郎
阿久根 隆, 奥坊 康士, 野口 耕司
渡辺 良

大阪市立大学 整形外科

松田 英雄, 中嶋 一行, 島津 晃

(昭和57年12月3日受付)

Replantation of Digits and Toes in Our Clinics

Yoshiki Yamano, Yasuki Namba
Yosuke Hino, Tohru Hasegawa
Kojiro Akashi, Shinichiro Miyake
Takashi Akune, Yasushi Okunobo
Koji Noguchi and Ryo Watanabe
Department of Orthopaedic Surgery
Kawasaki Medical School

Hideo Matsuda, Kazuyuki Nakashima
and Akira Shimazu
Department of Orthopaedic Surgery
Osaka Ciity University, School of Medicine
(Accepted on Dec. 3, 1982)

昭和49年から57年8月まで当科で行った指再接着手術は110症例147指になる。われわれは適応を厳密にせず再接着指を行っているが、その生着率は88.9%で諸家の報告に比べ遜色はない。特に手術手技の向上した54年以降の生着率は94.3%となっている。これらの症例について検討し、われわれの手術方法、後療法について述べた。

Since 1974 there have been 147 digital replantations including 3 toes and revascularizations performed at the Department of Orthopaedic Surgery, Kawasaki Medical School. These replantations were performed in 110 patients without any selection of patients. Our rate of successful replantation was 88.9%. For the cases performed during 1979 to 1982, a higher rate of 94.3% was obtained with increasing experience and refinements in surgical technique. This report presents an evaluation of these results, and description of our surgical technique and after treatment.

はじめに

切断指再接着術は長年 Hand surgeon の夢であったが、玉井¹⁾らの母指再接着の成功に始まり、約10年前から microsurgery の手技を用いた切断指再接着がいくつかの施設で試みられ、現在ではかなりの施設で行われている。

当整形外科では昭和48年末開院以来、microsurgery の手技、器材を導入しており、切断指再接着は昭和49年12月14日に松田²⁾により初めて行われた。以来昭和57年8月末までに110例147指趾の再接着術を行っている。昭和52年までは主に松田が、昭和53年以降は主に山野が再接着を行っている。microsurgery 手技を用いた緊急手術として切断指(趾)以外に上腕、前腕、手掌部、penis 等の再接着を行っている^{3,4)}が、今回は足の第1趾3例を含む指趾完全および不全切断の110症例147指(趾)について検討した。

再接着の適応

切断指再接着には諸家により適応がかなり厳密に定められており、^{5,6,7,8,9,10,11)}通常、母指IP関節より中枢での切断、zone II より中枢の3指以上の切断、小児の切断、女性の切断などが適応とされている。われわれはこれらの適応にとらわれず、再接着を希望して緊急来院した患者に対し、可能なかぎりすべての切断指の再接着を試みている。従ってわれわれの症例には挫滅の強い例が多く、4指再接着例や末節部切断が含まれ、一般に不可能といわれる zone I での再接着例が28指に達する。¹²⁾

症 例

110症例(3症例は足趾)、144指と3趾で、男77例、女33例である。

年齢は1歳5ヵ月から66歳におよび、平均33.9歳で男は20~30歳、女は40~50歳が多い。右手指71例、左手指38例で両側1例である。


完全切断は82指、不全切断62指で足趾の3趾は不全切断である。完全切断はII指が23指で最も多く、不全切断ではIII指が20指で最も

多く、母指は完全15指、不全11指である。完全切断の約80%は挫滅を伴い clean cut type は20%以下である。

症例数は50年が9例で、56年は21例でこの間経年的に増加している。すなわち53年まで38指を再接着し、54年~57年8月末まで106指に再接着を行っている。53年までの38指のうち28指に生着(成功率73.7%)、54年以降の106指のうち100指(同94.3%)が生着している。指別にみると母指の生着率がよく26指中25指が生着している。

切断指は切断部位により、その生着の難易さから zone I (末節部)、zone II (末節部基部からDIP関節部)、zone III (中枢部)に分けられる。⁹⁾ここでは表1のごとく、末節部(E)、

Table 1.



II~V指	末節部 (E)	DIP関節部 (DIP)	中節部 (M)	PIP関節部 (PIP)	基節部 (B)	MP関節部 (MP)	計	生着率
症例数	25	10	15	21	35	14	118	
生着数	25	8	11	16	31	14	103	(87.5%)
I 指	末節部	IP関節部	基節部	MP関節部	計	生着率		
症例数	3	7	14	2	26			
生着数	2	7	14	2	25	(96.2%)		
							128/144	88.9%

遠位指節関節部(DIP)、中節部(M)、近位指節関節部(PIP)、基節部(B)および中手指節関節部(MP)に細かく分類した。前述した理由から一般に断端形成がなされる末節部切断が基節部切断に次いで多くなっている (Table 1)。

術前処置

切断された指はガーゼなど布で包んだ上でビニール袋などに入れ氷水で冷やす。当院に運ばれた切断指は挫滅の有無など再接着可能か否か調べた上で、十分に消毒した後清潔なガーゼで包み、ゴム手袋に入れ密封して、これを氷水中にて冷却する。冷却しておくとも十数時間後でも再接着可能で、われわれの最長時間は切断後20数時間で生着した例がある。

麻 酔

幼小児以外はわれわれの開発した鎖骨上窩腕神経叢麻酔を行う。^{13,14,15)} 20万倍エピレナミンを添加した0.5%マーカイン20ccを用いる。この麻酔法では平均十数時間の麻酔効果が得られ、さらに切断指再接着時に必要な十分な筋弛緩および血管拡張が得られ、術中患者とも問診ができ有用である。術中は状況によりウインタミン等を投与して患者の精神的緊張を緩らげている。

手 術

患肢の上腕部に tourniquet を装着して術中の出血をコントロールする。断端部の brushing と cleansing を十分行う。

十分消毒の後掌側断端部で固有指動脈にヘモクリップをかけ、指神経には目印、屈筋腱は腱鞘内から引き出し断端を整えた上で Kessler 法にて4-0プロリン糸をかけておく。骨折端は接合しやしやすいよう適当に削る(断端部の挫滅が強いと多く削る)が、われわれはできる限り指長を保つように少なくしている。切断指側の断端も同様の操作を行う。

まず骨接合をKワイヤー、指骨用螺子、われわれの開発したセラミック・スクリュー¹⁶⁾などを用いて行う。^{17,18)} 関節部にかかる切断ではできるだけ機能を温存するよう努めているが、止むを得ない場合は関節固定術を行っている。

次いで屈筋腱末梢側を先に中枢側断端に使用した4-0プロリン糸を用いて Kessler 法にて行う。腱縫合部を適合させるために、さらに3-4の結節縫合を加える。基節部切断では浅指屈筋腱は縫合せず抜去する。

血管および神経は10~25倍の顕微鏡下で行う。

固有指動脈の吻合は通常10-0ナイロン糸を用いて吻合部で内膜が接し、外膜が巻き込まれないように7-10針の結節縫合¹⁾する。吻合部での外膜をあえて切除する必要はなく、外膜にも糸をかけておくと吻合部は強くなり出血はおさえられる。通常橈側の母指、示指は尺側側、尺側の環、小指は橈側の動脈が太くなっている

が、われわれは2本の動脈を吻合することを原則としている。中枢側断端から噴出性の出血を確かめ、内膜の損傷のないところまで切除して吻合する。吻合に際して緊張が強くなるようであれば、前腕皮下から静脈移植を施行している。再接着まで10時間以上を要している場合は動脈吻合前に動脈から切断指側にヘパリン加生食水を通して凝血を流すようにしている。これは long anoxia 後の no reflow phenomenon にも有用と考えられる。吻合した動脈の血行および切断指側の静脈、皮下からの back flow を確かめておく。

指神経は動脈の掌側にあり、8-0~10-0ナイロン糸にて epineuroperineurial suture する。引き抜き損傷で長い範囲にわたって神経が損傷している場合や、一方の断端が不明の場合はわれわれは2次的に神経移植を行って修復している。^{19,20)}

次いで指背側に移り、gliding floor を縫合し、伸展腱を2-3の mattress suture する。

静脈は掌側に吻合できる静脈がある場合これを吻合するが、通常は背側で3-5本の静脈吻合を行っている。切断指断端側の出血する静脈端を出し、これに対応する中枢断端を皮下で探し10-0ナイロン糸にて3-5針の結節縫合している。静脈の吻合は一般に動脈吻合より難しくDIP 関節より末梢部では特に困難である。

指尖部の色調および吻合血管の開存を確かめて皮膚縫合を行う。緊張の強い場合は植皮を行って創を閉鎖しておく。うっ血傾向があれば爪または fish mouth を指尖部に作っておく。また出血や感染の可能性のある部位には必ずゴムドレインを挿入しておく。出血や感染は血管の spasm を起し血行障害を来しやすい。

術 後 管 理

術後の heparin の投与は多くの例で1~2万単位/日を5~7日間用いている。特に挫滅の強い例および再接着まで時間を要した long anoxia の例、二重切断例などには必ず使用している。

Urokinase はルーチンに72,000単位/日から

投与し漸減している。

その他低分子デキストラン等も適宜用いている。

直径1 mm 前後の血管を吻合するために、精神的緊張だけでも spasm が起る²¹⁾といわれており、血流途絶が長く続くと動静脈吻合部の血栓を起しかねないので、十分状況を判断した上でしかるべき対応処置がなされねばならない。このためにわれわれは術後1時間毎の指尖温の測定、色調の check、術者による頻回な観察が critical period といわれる術後3～4日間なされる。

術後の血行の check として(1時間毎に)指の色調、毛細血管のもどり (capillary filling)、皮膚温、さらに状態によっては指尖部穿針による出血状態をみる。すなわち皮膚温は 30°C 以下または対照側との差 3°C 以上を特に注意し、この場合、色調、指尖部穿針の出血の有無やうっ血の有無により、阻血か静脈の環流不全かを判定している。動脈性の場合には星状神経ブロックや heparin さらにはイミダリンの投与を行い、経過をみて緩解しない場合は術後48時間以内では revision を行う。long anoxia の例では動脈の spasm により no reflow phenomenon が術後も起こり易い。静脈性の場合には milking を行うか fish mouth や抜爪して出血させうっ血を除く。このうっ血を早く除去しなければ動脈の閉塞を招く。うっ血が起こり易いようであれば患肢を挙上し、指尖部にヘパリン加生食水を滴下して持続的に出血させうっ血を防ぐ。動脈の閉塞が起こり易いと考えられる再接着指に対する heparin の全身投与量は個人差が大きく難しいが、出血が強く凝固せず fish mouth 部をぬぐうと容易に出血する程度を目安とする。

症例について

症例1 39歳、女 工員

工作中誤ってプレスにはさまれ、右Ⅱ、Ⅲ、Ⅳ、指を挫滅切断され来院した。Ⅱ指は末節部でⅢ指は中節部で再接着を行った。Ⅳ指は切断指が挫滅されており再接着不能で断端形成を行った。術後1年では2指とも2点識別覚は

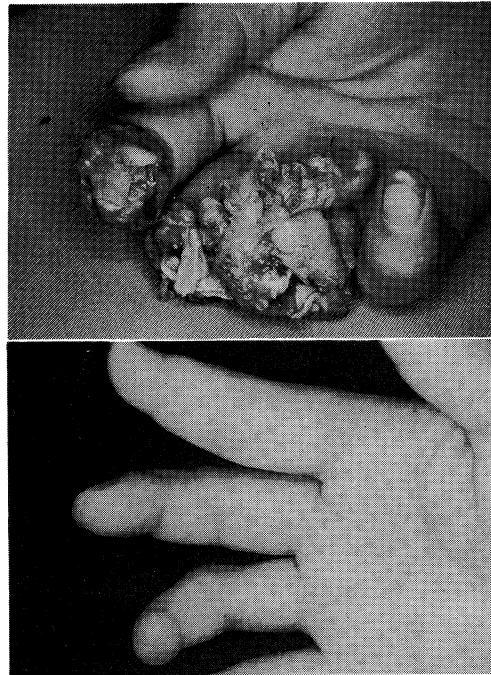


Fig. 1. Case 1. A 38-year-old female hand worker.

Punch press injury of the right index, middle and ring finger (top). Finding one year after surgery (bottom).

15 mm 以上で、右示指は paresthesia を訴え avoided use となるが、整容的には満足している (Fig. 1).

症例2 7歳、男児

カッターによりⅡ指を zone I で誤って切断した。動脈(径1/3 mm) 2本、静脈(1/3 mm)

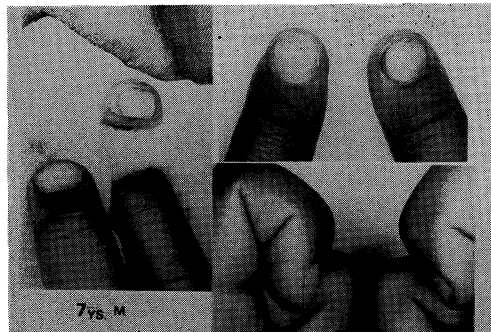


Fig. 2. Case 2. Index finger of a 7-year-old boy which was completely amputated by cutter at base of nail (left). Appearance 6 months after replantation (right).

各1本を吻合して、fish mouth 作製し滴下行って生着した。術後1年6カ月で2点識別覚4mmで指腹の萎縮はほとんどみられず、日常動作によく使用している (Fig. 2)。

症例3 28歳, 男 会社員

水上スキー中に右母指がロープにからまって切断した。筋腱移行部で引きちぎられた長母指屈筋, 長短母指伸筋腱をそれぞれ筋と縫合し, 骨接合, 動静脈を吻合して再接着した, 指神経は引き抜かれていたため, 再接着4カ月後に神経移植を行った。指腹部の2点識別覚は10mmでIP関節の屈伸も良好である (Fig. 3)。

症例4 18歳, 男子 工具

ベルトコンベアーに左中指を巻き込まれて受傷した。degloving injury で切断指の挫滅が強かったが, 静脈移植を行って動脈2本を吻合し, 静脈5本, その他に屈筋腱, 2本の神経, PIP関節の側副靭帯を縫合し再接着した。術後1年で2点識別覚10mmで可動域も良好である (Fig. 4, 5)。

症例5 28歳, 男子 工具

プレスで左手II, III, IV, V指を基節部で切

断した。断端部は挫滅が強かったが, 患者の希望もあり4指すべてを20時間かけて再接着した。術後, IV指の屈伸は良好であったが, III指は屈筋腱の断裂, II, V指は屈筋腱の癒着がみられたため, 術後6カ月でII, V指の腱剥離術およびIII指の屈筋腱移植術を施行した。この手術の後, II~V指の可動性は良好となり, いずれの指も知覚の回復が良好であるため, 日常有用に使用している (Fig. 6, 7)。

考 察

Microsurgical technique を用いる切断指再接着術はほぼ確立された手術ではあるが, なおその適応, 手術手技や術後療法に種々の問題がある。

再接着の適応^{5,6,7,8,9,10)}については報告者により厳密に定めているが, われわれは再接着可能(縫合可能な指動脈が存在する)であれば切断部位, 切断指数, 年齢などにかかわらず試みてきた(症例^{1,2,4,5)})。従って初期の症例では生着率は平均的で必ずしも良好でない。しかし54年以降は手術手技の向上, 改良により, 生着率は

94.3%となり, 厳密な適応の下に再接着を行っている諸家の報告よりむしろ優れている。特によく損傷を受ける末節部切断(zone I)は血管(1/2mm以下)の吻合が困難という理由で適応となっていないが, われわれはほとんどすべてに再接着を行ったため, 末節部切断症例¹²⁾は28指(全体の19.4%)に達しうち3指が失敗したのみで, 機能的および美容的予後もほぼ満足するものとなっている(症例1, 2)。

手術手技についてはわれわれはできるだけ組織を温存しようと考え, 骨

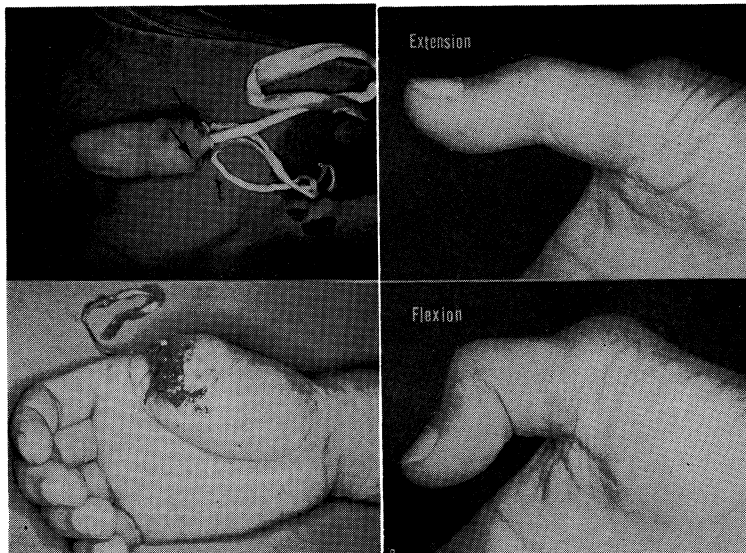


Fig. 3. Case 3. A 28-year-old man.

Complete avulsion amputation of the right thumb (left). Findings two years after surgery. Flexion of MP and IP joints of thumb are practically normal but extension is slightly impaired (right).

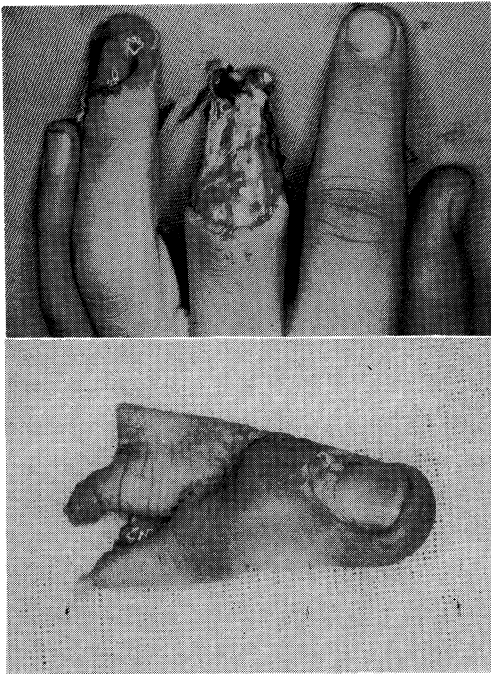


Fig. 4. Case 4. A 18-year-old man.
A degloving injury of the left middle finger.

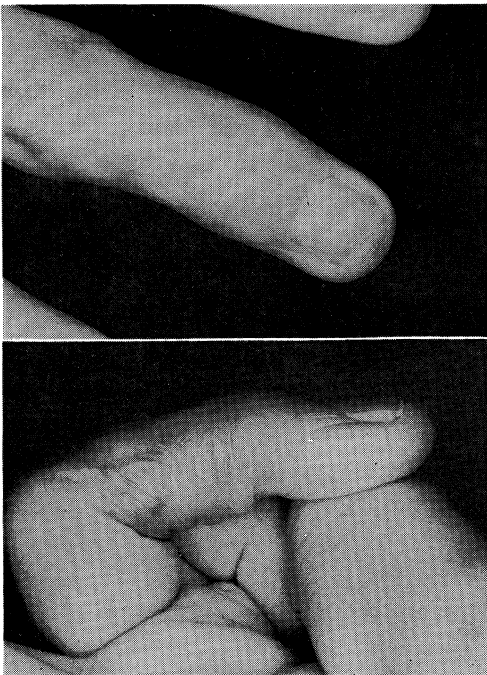


Fig. 5. Case 4. Appearance 5 month after injury.

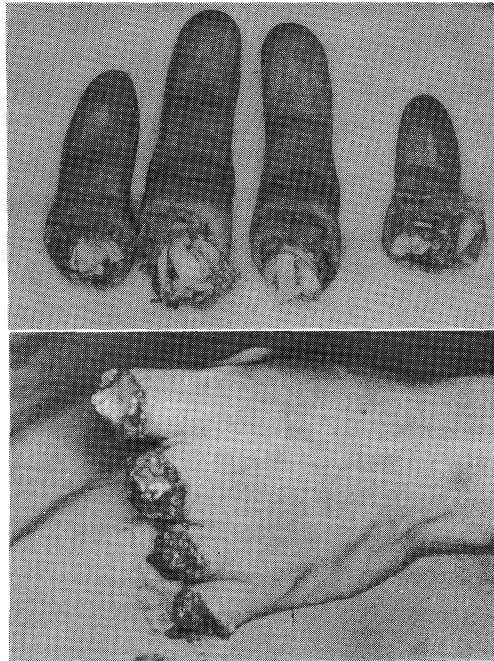


Fig. 6. Case 5. A 28 year-old.

Crush injury amputating 4 fingers at proximal phalanx. All structures except superficial tendons were repaired at the initial procedure.

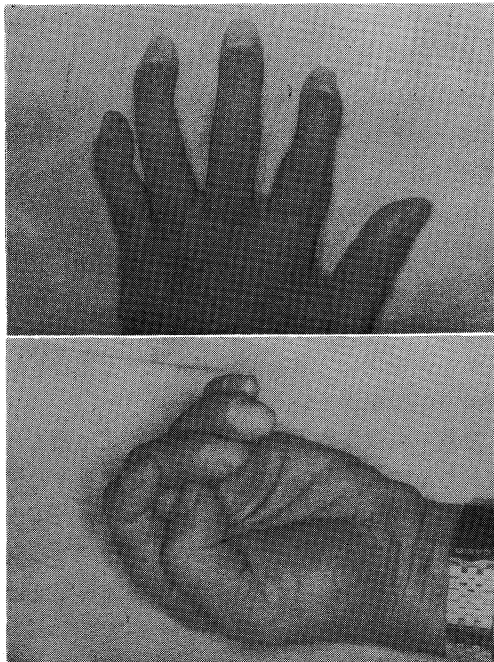


Fig. 7 Case 5. Appearance one year post-surgery. The patient has returned to his job.

短縮は最小限にしている。動脈についてはできるだけ端々吻合を試みるが、吻合不能または緊張が加わる例では静脈移植を行う。²²⁾ なお、静脈移植を zone I の部位でも行っている。¹²⁾ 小児の zone I では直径 1/3 mm 以下のことがあり縫合糸は 11-0 ナイロン糸を用いる。指神経が引き抜かれている場合は切断指に切開を加えてあえて断端を追求せず、2 次的に神経移植を行ってきた。^{19, 20)} (症例 3)。腱は筋腱移行部で断裂し引き抜かれるが、元の腱鞘や走行を通して筋腱移行部で縫合し、良好な機能を得ている(症例 3)。静脈の吻合は動脈より壁が薄く、脆弱なため手指では一般に難しいといわれる。われわれは動脈の血流に比べ静脈の吻合が少ない例や吻合できない例でうっ血の予想される場合は指尖部に fish mouth や抜爪を行って、これにヘパリン加生食水を滴下して持続的に出血させうっ血を防いでいる。¹²⁾ この手技は一般に行われる milking などの操作より有用で、末節部切断再接着例の静脈吻合のできない症例にすべて行って、良好な生着率を得ている。

術後療法としてわれわれは一般に heparin 投与を行っているが、これは引き抜き損傷や挫滅の強い症例、末節部切断例が多いことにもよる。clean cut の例では heparin を投与しない方がよく、われわれも種々の vascularized flap と同様行っていない。しかし crush type や long anoxia の症例には heparin 投与が必要と思われる。また long anoxia や crush type の症例では術後動脈の spasm はよく起こると考えられ、われわれは主に長時間作用の 0.5% マーカインを用いて星状神経ブロックを施行して良好な結果を得ている。²³⁾

術後の皮膚温低下や血行障害の判定は最もわれわれを悩ますものであるが、指尖部皮下の出血からおおよそ判断できる。これに対してまず星状神経ブロック、次いで heparin の one shot 投与を行って経過をみるが、改善しなければ躊躇せず revision²²⁾ を行うようにしている。静脈性の場合には指尖部から出血を促す。この血行障害にはわれわれの症例は fish mouth などを施行するため多くは動脈側にある。原因

として動脈の spasm (時に血管周辺の血腫によることがある)、縫合部や内膜損傷などによる血栓、周囲組織の緊張や浮腫による圧迫、再接着指の感染などがある。汚染が強かった場合の感染は切断指にとって致命的になることがあるのでこのためにも十分な cleansing が大切である。われわれの症例では感染による生着失敗例は失敗例中 2~3 割程度で、むしろ再接着指は感染に強いといえる。

切断指の骨接合法はわれわれは種々の方法を用いている。^{17, 18, 24, 25)} 強固な固定は術後比較的早期に機能訓練ができるが、器具の準備や手術操作に手間どるため、容易にできる Kワイヤー固定が最も多くなっている。われわれの開発したセラミックスクリュー^{16, 17)} は適応がよければ強固な固定が得られ有用である。その他骨釘による接合では骨癒合が良好である。関節部での切断は機能を残すことは難しく関節固定が多いが再接着指の機能上不評であるため、Swanson の人工関節を適応により用いたり、最近では肋軟骨移植により関節形成を一次的に試みているが、かなり良好な結果を得ている。

切断指再接着後の機能の回復には運動および知覚の回復が重要である。

指の運動には再接着時に背側は gliding floor を含め伸展腱の修復を行い、屈側ではできる限り腱鞘を温存して屈筋腱の端々縫合を行う。術後は伸展腱を断裂させないようにできるだけ早期に屈筋の自動運動を行わせるのが、屈筋の癒着を防ぎ、再接着指の浮腫や拘縮防止に有効であろう。no man's land での再接着では特に癒着を起こしやすいが、われわれの症例にも tenolysis や silicone rod を挿入後 2 次的に腱移植を施行した症例があるが、その成績は必ずしも良好でなく、再接着指の指関節運動、特に PIP 関節の良好な可動性を得ることが今後の問題^{5, 6, 7, 8, 9, 24)} であろう。

知覚は指にとって重要であるが、clean cut の切断例では一次的に神経縫合が可能で、かなり良好な 2PD で 10 mm 以内の回復が得られている。一方 crush injury や avulsion injury の例では vein graft などによる血行再建がま

ず第1で、長い範囲にわたり引き抜かれ損傷された神経は断端が見難く、また健常部に大きな切開を必要とすること、たとえ断端部を見い出しても健常な神経線維が判定し難いことから、一次的に神経縫合が不可能なことが多い。このような症例に対して、二次的に再接着後神経移植を皮神経を用いて行ってきたが、その成績は良好で80%に2PDが10mm以下となっている。¹⁹⁾ 指の末節部の zone I での切断では末梢部で神経が細かく分枝していて神経縫合や神経移植が不可能なことがあるが、かなり良好な知覚の回復が sprouting により得られている例もみられている。

おわりに

当整形外科で昭和49年から57年8月までに行われた切断指再接着110例147指趾を検討し、その手術手技および後療法について考察した。切断指再接着手術は緊急を要する長時間の手術であり、これら症例の多くが時間外、準夜、深夜に行われており、患者を紹介された病院をはじめ多くの方々の御協力を得ている。特に救急部医師、手術部看護婦ならびに10階西看護婦諸姉、外科系レジデントおよび小児例の麻酔を担当された麻酔科医師に深謝する。

文 献

- 1) Komatsu, S. and Tamai, S.: Successful replantation of a completely cut-off thumb. *Plast. Reconstr. Surg.*, 42: 374—387, 1968
- 2) 島津 晃, 松田英雄, 山野慶樹, 広瀬 保, 李 舜成, 中嶋一行: 切断指再接着の経験. *整形外科* 27: 1455—1458, 1976
- 3) 山野慶樹 ほか: Microsurgery による手肢挫断創の治療経験. *整形・災害外科* 25: 1501, 1982
- 4) 勝村達喜, 中條節男, 山野慶樹: 微小血管外科の現況. *外科治療* 47: 587—595, 1982
- 5) Phelps, D. B., Lilla, J. A., Boswick, J. A.: Common Problems in Clinical Replantation and Revascularization in the Upper Extremity. *Clin. Orthopaedics*, 133: 11—25, 1978
- 6) Kleinert, H. E. and Tsai, T. M.: Microvascular Repair in Replantation. *Clin. Orthopaedics*, 133: 205—211, 1978
- 7) Kutz, J. E.: Preparation for replantation. *Symposium on Microsurgery*. St. Louis, Mosby, 1976, 14: 81—91
- 8) O'Brien, B. McC. and Macleod, A. M.: Digital plantation. *Symposium on Microsurgery*. St. Louis, Mosby, 1976, 14: 92—97
- 9) Daniel, R. K. and Terzis, J. K.: Replantation of upper extremity amputations. *Reconstructive Surgery*, Boston, Little Brown Co., 1977, pp. 125—167
- 10) 片井憲三: 切断肢・指再接着. *整形外科* 30: 1384—1386, 1979
- 11) 米満弘之: 切断肢・指再接着. *整形外科* 30: 1390—1394, 1979
- 12) 山野慶樹, 難波泰樹, 長谷川徹, 日野洋介, 宇川明德, 伊勢真樹: Microsurgery による手指末節部挫断創の治療経験. *整形外科* 33: 1648—1651, 1982
- 13) 山野慶樹, 難波泰樹, 長谷川徹, 伊勢真樹, 日野洋介: われわれの腕神経麻酔法について. *整形・災害外科* 24: 1175—1181, 1981
- 14) 長谷川徹, 山野慶樹, 難波泰樹, 日野洋介: 手の外科における腕神経叢麻酔 (Kulenkampff) について. *整形外科* 32: 1768—1770, 1981
- 15) 山野慶樹, 難波泰樹, 日野洋介: われわれの鎖骨上窩腕神経叢麻酔法. *手術* 36: 247—250, 1982
- 16) 山野慶樹: 切断指再接着の骨固定用セラミック・スクリューについて. *整形外科セラミックインプラントコロキウム記録集* 71—74, 1979
- 17) Yamano, Y., et al.: Some Methods for Bone Fixation for Digital Replantation. *The Hand*, 14: 135—140, 1982

- 18) 山野慶樹, 難波泰樹, 宇川明德, 伊勢真樹, 長谷川徹, 日野洋介, 川部直己, 渡辺 良, 松田英雄: 切断指再接着における骨接合法の検討. 整形・災害外科 23: 813—819, 1980
- 19) 山野慶樹, 難波泰樹, 日野洋介, 長谷川徹, 伊勢真樹, 宇川明德: 切断指再接着後の指神経移植例の検討. 整形外科 32: 1620—1623, 1981
- 20) Yamano, Y., et al.: Digital Nerve Grafts in Replanted Digits. *The Hand*. 14: 255—262, 1982
- 21) Urbaniak, J. R.: Replantation of amputated hands and digits. In *American Academy of Orthopaedic Surgeons Instructional Course Lectures*. vol 14, St. Louis, The C. V. Mosby Co., 1978, pp. 15—26
- 22) 大久保康一ほか: われわれの切断指再接着法. 整形外科 33: 999—1006, 1982
- 23) 山野慶樹, 難波泰樹, 正木久男, 川部直己, 小塚勝久, 渡辺 良: いわゆる頸腰症候群に対する星状神経ブロックの効果. 中部整災誌 23: 500—502, 1980
- 24) 生田義和: 切断肢・指再接着術. 整形外科 30: 1381—1383, 1979
- 25) Tamai, S., et al.: Microvascular Anastomosis and its Application on the Replantation of Amputated Digits and Hands. *Clin. Orthopaedics*, 133: 106—121, 1978