

腸重積を伴った回盲部腸管重複症の1例

川崎医科大学 総合臨床医学教室

藤田 渉, 重本 弘定, 西本 隆重

日立造船因島総合病院 外科

岡崎 哲郎, 河田 真作

(昭和58年2月8日受付)

A Case of Ileal Duplication with Intussusception

Wataru Fujita, Hirosada Shigemoto
and Takashige Nishimoto

Department of Primary Care Medicine
Kawasaki Medical School

Tetsuo Okazaki and Shinsaku Kawada

Department of Surgery
Innoshima General Hospital

(Accepted on February 8, 1983)

7か月の男児が嘔吐と腹部膨満を主訴として入院した。入院の3か月前に腸重積症にて開腹手術を受けた既往があり、注腸造影にて“かにづめ”様陰影欠損がみられたが注腸による整復が不可能であったため開腹手術を行った。回盲部に接した回腸の腸間膜側に $3 \times 3 \times 3$ cmの球状の嚢腫が発見されたため、嚢腫を含めて回盲部切除を行い回腸上行結腸吻合術を加えた。嚢腫の内面は胎生期の食道上皮、胃底腺、幽門腺からなる粘膜で覆われていた。術後経過は良好であった。回盲部腸管重複症の1例を報告し、消化管重複症について文献的考察を行った。

A 7-month-old male infant was admitted with chief complaints of vomiting and abdominal distention. He had been performed an operative reduction of intussusception 3 months before admission. Barium enema revealed a claw deformity in the middle portion of the transverse colon, but barium did not advance beyond the ileocecal valve. A laparotomy revealed a spherical cyst in the mesenteric side of the ileum adjacent to the ileocecal junction. Resection of the ileocecal part including the cyst and ileocolostomy were performed and postoperative course was uneventful. The inside of the cyst was covered with mucosa composed of primitive esophageal epithelium, gastric fundal gland and pyloric gland. A case of ileal duplication was reported and bibliographic study was made.

Key Words ① Ileal duplication ② Intussusception ③ Infant

はじめに

消化管重複症は舌根より肛門にいたる全消化管にみられる比較的稀な先天性奇形である。

1940年 Ladd & Gross¹⁾ は従来 enteric cyst, enterogenous cyst, ileum duplex, giant diverticulum などと呼ばれていた疾患に対し, “duplication of the alimentary tract” と呼

称することを提唱し、日本でも森田ら²⁾がはじめて腸管重複症の名称を用いて以来この名称が広く用いられるようになった。本症の1967年までの本邦報告例は60例であった³⁾が小児外科の進歩に伴い最近になって報告例が増加し1978年までの本邦報告例は約200例を数える⁴⁾。

症 例

B31209, 7か月, 男児.

初 診: 1982年1月13日.

主 訴: 嘔吐と腹部膨満.

現病歴: 1982年1月12日, 7か月検診を受け腹部膨満を指摘され, 自宅で浣腸を行ったが排便は少量のみであった。1月12日午後6時と1月13日午前2時に嘔吐があり, 腹部膨満が持続するため近医を受診し, 腹部単純レ線にて鏡面像を認め腸閉塞と診断され当科に紹介され入院した。

家族歴: 特記すべきことなし。

既往歴: 1981年10月14日腸重積症にて開腹手術を受けており, そのとき回盲部の腸間膜に小腫瘤のあることを指摘されている。

入院時所見: 意識は清明で活発に啼泣する。皮膚は乾燥し腹部膨満が著明で右下腹部に長さ4cmの手術瘢痕がみられる。

検査所見: 赤血球数 $473 \times 10^4 / \text{mm}^3$, ヘモグロビン 10.9 g/dl, ヘマトクリット 33.2%, 白血球数 $10,000 / \text{mm}^3$, 血清電解質は Na 134 mEq/L, K 4.1 mEq/L, Cl 101 mEq/L, 尿検査ではアセトン(+)、蛋白(-)で沈渣は正常であった。

X線検査所見: 肺野に異常陰影を認めないが, 腹部単純立位正面像で腸管の拡張と多数の水準面を認めた(Fig. 1)。腸重積症の診断で注腸造影による整復を試み, 横行結腸にあった先進部が盲腸まで整復されたが, 盲腸内の陰影欠損は消失せず造影剤は回腸に逆流しなかった(Fig. 2)。ついで^{99m}TcO₄ スキャンを行ったところ陽性像を示したので(Fig. 3), Meckel 憩室又は腸管重複症による腸重積症の診断で直ちに手術を行った。

手術所見: 右下腹部傍腹直筋切開にて開腹すると回盲弁に接した回腸の腸間膜側に直径3cmの球状の嚢腫を認めた(Fig. 4)。回盲部腸管重複症の診断で上行結腸3cm, 回腸22cm

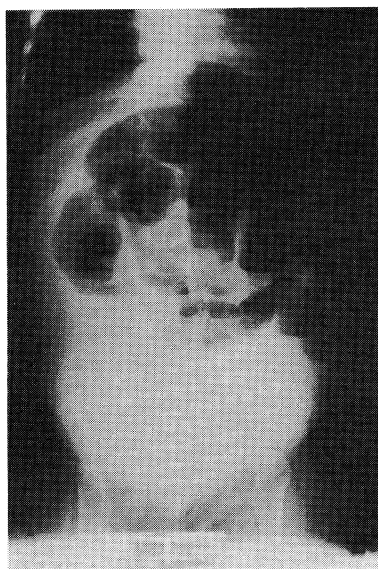


Fig. 1. A plain film in standing position shows many fluid levels.

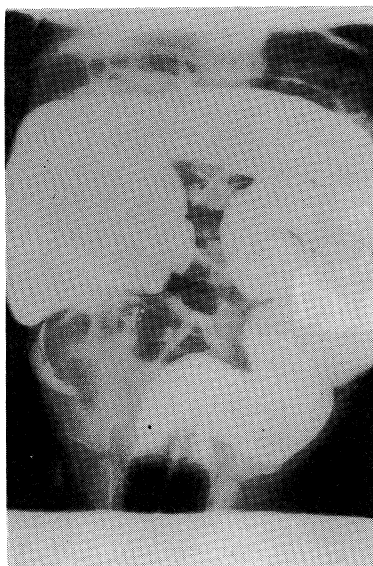

Fig. 2. A barium enema shows a filling defect in the cecum. The ileum is not filled with barium.

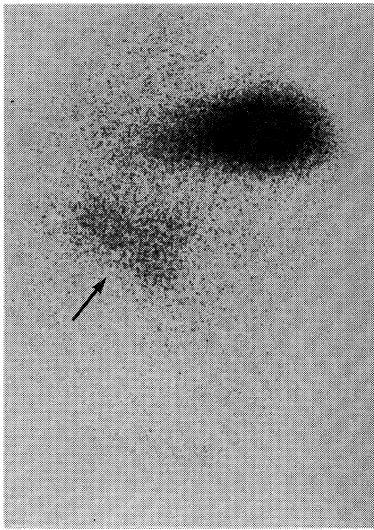


Fig. 3. A ^{99m}Tc -pertechnetate abdominal scanning shows abnormal uptake of the isotope (arrow). Sixty minutes after injection of the isotope. Anterior view.

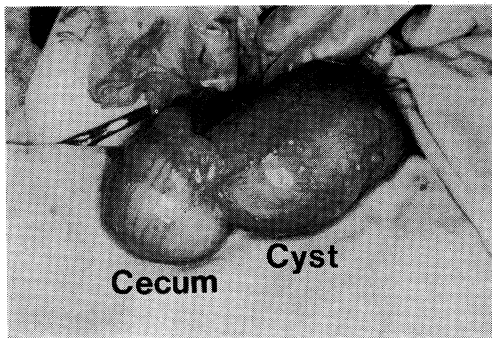
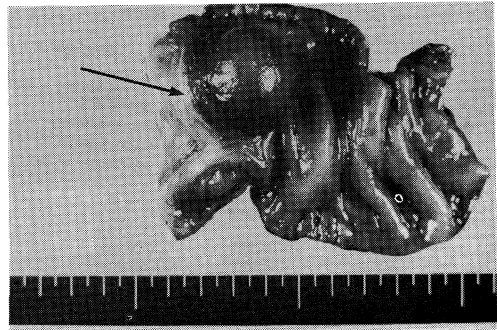


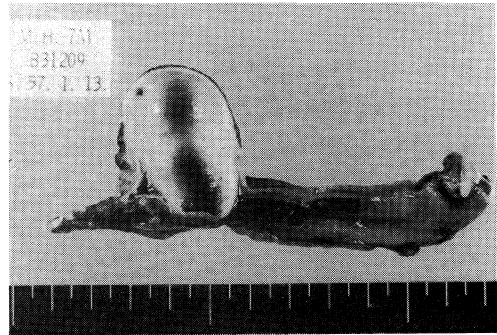
Fig. 4. An operative finding of the case. An intraluminal cyst is demonstrated in the ileocecal junction. The cyst is on the right side of the cecum.

と共に重複腸管を摘出し回腸上行結腸端々吻合術を行った。

切除標本所見: 切除標本を腸間膜反対側で開くと回盲弁の部位に $3 \times 3 \times 3$ cm の球形の囊腫様腫瘤が回腸内腔に突出していた (**Fig. 5**)。囊腫は黄色透明な漿液で満たされており、組織学的検査では囊腫壁は正常回腸と一部固有筋層を共有し、囊腫の内腔の上皮は不完全ながら大部分は壁細胞を含む胃底腺よりなり (**Fig. 6-A**)、



A



B

Fig. 5. A: A resected specimen is opened at the antimesenteric side. The oral end is on the right side. A $3 \times 3 \times 3$ cm cyst is demonstrated on the ileum adjacent to the ileocecal junction (arrow). B: A longitudinal section of the cyst.

一部に幽門腺も存在し (**Fig. 6-B**)、腺組織の存在しない部では一層の立方上皮で覆われており (**Fig. 6-C**)、その一部は繊毛を有し、胎生期の食道上皮である。

術後経過は良好で術後19日目に退院した。

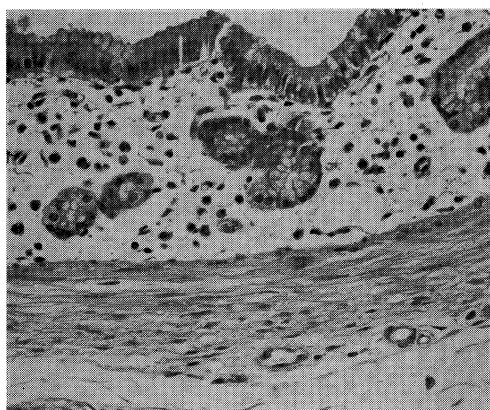
考 察

消化管重複症の定義として Ladd & Gross¹⁾ は、

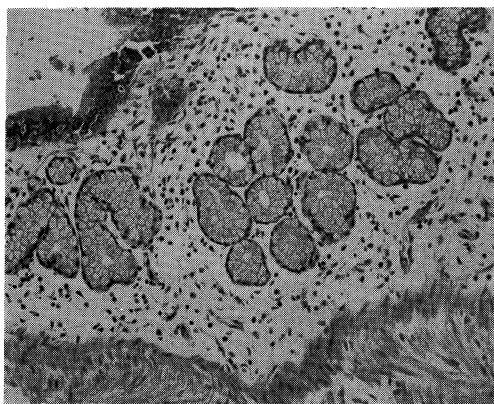- (1) 平滑筋層によってつまれていること。
- (2) 内面に消化管粘膜を有すること。
- (3) 消化管のある部分に密着して存在すること。

を挙げている。

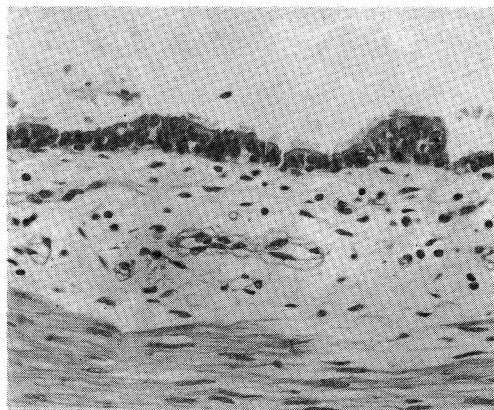
発生学的には Lewis (1907)⁵⁾ の胎生期の腸



A



B



C

Fig. 6. Photomicrograph of the mucosa of the cyst.

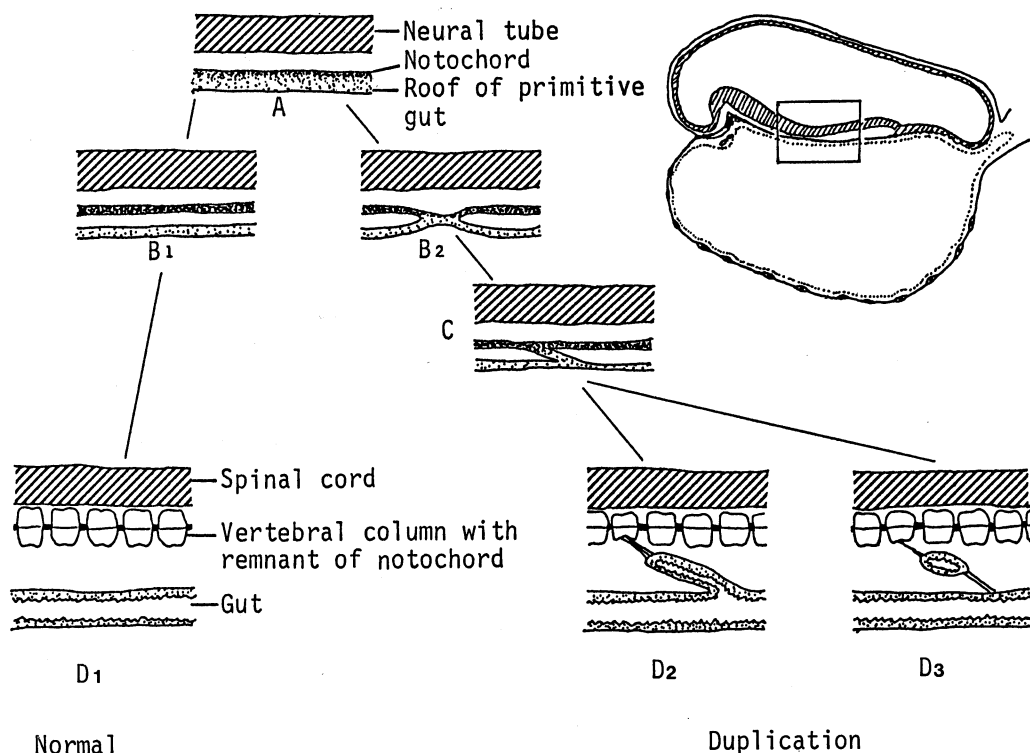
- A: Mucosa is composed of gastric fundal gland with parietal cells. (H. and E., $\times 220$)
 B: Mucosa is composed of pyloric gland. (H. and E., $\times 110$)
 C: Mucosa is composed of columnar epithelium with cilia, that is fetal esophageal mucosa. (H. and E., $\times 220$)

管憩室よりの発生説, Bremer (1944)⁶⁾ の胎生 6~7 週の solid stage よりの再開通障害説, Ravitch (1953)⁷⁾ の部分双胎説などの多くの説があるが⁸⁾ 最も有力なのは Veeneklaas の説^{9), 10)} である. すなわち正常な発生過程では胎生 4 週の初め頃脊索と原始腸管は未だ分離しておらず (**Fig. 7-A**), 胎生 4 週の間には脊索と腸管が分離し (**Fig. 7-B₁**), 正常な腸管と脊椎が発生する (**Fig. 7-D₁**) が, 胎生 4 週の間には脊索と腸管の分離が一部不完全であった場合 (**Fig. 7-B₂**) には脊索と原始腸管の発育速度に差があるために原始腸管が頭側に牽引され (**Fig. 7-C**), この結果憩室 (**Fig. 7-D₂**) が発生したり, 嚢腫 (**Fig. 7-D₃**) が発生し, 脊椎の奇形をしばしば合併するというものである.

統計学的には本邦では田村 (1923)¹¹⁾ の報告以来 1978 年までに 199 例が報告されており, 石田 (1967)³⁾, 池田 (1970)¹²⁾, 柴田 (1979)⁴⁾ により本邦報告例の統計的観察が行われている.

形態的には球状または嚢腫状のものと管状のものがあり, 球状または嚢腫状のものが多く 84% を占める⁴⁾. また小腸には球状のものが多く, 結腸には管状のものが多く, 性別では 6:4 で男性に多く, 年齢別では約半数の 48.2% が 1 歳未満の乳児にみられる⁴⁾. 発生部位別にみると回腸または回盲部に最も多くみられ (50%)⁴⁾. 新生児・乳児例では特にその傾向がつよく回腸及び回盲部発生例が約 70% を占め⁴⁾, 本症例も回盲部発生例であった. 嚢腫の粘膜は異所性組織をもつことが多く, Gross¹³⁾ によると 68 例中最も多いのが胃粘膜 (20 例) で, その他小腸・大腸粘膜が認められている. しかし本症例のような胃粘膜以外に繊毛を有する胎生期の食道粘膜をもつ症例は記載されていない. 合併奇形としては発生学上からもわかるように脊椎奇形が多いが, 小腸に発生するものには合併奇形はきわめて少ない. しかし結腸の長い管状重複症の症例には合併奇形がきわめて多く, Ravitch の集計ではほとんど全例に合併奇形を有している¹⁴⁾.

臨床症状としては無症状に経過することもあるが一般的な症状としては腹部膨満, 嘔吐, 腫



Normal

Duplication

Fig. 7. Suggested mechanism of formation of dorsal enteric duplications and diverticula. Up until the early fourth week, the notochord and the endoderm of the roof of the primitive gut are not separated (A). During the fourth week, the notochord separates from the gut wall (B₁) and normal gut and vertebral column result (D₁). If during stage B a portion of notochord and gut wall fail to separate (B₂), differences in growth between the two organs will pull a cord of endoderm cells from the gut roof (C). The final result will be a duplication of the gut, either a diverticulum (D₂) or a cyst (D₃). Some vertebral deformation is often present at the dorsal end of the attachment.

(Gray & Skandalakis¹⁰より引用)

瘤触知、腹痛、下血などの症状があげられ、特に腸閉塞症状を呈することが多い。また乳児では本症例のようにしばしば腸重積をおこして発見されるが、Santulli¹⁵⁾は217例の腸重積のうち3例が消化管重複症であったと報告し、Bensonら¹⁶⁾は300例の腸重積のうち1例が消化管重複症であったと報告している。

術前診断は比較的むずかしく、本邦報告例の術前診断率は約10%⁴⁾、まぎらわしい疾患として腸閉塞、腸重積、腹部腫瘤、後腹膜腫瘍があげられる³⁾。下血を主訴とする場合は異所性胃粘膜を有するときで、この場合^{99mTc-pertechnetate}による腹部スキャンが有用である。治療は部位のいかんにかかわらず重複腸管を切除し、必要に応じて消化管の再建を行うの

が一般的である。予後については本症による死亡率は欧米ではGross (1953)¹³⁾ 14.5%、Basu (1960)¹⁷⁾ 25%、本邦では森田 (1960)²⁾ 47%、石田 (1967)³⁾ 25%であるが、石田らによると1歳未満の死亡率は昭和35年を境に91%から8%に減少し、治療成績の著しい向上がみられている。

おわりに

消化管重複症は比較的稀な先天性疾患であり、新生児・乳児期には急性イレウス症状を呈して発見されるものが多い。われわれは最近腸重積の先進部となった7か月の男児の回盲部腸管重複症を経験し、回盲部切除により治癒せしめたので報告し、あわせて文献的考察を行った。

文 献

- 1) Ladd, W. E. and Gross, R. E.: Surgical treatment of duplications of the alimentary tract: enterogenous cysts, enteric cysts or ileum duplex. *Surg. Gynecol. Obstet.* 70: 295—307, 1940
- 2) 森田 建, 岡部郁夫, 海老原正雄: 生後10カ月の乳児にみられた腸管重複症に対する回盲部切除術の1治療例. *臨内小* 15: 959—964, 1960
- 3) 石田正統, 土田嘉昭, 斉藤純夫, 角田昭夫, 佐藤富良, 堀 隆, 木谷東一, 久保琢自, 沢口重徳, 中条俊夫, 塙 正男: 消化管重複症一症例報告ならびに本邦文献報告例の統計的観察一. *外診* 9: 216—226, 1967
- 4) 柴田昭彦, 田中徳太郎, 馬淵原吾, 志倉圭子: 新生児回腸重複症の1治療例, 並びに新生児消化管重複症本邦報告例の検討. *日小外誌* 15: 761—767, 1979
- 5) Lewis, F. T. and Thying, F. W.: The regular occurrence of intestinal diverticula in embryos of the pig, rabbit and man. *Am. J. Anat.* 7: 505—519, 1907
- 6) Bremer, J. L.: Diverticula and duplications of intestinal tract. *Arch. Path.* 38: 132—140, 1944
- 7) Ravitch, M. M.: Hindgut duplication-Doubling of colon and genital urinary tracts. *Ann. Surg.* 137: 588—601, 1953
- 8) 若林 修, 馬越文男: 現代外科学大系. 21巻 B. 木本誠二編: 消化管重複症. 東京, 中山書店. 1972, pp. 163—168
- 9) Veenklaas, G. M. H.: Pathogenesis of intrathoracic gastrogenic cysts. *Am. J. Dis. Child.* 83: 500—507. 1952
- 10) Gray, S. W. and Skandalakis, J. E.: *Embryology for surgeons.* 1st ed. Philadelphia, W. B. Saunders Company. 1972, p. 173
- 11) 田村峻二: 稀有なるイレウスの原因(腸管囊腫による腸管閉鎖症の一例). *中外医事新報* 1033: 440—445, 1923
- 12) 池田恵一, 大神 浩, 中原国広: 腸管重複症—自験2例と本邦の統計的観察—. *臨外* 25: 833—839, 1970
- 13) Gross, R. E.: *The surgery of infancy and childhood.* Philadelphia, W. B. Saunders Company. 1953, pp. 221—245
- 14) 秋山 洋, 児山 孝, 井上迪彦: 腸管重複症(結腸重複管腔型重複症を中心に). *小外内* 1: 339—347, 1969
- 15) Santulli, T. V.: Intussusception. *Am. J. Surg.* 107: 443—446, 1964
- 16) Benson, C. D., Lloyd, J. R. and Fisher, H.: Intussusception in infants and children. An analysis of 300 cases. *Arch. Surg.* 86: 745—751, 1963
- 17) Basu, R., Forshall, I. and Rickham, P. P.: Duplications of the alimentary tract. *Br. J. Surg.* 47: 477—484, 1960