十二指腸平滑筋腫

—3例報告と本邦100例の臨床病理学的検討—

川崎医科大学附属川崎病院　外科
光野　正人，野田　和人，朝倉　孝弘
山田　育宏，田原　昌人，木曽　光則
松井　俊行，小山　昱甫，福富　経昌
中島　忠厚，吉岡　一由，荒川　雅久
同　内科
石賀　光明，篠原　昭博，坂本　武司
同　病理
水島睦枝，伊藤慈秀
川崎医科大学　総合臨床医学
藤田　渉

（昭和58年2月26日受付）

Leiomyoma of the Duodenum

—A Report of 3 Cases and Clinicopathological Study of 100 Other Japanese Cases—

Masato Kono, Kazuto Noda
Takahiro Asakura, Yasuhiro Yamada
Masato Tahara, Mitsunori Kiso
Toshiyuki Matsui, Ikuho Koyama
Tsunemasa Fukutomi, Tadaatsu Nakashima
Kazuyoshi Yoshioka and Masahisa Arakawa
Department of Surgery, Kawasaki Hospital Division; Kawasaki Medical School
Mitsuaki Ishiga, Akihiro Shinohara and Takeshi Sakamoto
Department of Internal Medicine, Kawasaki Hospital Division; Kawasaki Medical School
Mutsue Mizushima and Jishu Ito
Department of Pathology, Kawasaki Hospital Division; Kawasaki Medical School
Wataru Fujita
Department of Primary Care Medicine
Kawasaki Medical School

(Accepted on February 26, 1983)

最近の7年間に私達の病院において経験した十二指腸平滑筋腫の3例について報告し，あわせて本邦報告100例について臨床病理的事項を中心に検討を加えた．自験例は，間歇性下血によるショック状態を主訴とし，水平部に管外性に発育した腫瘍を見出した2女性

例と，嘔吐，腹部不快感を主訴とし，球部に管内外性発育をした腫瘍を見出した1男性例であった．各々4・3・2年の術後経過観察を行い，女性の1例は良性平滑筋腫の診断であったにもかかわらず，3年後に肝・骨・リンパ節転移をきたして死亡した．

臨床症状は，文献上も70％にみられた出血症状が中心で，自験2女性例はともに下血によるショック状態を示した．腫瘍の発育形式は2女性例が管外型，男性例は管内外型であった．文献上，球部，下行部には管内・管外型が同じく発生するが，下水平部には管外型が多い傾向があった．術前診断は，内視鏡的に診断された例が多かったが，自験例では男性例のみ内視鏡診断が可能であった．また同例では血管造影も行われた．一般に手術は，良性腫瘍としての摘出術または核出術が行われているが，自験1女性例のように遠隔転移をきたす例があるので，術後長期にわたる経過観察が必要と考えた．

Presented were 3 cases of duodenal leiomyomas treated in our hospital during the last 7 years and a clinicopathological review of 100 other cases of the tumors previously reported in Japan.

Two female patients of our series complained of intermittent melena, in which exophytic or extraluminal tumors were present at the 3rd portion of the duodenum. The other male patient suffered from epigastric discomfort, nausea and vomiting, in which a tumor was found to develop as both endophytic (intraluminal) and exophytic mass at the duodenal bulbus. Despite the original diagnosis as benign leiomyoma, one of the female patients died from metastasis in the bone, liver and lymph nodes 3 years after excisional operation of the duodenal tumor.

Approximately 70% of the Japanese cases showed GI-tract bleeding and both of the present female cases resulted in shock from melena. As to the growth pattern of the duodenal leiomyomas which usually be classified as intraluminal, extraluminal or intra- and extraluminal type, the reported Japanese cases demonstrated a tendency that either the intraluminal or extraluminal growth type would likely to occur equally at the 1st and 2nd portion of the duodenum, while the extraluminal type would likely to occur at the 3rd and 4th portion.

Preoperative diagnosis of the duodenal leiomyomas was made by the use of endoscopic examination in many of the reported cases. In our series, however, only one male case was diagnosed endoscopically, to which angiographic study was made as well.

Either excision or enucleation was applied to many of the reported cases of the duodenal leiomyomas as for completely benign tumors, but postoperative follow-up over long periods may be of absolute necessity because of occasional occurrence of distant metastasis as experienced in one of our cases.

Key Word ①Leiomyoma of the duodenum

はじめに

平滑筋腫は小腸良性腫瘍の約20％を占め，小腸のどの部分にも発生しうるが，十二指腸の単位面積あたりの発生率はかなり高いといわれる[1]．腫瘍が小さい例では偶発的に発見されることが多いが，臨床症状を示す例では，内視鏡・血管造影などの診断技術の進歩により，術前診断される例が近年増加している．手術は，良性腫瘍としての摘出術又は核出術が普通行わ

れるが，腫瘤の肉眼所見，組織学的所見による良悪性の判定が困難な症例があり，組織学的には良性と考える例でも転移をきたすことがあるので，臨床上の問題点も少なくない．

私達は最近の7年間に3例の十二指腸平滑筋腫を経験した．そのうちの1例が3年後に肝・骨・リンパ節転移を起こして死亡した経験から，本症における術後長期観察の必要性を強調したい．また本邦報告100例についても臨床病理学的な考察を加えた．

症例報告

症例1　68歳，女性．

主　訴：下血．

家族歴：特記すべきことなし．

既往歴：昭和47年から吐下血のため3回の入院を繰り返したが，その原因は不明であった．

現病歴：昭和51年11月16日，下血によるショック状態で当院外科に入院した．

入院時理学所見：眼球結膜・皮膚は蒼白でショック状態であったが，黄疸はなく，胸部には異常所見がなかった．腹部は平坦・軟で，腫瘤は触知しなかった．

検査所見：RBC $260\times10^4/mm^3$, Ht 25%, Hb 7.6 g/dl, WBC $6700/mm^3$, 便潜血が強陽性であったが，そのほか，血液化学的諸検査および尿検査は異常なかった．胃十二指腸造影では異常所見はみられなかったが，小腸造影で十二指腸水平部に外側からの圧迫像を認めた．内視鏡検査により十二指腸下行部まで観察したが，内腔側からは異常を見出さなかった．下血が続く

a

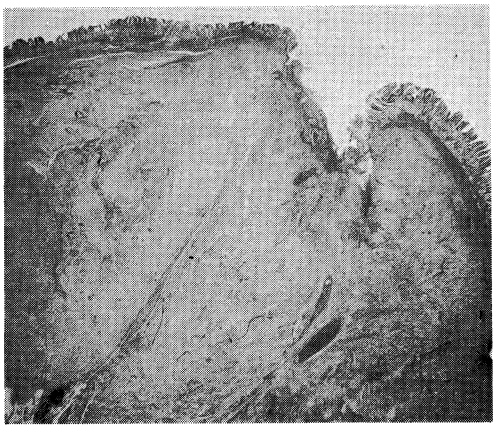

b

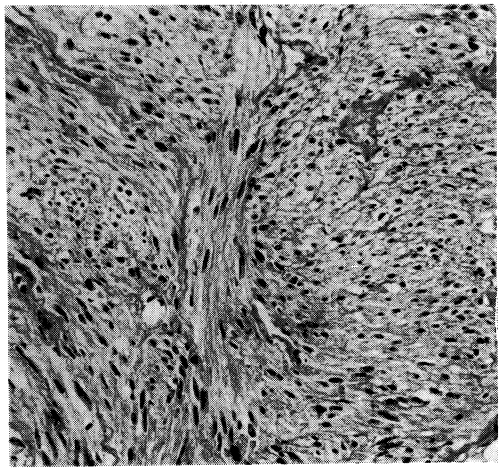

c

a: Cutsurface of the well-circumscribed but not encapsulated tumor showing multiple foci of hemorrhage and cysts.

b: Despite the majority of the tumor was located in the submucosal portion of the duodenal wall, the upper border of it reached the muscularis mucosae resulting in a wedge-shaped ulceration (H&E ×12).

C: Histology of the tumor comprising elongated cells with blunt ended nuclei in fasciculation. No mitosis was evedent (H&E ×260).

Fig. 1. Case 1

ため試験開腹を行ったが，症状発現から手術までの期間は約4年間であった．

手術所見：十二指腸水平部に超鶏卵大の管外性の発育した赤褐色の腫瘍を認め，腫瘍を含めて十二指腸部分切除を行い，十二指腸空腸吻合術を行った．

肉眼所見：腫瘤は，十二指腸壁から主として外方へ（管外性に）発育していたが，粘膜下織側も拡大し，一部で被覆粘膜の陥凹を伴っていた．腫瘍の大きさは80×65×50 mm 硬度は弾性硬で，被膜はなく，漿膜面は平滑であった．割面は淡黄色充実性で，小嚢胞・出血巣が散在していた（**Fig. 1-a**）．

組織学的所見：弱拡大でみると腫瘍は固有筋層から発生して，主に管外性に発育していたが，粘膜陥凹部では十二指腸粘膜から腫瘍の表層部に達する連続的な組織欠損（潰瘍）が明らかであった（**Fig. 1-b**）．腫瘍細胞は長紡錘形～線維状の胞体と桿状核を持ち，束状配列をとって増殖していた（**Fig. 1-c**）．細胞分裂像や壊死巣はなかったが，拡張した血管の多い部分や出血，粘液変性巣もあった．

術後経過：術後4年間経過を追ったが，再発や転移は認められなかった．

症例2　55歳，女性．

主　訴：下血．

家族歴：特記すべきことなし．

既往歴：44歳時，イレウス手術（部位不明）．昭和50年4月より下血を主訴として3回入院精査を受けたが，出血巣は不明であった．

現病歴：昭和52年12月31日ショック状態で当院外科に入院した．

入院時現症：眼瞼結膜貧血著明，黄疸なし．胸部に異常所見なく，腹部にも腫瘤は触知しなかった．直腸診異常なし．血圧84/54 mmHg，脈拍96/min.

検査所見：RBC $245\times10^4/mm^3$, Ht 14%, Hb 4.0 g/dl, WBC $7800/mm^3$．胃十二指腸造影，内視鏡および注腸造影により，いずれも異常所見を得られなかったが，低緊張性十二指腸造影により下水平部に辺縁不整な陰影欠損を認めた．十二指腸ファイバースコープを試みたが水平部までは観察し得なかった．以上より十二指腸腫瘍の術前診断で手術を行った．症状発現から手術までの期間は2.5年であった．

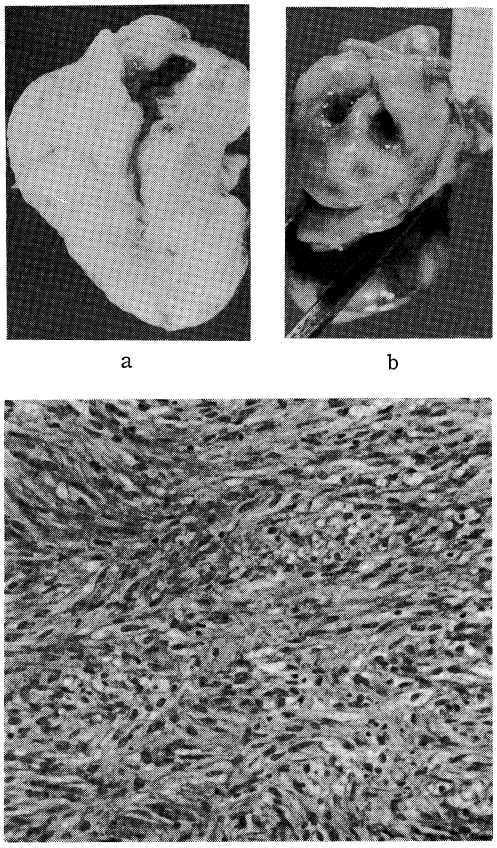

a: The covering mucosa of the resected tumor showing two small distinct ulcers.
b: The cutsurface of the tumor showing a cavity formation underneath the mucosal ulcer.
c: Histology of the tumor showing elongated cells with blunt ended nuclei in fasciculation (H&E ×260).

Fig. 2. Case 2

手術所見：十二指腸水平部の外側壁に管外性発育を示す鶏卵大で弾性硬，境界明瞭な腫瘍を認めた．十二指腸周囲組織への浸潤はなかった．腫瘍を被覆する十二指腸粘膜の一部を含めて腫瘍を摘出し，十二指腸吻合術を行った．

肉眼所見: 摘出腫瘍は，被覆十二指腸粘膜に2ヵ所で各3mm大の欠損を示し，それに連続して粘膜下の腫瘍部に10×15mm大の不整な壊死性空洞をもった大きさ45×40×20mm大の充実性腫瘍であった (**Fig. 2-a, b**). 割面は黄色調で，出血巣が散在性にみられた (**Fig. 2-b**).

組織所見: 粘膜欠損部および空洞周辺では炎症性細胞浸潤が著明であったが，腫瘍細胞は主として境界不明瞭な長紡錘形細胞で，比較的淡明な桿状核を持ち，束状配列を示して増殖していた．核分裂像，周辺組織の浸潤像はなかった．

術後経過: 昭和57年10月31日，術後3年目に肝・骨・右鎖骨上窩リンパ節転移を来して死亡した．剖検は行っていない．

症例3　53歳，男性．

主　訴: 嘔吐，上腹部不快感．

家族歴: 父が胃潰瘍，母は脳硬塞，兄は肺結核で死亡．

既往歴: 特記すべきことなし．

現病歴: 昭和55年11月下旬から，嘔気・嘔吐，上腹部不快感があり，他病院で胃透視と胃内視鏡検査を受け，十二指腸潰瘍および十二指腸ポリープと診断され，昭和56年2月3日当

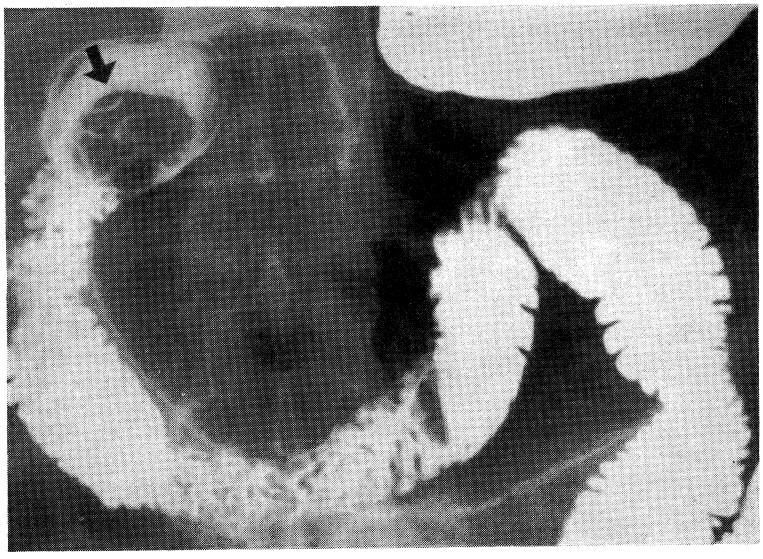

a

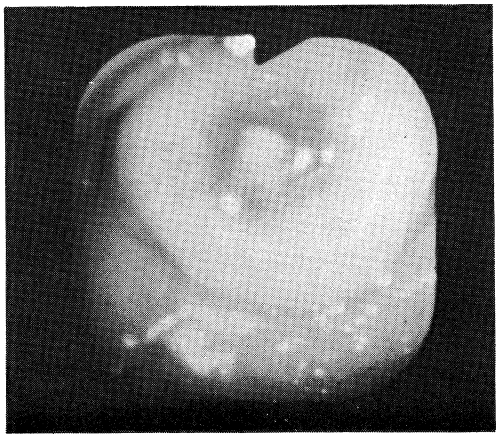

b

a: Upper gastrointestinal X-ray study demonstrating a defined oval filling defect with a central depression in the duodenal bulbus (arrow).

b: Gastrofiberscopic picture showing a rounded submucosal tumor with a central ulcer.

Fig. 3. Case 3

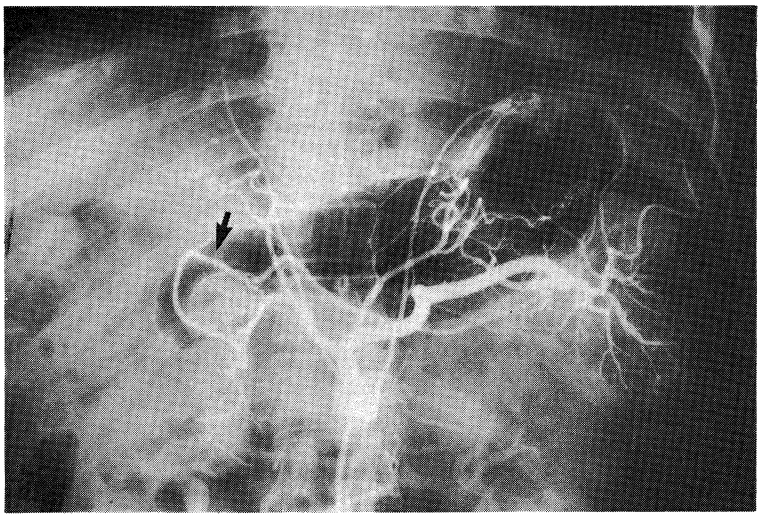

Fig. 4. Case 3 Selective celiac angiography (arterial phase) showing hypervascular rounded mass which was fed from a gastroduodenal branch of the celiac artery (arrow).

院へ入院した．

入院時現症：心窩部に軽度の圧痛があった以外は異常はなかった．血圧116/80 mmHg，脈拍96/min.

検査所見：RBC 526×10/mm³, Ht 43.4%, Hb 15.8 g/dl, WBC 6400/mm³. 便潜血が強陽性であった．そのほか，血液化学的諸検査は異常なかった．胃十二指腸造影で十二指腸球部に，中心にバリウム斑をもつ直径25 mm 大の円型の陰影欠損を認めた(**Fig. 3-a**)．内視鏡では，十二指腸球部の後壁上部に，粘膜に被われた隆起性病変があり，明らかな中心臍窩を呈する潰瘍を伴っていた(**Fig. 3-b**)．同潰瘍部からの生検組織には腫瘍組織は含まれていなかった．選択的腹部血管造影では，胃十二指腸動脈分枝より栄養される，25mm 大の境界明瞭な濃染像を認めた(**Fig. 4**)．腫瘍は血管に富んでいたが，動脈壁の狭窄や不整は見られなかった．これらの所見から十二指腸平滑筋腫と診断した．症状の発現から手術までは3カ月であった．

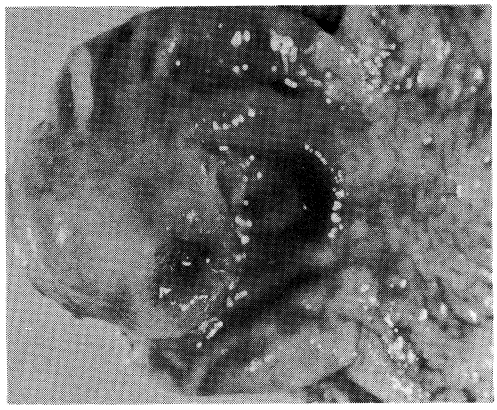

a

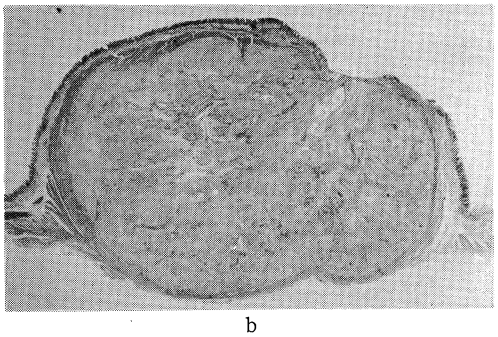

b

a: Dome-shaped submucosal tumor of the duodenal bulbus showing a small ulcer on the tip slightly eccetnric to the oral side.
b: The intramural tumor protruding both intra- and extraluminal directions resulting in the shallow ulceration on the tip.

Fig. 5. Case 3

手術所見：幽門輪より約25 mm 肛門側の十二指腸球部後壁上部に25×25×20 mm 大，境界明瞭な粘膜下腫瘍があり，粘膜面に8mm 大の浅い潰瘍を認めた(**Fig. 5-a**)．腫瘍周囲のリンパ節腫大，腫瘍組織の浸潤はなかった．胃2/3および腫瘍を含む十二指腸を切除し，Billoth II 法を行った．

病理組織学的所見：腫瘍は症例1および2と同様な平滑筋腫の組織像をとったが，固有筋層を内外へおし拡げるような形で管内外両方へ突出し，臍窩の部では，十二指腸粘膜が欠損して腫瘍が露出していた (**Fig. 5-b**)．

術後経過：現在術後2年目で経過観察中であるが，再発・転移なく健在である．

臨床病理学的検討

十二指腸平滑筋腫の本邦報告例は1981年までに100例あり，自験3例を加えると103例と

Table 1. Reported cases of duodenal leiomyoma in Japan.

症例	年代	報告者	年齢	性	主訴	大きさ	部位	発育	手術	術前診断	SAG
1	1935	近藤	36	♀	タール便	鶏卵	下行	内	剔出	十二指腸腫瘍	
2	1956	百瀬	45	♂	腹部腫瘤	小児頭	下行	外	剔出	腹部腫瘤	
3	1958	土谷	66	♂	腹部腫瘤	12×6.5cm	下水平	外	剔出	腹部腫瘤	
4	〃	塩谷	57	♂	貧血	鶏卵	下行	外	剔出	十二指腸腫瘤	
5	1960	佐々木	67	♀	胃重感	鶏卵	球		胃十二切	十二指腸ポリープ	
6	1961	嶋地	38	♂	吐下血	超鶏卵	球	外	胃十二切	十二指腸腫瘍	
7	〃	佐藤	48	♂	下血	超手拳大	下行				
8	〃	三輪	51	♀	タール便	4×4	下水平	内	剖検		
9	1962	山本	69	♀			球				
10	〃	福永	55	♀	タール便	2×3×4	下行	内	剖検		
11	1964	伊藤	56	♀	下血	鶏卵	下行	内	膵頭十二切	十二指腸癌	
12	1965	矢毛石	50	♂	貧血	くるみ大	下水平		剔出	十二指腸腫瘍	
13	〃	加沢	35	♀	吐下血					消化性潰瘍	
14	〃	小越	58	♂	タール便	2×3×2	球	内	剔出	十二指腸ポリープ	
15	1966	辻	47	♀	腹部腫瘤	半くるみ大	下水平	内	剔出	十二指腸良腫	
16	〃	山際(昭)	47	♂		鶏卵	下水平		剔出	十二指腸腫瘤	
17	〃	高崎	64	♂	吐下血	5×4×3	下行		剖検		
18	1967	小池					球				
19	〃	八重樫	31	♀	下血	15×2×15	下行	内	剔出	十二指腸ポリープ	
20	1968	加藤(一)	58	♀	下血	12×10.5×6	下行	内	膵頭十二切	十二指腸腫瘍	
21	〃	山際(裕)	38	♂	吐血	2×2	下行	内	剔出		
22	〃	海藤	31	♀	タール便	示指頭大	下行	内	剔出	十二指腸腫瘍	
23	〃	木山・野村	44	♂	吐血	1×1×1	球	内	胃十二切	十二指腸腫瘍	
24	1969	福島	41	♀	右上腹部腫瘤	手拳大	下行	外	胃切(B II)	腸間膜腫瘍	
25	〃	小林	55	♀	吐血	手拳大	下行			十二指腸腫瘍	
26	〃	大谷	41	♀	腹部腫瘤	10×13×6	下行	外	剔出	腸間膜腫瘍	
27	〃	宮坂	33	♂	右上腹部痛	15×8×7	球部	外	胃十二切	膵頭腫瘍	○
28	〃	樺木野	60	♂	胃部膨満	手拳大	下部	外	剔出	十二指腸腫瘍	
29	1970	内藤	40	♂	下血	2.5×2.5×2.5	球部	外	胃切除	胃炎	
30	〃	中村(浩)	41	♀	タール便	手拳大	下水平	外	剔出	十二指腸腫瘍	
31	1971	斎藤	54	♀	下血	拇指頭	下水平	内外	胃十二切	十二指腸肉腫	○
32	〃	井坂	42	♂	心窩部痛	5×4×4	下水平	内	剔出	十二指腸粘下	
33	〃	吉武	53	♂	全身倦怠	4.2×2×4	下行	内	胃十二切	腹部腫瘤	
34	1972	山口	19	♂	全身倦怠	3×3.5×3	下行	内	剔出	十二指腸腫瘍	
35	〃	森山	62	♂	貧血	拇指頭	下行		剔出	十二指腸良腫	
36	〃	木下	51	♀	るいそう	2×2×1.9	下行	内	剔出	十二指腸ポリープ	
37	〃	笠井	62	♂	下血	鳩卵	下行	外	剔出	十二指腸腫瘍	
38	〃	〃	57	♂	下血		乳頭部	外	膵頭十二切		
39	〃	奈良	71	♀	下血	4×4×2.5	乳頭部	内	膵頭十二切	十二指腸肉腫	○
40	1973	水野	53	♂	腹部腫瘤	鶏卵大	球～下行	外	剔出	十二指腸良腫	
41	〃	〃			悪心嘔吐	鳩卵大	下水平	外	十二指腸部分切除	十二指腸良腫	

症例	年代	報告者	年齢	性	主訴	大きさ	部位	発育	手術	術前診断	SAG
42	1973	樋口	42	♂	下血	拇指頭	球	内外	胃十二切	十二指腸粘下	○
43	〃	高畑	62	♀	右上腹部痛	4×3.5×3	下水平	外		十二指腸粘上	○
44	〃	森田	48	♀	下血	1.5×2×1.9	下行	内	胃十二切	十二指腸平筋	○
45	〃	広岡	38	♂	タール便	4×4×3.5	下行	外	剔出	十二指腸平筋	
46	〃	村田	40	♂	吐血	6×7×8	乳頭	内	膵頭十二切	膵頭癌	
47	〃	寺島(肇)	50	♂	心窩部圧迫感	双球状 1.8×1.8	上行	内外	十二指腸部分切除	十二指腸粘下	○
48	〃	根本	59	♀	吐下血	5×4×3	下水平	外	剔出	十二指腸平筋	○
49	1974	中村(裕)	60	♀	めまい	15×12×8	下水平	外	剔出	十二指腸粘下	
50	1975	武田	26	♂	血便	2×2.0×1.8	下行		剔出	十二指腸粘下	
51	〃	山本(康)	52	♀	下血	1.7×1.7×1.7	乳頭部	外	膵頭十二切	十二指腸粘下	
52	〃	大河原	46	♂	体重減少	クルミ大	下行	外	胃切除 剔出	胃癌 十二指腸腫瘍	○
※53	〃	渡辺(信)	62	♀	下血	4×3×3	下行	内外	剔出	十二指腸粘下	
54	〃	白方	57	♀	貧血	4.2×3.8×3	下行	内外	剔出	十二指腸良腫	○
55	〃	寺島(文)	46	♀	下血	5×3×3	下行		剔出	十二指瘍良腫	
56	〃	須沢	31	♀	貧血	4×2.5×2.5	下行	内	剔出	十二指腸平筋	○
57	〃	松本	65	♀	下血	4×3.5×3	下水平	内	剔出		
58	1976	長谷川	43	♂	下血	2×1.8×1.4	下行	外	剔出	十二指腸粘下	
59	〃	福山	63	♀	上腹部不快	11×9×7	下行	外	剔出	十二指腸粘下	
60	〃	〃			下血		乳頭	内	膵頭十二切		
61	〃	笹森	77	♂	腹部腫瘤		下行	外	剔出	十二指腸平筋	
62	〃	小泉	53	♀	タール便	2×2×2.3	下行	内	剔出	十二指粘膜	
63	〃	草田	38	♀	貧血	7×4×3.5	下行	外		十二指粘膜	
64	〃	福田	50	♀	貧血	小児手拳大	下行		部分的胃切 十二指腸膵切除	十二指腸良腫	○
65	〃	前川	38	♂	黒色便	2.5×3.5	球部		剔出		○
※66	1977	成原	38	♀	吐下血	1.2×1.2×1.0	球後部		胃切除	十二指腸平筋	○
67	〃	張	33	♂	上腹部不快感	3.5×3.0×1.8	下行	内外	剔出		
68	〃	小林(明)	37	♀	吐下血	1.0×1.0×1.5	球部	内	胃切(BI)	十二指腸平筋	
69	〃	坂元	54	♂	下血	1.8×1.5×1.9		内		十二指腸粘下	
70	〃	堀川	42	♀	貧血	1.7×1.3×1.0	球	内	剔出	十二指腸粘下	
71	〃	熊倉	55	♀	下血	5.2×2.8×2.7	水平部	外	剔出	消化管出血	
72	1978	大野			上腹部痛	4	下行		剔出		
73	〃	田中(満)			大量出血						
◎74	〃	佐藤	59	♂		1.8×1.5×0.9	球部		剔出	十二指腸良腫	○
75	〃	〃	38	♀	タール便	8.5.×7×7	下行	内外	胃十二切	十二指腸腫瘍	
76	〃	新谷	38	♂	上腹部腫瘤	8×8×8	球部	外	十二指腸切除	十二指腸粘下	
77	〃	高木	52	♂	下血	小指頭大	球部	外	剔出	胃潰瘍	
78	〃	安達	64	♂		3.5×3.5×3.0	下行	混	剔出	十二指腸平筋	
◎79	〃	植田	35	♀	吐下血	6.5×5.3×3.3	下行	混	剔出	胃出血	
80	〃	村田	69	♀	下血	6.3×4.7×5.0	下行	混	胃十二切	十二指腸平筋	

症例	年代	報告者	年齢	性	主訴	大きさ	部位	発育	手術	術前診断	SAG
81	1978	鈴木	60	♀	吐血				胃切除	十二指腸粘下	
82	1979	加古	57	♀	貧血	5×3.5×5.5	下行	内外	剔出	十二指腸粘下	○
83	〃	豊岡	58	♀	動悸	2.5×2.5×2.5	下行		剔出	十二指腸平筋	○
84	〃	神代(明)	35	♀	貧血	5×2.5×2	下行	内外	剔出	十二指腸粘下	○
85	〃	大石	71	♂			水平				
86	〃	堀部					上行				
87	〃	草島	65	♀	タール便	5×7×6	下行	外	剔出	十二指腸平筋	○
88	1980	宮本	33	♂	タール便	2.5×3.5×2.3	下行	外	胃十二切	十二指腸平筋	○
89	〃	小田	65	♀	タール便		下行	内		十二指腸粘下	○
90	〃	矢野	42	♀	黒色便		下行	外	剔出	十除	
91	〃	迎	56	♀	食思不振					剖検	
92	〃	山本(裕)	77	♀	吐下血				十二指腸切除	十二指腸腫瘍	
93	〃	苅部	71	♂	食思不振	4	下行		十二指腸切分切除	十二指腸平筋肉	
94	〃	〃	67	♀	下血	7	下行		膵頭十二切	十二指腸下筋肉	
95	1981	合原	47	♂	下血	5×4×3	下水平	内外	十二指腸部分切除	十二指腸粘下	○
96	〃	坂元(竜)	52	♀	下血	5×4×3.5	下行		剔出	十二指腸平筋	
97	〃	山田	67	♂	右季肋部痛 黒色便	5×4×4	下行		剔出	十二指憩室 十二指腸腫瘤	○
98	〃	加藤(修)	40	♂	下血	2.5×5	下水平	内外	契状切除	十二指腸粘下	○
99	〃	白井・古峰	50	♂	全身倦怠感	鶏卵	乳頭上部	内外	剔出	十二指腸粘下	
100	〃	川瀬	42	♀	吐血	1.5	球部		剔出	十二指腸平筋	
101	1983	自験例	68	♀	下血	8×6.5×5	下水平	外	剔出	消化管出血	
102	〃	〃	55	♀	下血	4.5×4×2	下水平	外	十二指腸部分切除	十二指腸腫瘍	
103	〃	〃	53	♂	上腹部不快感	2.5×2.5×2	球部	内	胃十二切	十二指腸平筋	○

内：管内性発育　外：管外性発育　内外：管内外性発育　SAG：血管造影
十二指腸良腫：十二指腸良性腫瘍　十二指腸平筋肉：十二指腸平滑筋肉腫　十二指腸平筋：十二指腸平滑筋腫　十二指腸粘下：十二指腸粘膜下腫瘍
※ 草島ら[21]による　◎ 宮本ら[5]による

なった（**Table 1**）．以下この103例につき臨床病理学的考察を行う．

年齢・性：平均年齢は男49.2歳，女51.2歳で，50歳代が最も多かった（**Fig. 6**）．自験例も68・55・53歳と50歳以上であった．性別では，記載の明らかな98例と自験3例についてみると，男：女＝45：56で，女の方がやや多かった．

発生部位：十二指腸における発生部位の記載のあるのは96例で，その内訳は下行部が57例（59％）と半数以上を占め，下水平～上行部が20例（21％），球部が19例（20％）と残りを折半していた．自験例は球部1例，下水平部2例であった．

発育形式：一般に小腸の壁在性腫瘍の発育形式は，固有筋層その他から発生した腫瘍が主として消化管内外どちらの方向へ発育するかによって，管内性，管外性，管内外性の3型に分類される．発育形式および発生部位の記載のあった70報告例と自験3例（**Fig. 7**）の内訳は，管外性30例，管内性27例，管内外性16例であり，自験例は管外性2例と管内外性1例であっ

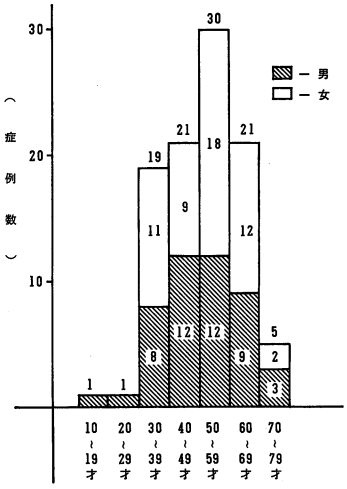

Fig. 6. Age and sex in patients with duodenal leiomyoma (95 reported cases and 3 our cases).

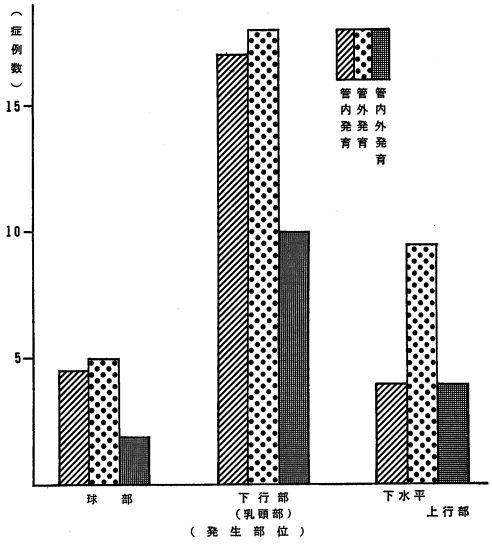

Fig. 7. Growth pattern versus location in duodenal leiomyoma (70 reported cases and 3 our cases).

た．発生部位別による発育形式の特徴としては，下水平部〜上行部で管外性発育型の比率が多い傾向が示唆されたことで，水平部に発生した自験2例も管外性発育を示した．

大きさ：腫瘍の大きさについて発生部位別にみると（**Fig. 8**），球部では20 mm 以下の小型のものが比較的多く，下行部以下ではそれ以上のものが多い傾向があった．自験例では球部例

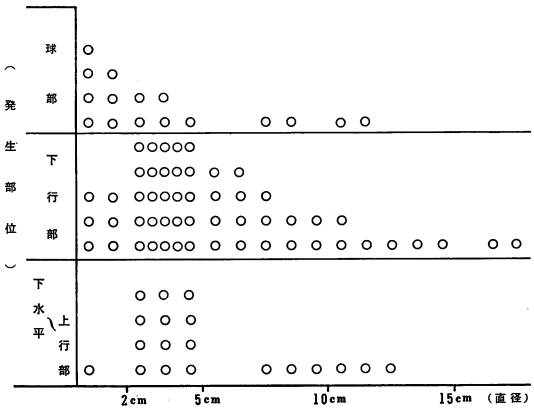

Fig. 8. Size versus location in duodenal leiomyoma (86 reported cases and 3 our cases).

が25 mm 大に対し下水平部例は48 mm 大および80 mm 大と後2者が大きかった．

主　訴：消化管出血を主訴とした例は58例（61％）で，貧血の10例（11％）を加えると，腫瘍からの出血を主症状とするものが70％以上を占めたことになる．そのほか腹部腫瘤8例（7％）や，全身倦怠感，上腹部痛，めまいなどがあった．腫瘍の大きさと出血との間には特別な相関はないようであった．

術前診断および診断法：術前診断の記載のあった87例においては，その内訳を列記すると，十二指腸腫瘍18例，同良性腫瘍8例，同ポリープ4例，同粘膜下腫瘍22例，同平滑筋腫15例，同平滑筋肉腫または肉腫4例，腹部腫瘤3例，胃又は十二指腸潰瘍2例，消化管出血4例，腸間膜腫瘍2例，十二指腸憩室1例及び癌（十二指腸・胃・膵頭・膵・各1例）4例であった．術前に十二指腸平滑筋腫または平滑筋肉腫の診断がついていたのは87例中19例(22％)であった．何らかの意味で十二指腸の腫瘍として診断されていた例は72例（83％）であった．

診断法としてはレ線検査（胃•腸透視），内視鏡検査，血管造影などが行われていた．診断法と診断内容の関係，十二指腸ポリープ，粘膜下腫瘍，平滑筋腫などの術前診断のついていた症例の大部分において，内視鏡検査が行われていた．平滑筋腫という組織学的診断が術前につい

ていたのは，内視鏡的に潰瘍底よりの生検が行われた3例（症例番号 No. 45, 67, 92）と高周波ホットバイオプシーによって組織が採取された1例（症例番号 No. 88）のみであった．血管造影は26例について行われており，その所見によって平滑筋肉腫と診断された例が2例，同じく平滑筋腫が8例であった．血管造影を行った症例の約半数が，平滑筋腫または筋肉腫の診断がされていた．

治療法：症例の70％以上が良性腫瘍としての摘出術または核出術が行われていた．膵頭部合併切除は乳頭部に発生した5例を含む8例のみで行われた．自験例ではすべて腫瘍摘出術を行った．

予　後：良性の十二指腸平滑筋腫として報告されているものの，術後の経過観察期間の記載があったものは23例（25％）のみであった．その内訳は，術直後死亡4例は別にして，6ヵ月未満の経過観察は8例，6ヵ月～1年未満2例，1年～2年未満2例，2年～3年未満3例，3年～4年未満2例，さらに5年以上観察されたものは2例であった．自験例では2年，3年および4年間の経過観察が行われた．

考　　察

小腸良性腫瘍の発生頻度は一般に稀で，Raidfort[2]らは剖検および手術例の56,500例中88例（0.16％）を占めるのみと記載し，十二指腸の腫瘍はこのうち21例（0.037％）であったと述べている．昭和53年度日本剖検輯報[3]の集計をみても，29,872剖検例中小腸をふくむ消化器の良性腫瘍は6例（0.02％）と非常に少ない．本院の最近7年間における総手術件数は21,247件で，うち十二指腸平滑筋腫の頻度は0.014％であった．十二指腸良性腫瘍は小腸良性腫瘍の20％[4]～26％[5]を占めると言われるが，十二指腸はその腸管の長さから考えて，空腸および回腸よりも単位面積当たりの発生頻度が高いことになる．また十二指腸の非上皮性腫瘍のうちでは，平滑筋腫が最も多く，非上皮性腫瘍の約半数を占めるといわれる[5]．発生部位については，十二指腸平滑筋腫の約半数が下行部に発生するといわれている[6]．患者年齢は40～60歳代に多く[7]，男女差はない．臨床症状の現れ方は腫瘍の大きさとその発生部位および発育形成に関係があり，具体的には，①腫瘍の局所刺激による症状，②腫瘍による腸管の通過障害，③腫瘍からの出血，の3つの組み合わせによるといわれる[8]．管内発育型の十二指腸平滑筋腫では，腫瘍による腸閉塞を起こしうると報告されているが[9]，空腸や回腸に比較すると，それは極めて少なく，①③が主な症状となると考えられる．出血の原因は被覆粘膜～腫瘍組織の欠損，すなわち潰瘍化による消化管内腔への出血によるものがほとんどであり，管内発育型では腫瘍が小さくても被覆粘膜に欠損を生ずる機会が多いと考えられ，反対に管外発育型では腫瘍がかなり大きくても粘膜欠損は軽いと考えられる．診断法としては，種々の消化管検査法が用いられ，レ線検査によっては管内発育例や大型腫瘍の部位診断が可能である．内視鏡検査は，発育腫瘍の肉眼的観察および腫瘍組織生検ができるので有用な検査法である[10)~13)]．しかし水平部以下に達しうるような完全な精査のためには，十二指腸アァイバースコープが必要である．最近血管造影法が行われ，部位診断や質的診断にも有効といわれている[14]．特に管外性発育腫瘍の大きさが濃染像として描出されうる利点がある．また大量消化管出血時の早期の部位診断および質的診断の確定のためには緊急内視鏡とともに，血管造影法が極めて有効な検査法であろう．しかし血管造影法でも良悪性の区別は必ずしも容易ではなく，渡辺ら[15]は，腫瘍に接した血管に encasement がある時や周囲へ浸潤が認められる場合を悪性所見としている．他臓器への転移の有無の検索も重要で，Choら[16]は肝転移例を報告し，肝動脈造影の必要性を述べている．肝転移をきたした自験症例 No. 2 では，血管造影を行っておらず，十二指腸腫瘍手術時には肝・骨転移はみられなかった．血管造影を行ったのは症例 No. 3 のみであり，それでは明らかな濃染像を認めた．

術中の良悪性の鑑別は重要で，十二指腸平滑筋性腫瘍の大きさ，周囲組織への浸潤，あるいは他臓器（特に肝・肺）への転移の有無などによることは，他の腫瘍の場合と同様であろう．しかしリンパ節転移は一般に少ないといわれる[17]．術中，悪性の疑われる場合には迅速病理組織検査を行う必要があるが，組織学的所見のみで平滑筋性腫瘍の良悪性を決定することは非常に困難な症例が少なくなく，Morson & Dorson[1] は良悪性を明示しない leiomyomatous tumor または smooth muscle tumor という名称を提唱している程である．Starr ら[9] は小腸平滑筋腫76例を報告し，そのうち41例（54%）を悪性としているが，それらは組織学的に核分裂像や細胞成分が多く，細胞異型が高度であり，また2cm～20cm大の例であった．

小腸平滑筋性腫瘍の正確な予後は，その診断確定が困難なことから計りがたいが，平滑筋肉腫としての報告例でも5年生存率が30～60%[18] と差が見られ，Ranchold ら[18] の例でも12年と19年という長期の生存例があるといっている．

十二指腸平滑筋腫の本邦報告例における術後経過の観察期間が明確に記載された例は23例にすぎず，記載例でも数ヵ月～最高5年6ヵ月[19] であり，悪性例を含む危険率などについて十分な考察は不可能であった．原田ら[20] は術後7年目に肝転移をきたした例を報告しており，十二指腸平滑筋性腫瘍の場合は，たとえ組織学的に良性の診断であっても長期にわたる経過観察が必要であろう．

ま　と　め

最近の7年間に本院で経験した十二指腸平滑筋腫の3例を報告し，あわせて本邦100例について臨床病理学的事項を中心に検討を加えた．自験例は水平部に管外性に発育した2女性例と，球部に管内外性に発育し，レ線，内視鏡検査で容易に発見できた1男性例であり，全例とも腫瘍摘出術を行った．1女性例は平滑筋腫と診断されたにもかかわらず術後3年目に肝・骨・右鎖骨上窩リンパ節転移をきたして死亡した．小腸平滑筋性腫瘍は組織学的に良悪性の判定が困難な例があるため，術後長期間の経過観察が必要なことを強調した．

（本論文の要旨は，第41回日本臨床外科医学総会で報告し，のち1例を経験したので合わせて報告した．）

文　　献

1) Morson, B. C. and Dorson, I. M. P.: Gastrointestinal pathology 2nd ed. Oxford London, Blackwell Scientific Publication. 1979, pp. 368—371
2) Raidford, T. S.: Tumors of the small intestin. Arch. Surg. 25 : 122—177, 1932
3) 日本病理学会編：日本剖検輯報．第20輯，1979
4) Willson, J. M., Melvin, D. B. and Gray, G., Thorbjarnarson, B.: Benign small bowel tumor. Ann. Surg. 181 : 247—250
5) 中村卓次，山城守也，鈴木雄二郎：十二指腸の腫瘍，2・良性腫瘍．胃と腸 4：91—100，1969
6) Mitterpunkt, A. I., Capos, N. J. and Bernstein, A.: Benign leiomyoma of the duodenum. Arch. Surg. 88 : 308—313, 1956
7) River, L., Silverstein, J. and Tope, J. W.: Benign neoplasms of the small intestin. -A critical comprehensive review with reports of 20 new cases-. Int. Abstr. Surg. 102 : 1—38, 1969
8) Olson, J. D. and Dockerty, M. B.: Benign tumor of the small bowel. Ann. Surg. 134 : 195—204, 1951
9) Starr, G. F. and Dockerty, M. B.: Leiomyomas of the small intestine. Cancer, 8 : 101—111, 1955
10) 坂元 龍 ほか：十二指腸平滑筋腫の1例(会) gastroenterological Endoscopy, 23 : 1337, 1981

11) 張 国雄，竹本洋一，大同禮次郎：十二指腸平滑筋腫 ―本邦37例の統計的観察―．外科診療 19：111―117，1977
12) 広岡大司，湯浅 肇，吉田脩一，松永信正，茂木安平，玉川 勤，森本俊一，甲田安二郎，春日井達造，久野信義，福田芳郎，高木俊孝：術前診断しえた十二指腸平滑筋腫の1例．胃と腸 8：1672―1676，1973
13) 宮本幸男，東郷庸史，佐藤泰平．三島敬明，池谷俊郎，池村 繁，斉藤 清，川井忠和，泉雄 勝，加藤良一：十二指腸平滑筋腫・本邦89例の臨床統計的観察：日本消化器外科学会雑誌 13：1279―1283，1980
14) Ramer, M., Mitty, H. A. and Bacon, M. G.: Angiography in leiomyomatous neoplasms of the small bowel. Amer. J. Roentgenol. 113：263―268, 1971
15) 渡辺俊一，大畑武夫，丸山雄造：消化の平滑筋腫と平滑筋肉腫 ―その動脈造影所見について―．臨床放射線 21：335―342，1976
16) Cho, K. J. and Reuter, S. R.: Angiography of duodenal leiomyomas and leiomyosarcomas. Am. J. Roent. 135：31―35. 1980
17) Del Regato, J. A. and Spjut, H. J.: Ackerman and Regato's Cancer diagncsis, Treatment and Prognosis. St Louis, CV Mosby. 1977, pp. 493―506
18) Ranchold, M. and Kenpson, R. L.: Smooth muscle tumors of the gastrointestinal tract and retroperitoneum. A pathologic analysis of 100 cases. Cancer 39：255―262, 1977
19) 野村益世，木山 保，佐藤 正，野坂謙二：十二指腸平滑筋腫，十二指腸平滑筋肉腫の各1例，内科 31：513―516，1973
20) 原田佳昭 ほか：術後7年目に肝転移をきたした十二指腸平滑筋腫の検討(会)．日本消化器外科学会雑誌 13：728，1980
21) 草島義徳，尾島敏夫，沢崎邦広，三輪晃一，宮崎逸夫，高柳尹立：術前に診断し得た十二指腸平滑筋腫の1例，並びに本邦57例の統計的考察，外科治療 41：116―120，1979