

## Ollier 氏病の骨シンチグラフィ

川崎医科大学 核医学

大塚 信昭, 伊藤 安彦, 森田 陸司  
村中 明, 友光 達志, 柳元 真一

神戸大学 放射線科

檜 林 勇

川崎医科大学 整形外科

山野 慶樹, 渡辺 良

川崎医科大学 放射線科

梶原 康正, 西下 創一

(昭和58年5月31日受付)

### Bone Scintigraphy in a Case of Ollier's Disease

Nobuaki Otsuka, Yasuhiko Ito, Rikushi Morita

Akira Muranaka, Tatsushi Tomomitsu  
and Shinichi Yanagimoto

Division of Nuclear Medicine, Department of Radiology,  
Kawasaki Medical School

Isamu Narabayashi

Department of Radiology, Kobe University School of Medicine

Yoshiki Yamano and Ryo Watanabe

Department of Orthopedic Surgery, Kawasaki Medical School

Yasumasa Kazihara and Soichi Nishishita

Department of Radiology, Kawasaki Medical School

(Accepted on May 31, 1983)

Ollier 氏病に  $^{99m}\text{Tc-MDP}$  による骨シンチグラフィを施行し, 骨 X-P 所見と対比した. 骨 X-P に一致して肋骨, 手指骨 (特に左手), 左上腕骨, 左脛骨, 左足に  $^{99m}\text{Tc-MDP}$  の activity の増加を認めた. しかし, 骨シンチグラフィによる経過観察では変化は認められず,  $^{67}\text{Ga-citrate}$  による腫瘍シンチグラフィでも軽度の集積を認めるのみであり, 悪性化は否定された. 悪性骨腫瘍は  $^{99m}\text{Tc}$ -リン酸化合物の集積を認めるが良性腫瘍も時に高度の骨集積を認めるためその鑑別は困難である. Ollier 氏病のように高頻度に悪性化をきたすものは骨シンチグラフィによる経過観察が必要である. また,  $^{67}\text{Ga-citrate}$  による腫瘍シンチグラフィも良性, 悪性の鑑別に役立つ.

Bone scintigraphy with  $^{99m}\text{Tc}$ -MDP was performed on a case with a Ollier's disease. Compared with Bone X-ray examinations, increased activity is noted in the ribs, hands (esp. left), left humerus, left tibia and left foot. Tumor scintigraphy with  $^{67}\text{Ga}$ -citrate shows slightly increased accumulation in comparison with  $^{99m}\text{Tc}$ -MDP findings. However, apparent change was not noted compared with the previous scans. So, malignant change was negative.

Malignant bone tumors usually show high activity, but some benign tumors also show high uptake. So, a differential diagnosis of bone disease using  $^{99m}\text{Tc}$ -phosphorous compounds is occasionally difficult.

In case of Ollier's disease, a follow-up bone scintigraphy is useful for evaluation of tumor growth, because malignant changes were accompanied by intensive uptake of  $^{99m}\text{Tc}$ -MDP. Also,  $^{67}\text{Ga}$ -study is necessary for the differentiation of bone disease.

Key Words ① Ollier's disease ②  $^{99m}\text{Tc}$ -MDP bone scintigraphy ③  $^{67}\text{Ga}$  scintigraphy

## はじめに

Ollier 氏病は四肢に、一般的には偏側性に多発性の内軟骨腫を生ずる比較的まれな疾患である。我々は Ollier 氏病に  $^{99m}\text{Tc}$ -MDP による全身骨シンチグラフィを施行し、骨 X線所見と対比したので報告する。

## I 症 例

〔症例〕 31歳 男性

主 訴：両手の疼痛と腫脹。

家族歴：既往歴：特記すべきことなし。

現病歴：昭和30年(小学校4年)に左中指の腫脹に気づき九大病院を受診した。昭和31年左中指生検施行し内軟骨腫症と診断された。昭和52年4月、本院整形外科外来を受診し、外来にて経過観察していたが、昭和53年3月転倒し、左手指疼痛を来し、入院となる。

入院時現症：体重41kg, 身長155cm, 左側肢の変形, 短縮, 関節部膨隆を認める。特に左手指は全指に腫瘤形成, 短縮し, 左3・4指も合指症様に変形著明。

検査成績：赤血球449万, 白血球5,900, 血沈1時間値14, 2時間値37, CRP(+) , RA(-)。他の生化学的検査：異常なし。

骨 X線所見：胸部 X線所見では縦隔, 肺野とも異常を認めないが両側肋骨には限局した大きな類円形の透亮像がみられ, その中の骨梁構造は著しく乱れ, 索状および斑状の不規則な濃厚陰影がみられ, 特に左肋骨において著明である。(Fig. 1)。左手指は全体に膨隆変形し軟骨腫にて置換され, ところどころに辺縁不規則な透亮像がみられ, 骨皮質は破壊されている。ま

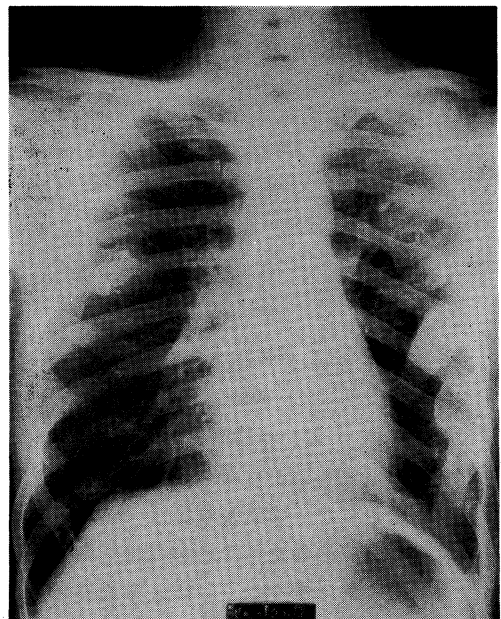


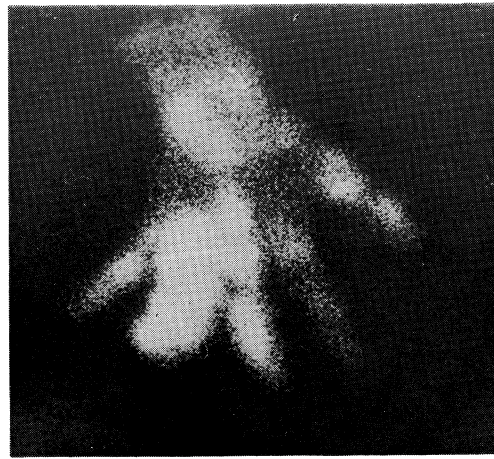
Fig. 1. Radiograph of the chest

た、右の3・4手指骨 (Fig. 2), 左上腕骨上骨幹端, 左脛骨上下骨幹端にも病巣を認めた。

骨シンチグラム所見： $^{99m}\text{Tc-MDP}$  による骨シンチグラムでは、左手指骨全体に activity の増加を認め (Fig. 3a), 右手指骨も腫瘍部に一致して異常集積像を認める (Fig. 3b). また両側肋骨, 左上腕骨の X線像の変化のある部位に一致して, 異常集積像がみられる (Fig. 4). 同様に左足に activity の増加を認める (Fig. 5).

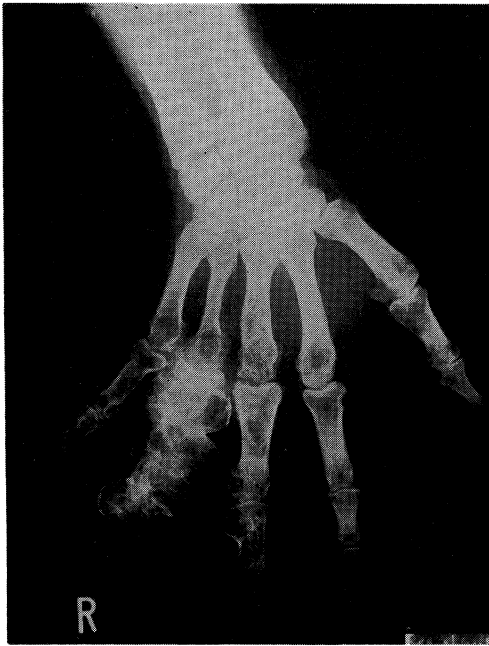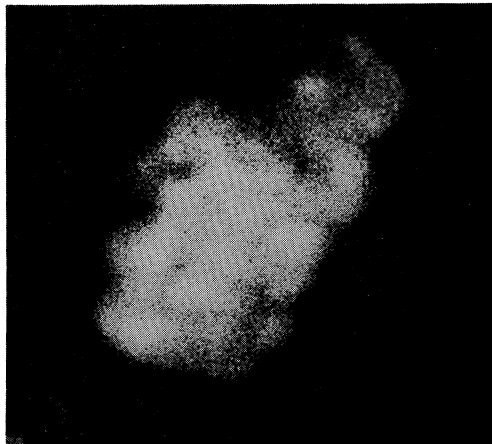


Fig. 2. Radiograph of the right hand



(b)

Fig. 3. Bone scintigraphy in the hands  
a. Left hand  
b. Right hand



(a)

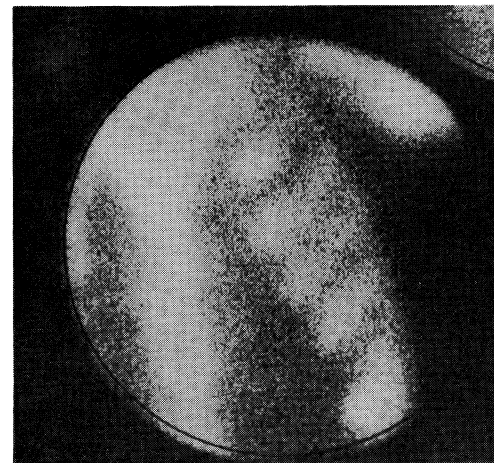
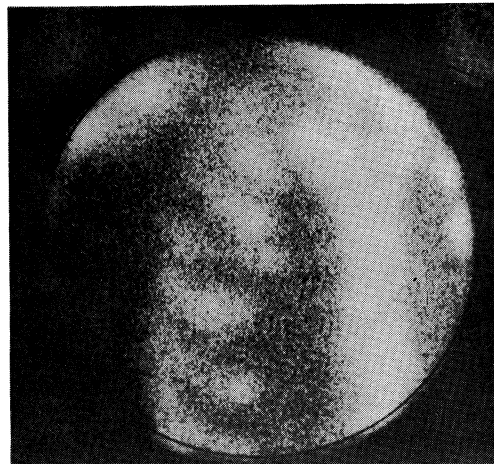
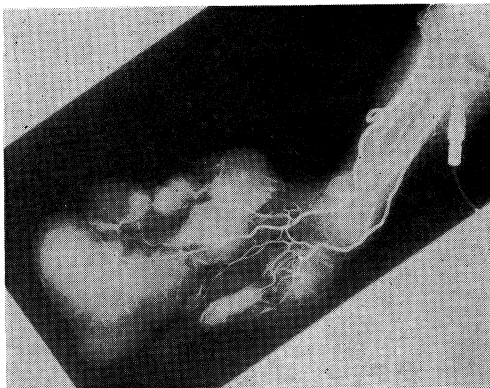


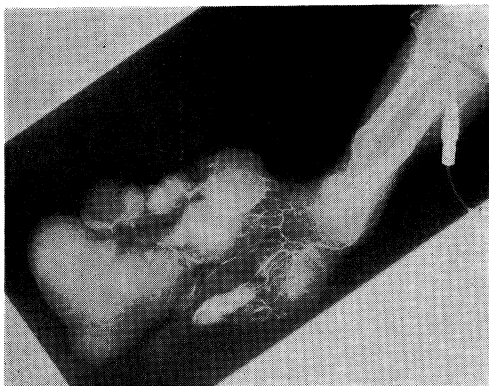
Fig. 4. Bone scintigraphy in the chest

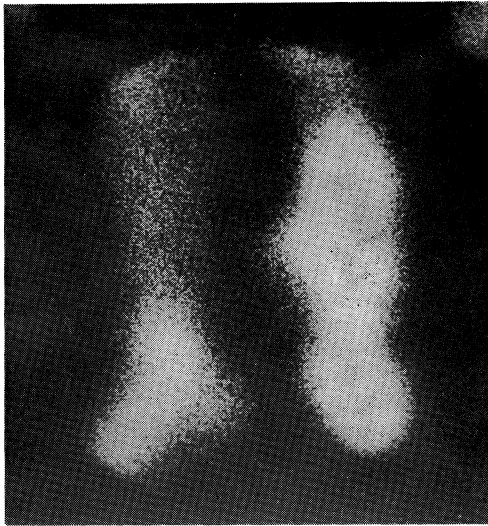

Fig. 5. Bone scintigraphy in the lower limbs



(a)



(b)

Fig. 6. Angiography of the left forearm  
a. early phase  
b. delayed phase

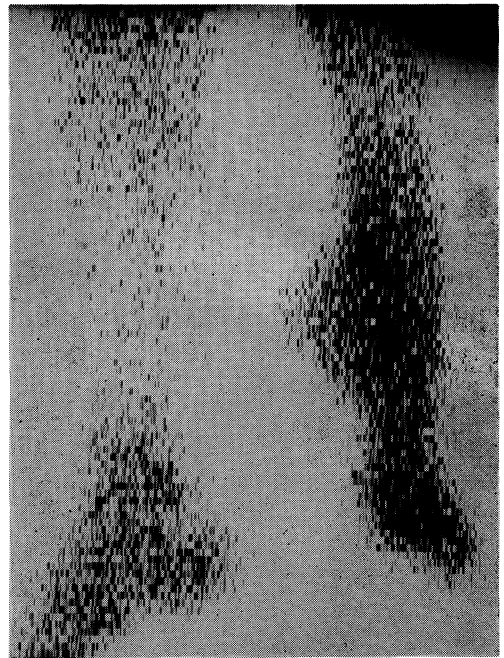


Fig. 7.  $^{67}\text{Ga}$  scintigraphy in the lower limbs

血管造影所見 (Fig. 6a, b): 正中動脈から血管造影を施行すると血管は encasement や irregularity はないが, 腫瘍部に細小血管増生と進展蛇行を認める. 病態的には破壊, 骨折, 修復をくりかえしているものと考えられた. 遅い phase でも tumor staining や pooling は悪性腫瘍ほど著しくはなく, extratumoral には静脈の encasement も認められなかった.

$^{67}\text{Ga}$  シンチグラフィ所見: 両脚の  $^{67}\text{Ga}$  シンチグラフィを施行すると, 左足は発育障害により短縮し,  $^{67}\text{Ga}$  集積は著しくはないものの, 右足に比べると病巣の集積が明らかである (Fig. 7). 同様に, 左手指骨にも activity の増加を認める.

## II 考 案

内軟骨腫症 enchondromatosis は 1899 年 Ollier によって記載された疾患で<sup>1)</sup>, 骨端発育軟骨層の腫瘍性過形成によって, 長管骨, 短管骨の骨端線下メタフィーゼに多発性の内軟骨腫を生じ, 骨の変形や短縮を生ずる骨系統疾患に属すると考えられる発育障害である. 石田らの

文献的考察では<sup>2)</sup> 病巣は手足の末梢，一肢一側，体の半側，一側あるいは両側の一部，全身性のものもある．Ollier 氏病の合併症として一番問題となるのは悪性化<sup>2)~7)</sup> でありその初発は疼痛とされる<sup>7)</sup>．本例も転倒しているものの疼痛をみているため悪性化も考慮に入れて核医学的検討をおこなう必要があった．一方，1971年に Subramanian ら<sup>8)</sup> によって <sup>99m</sup>Tc-リン酸化合物が導入されて以来，転移性骨腫瘍の診断をはじめとして骨シンチグラフィの診断的価値は広く認められている．また，原発性骨腫瘍の骨シンチグラフィでは良性，悪性の鑑別はできない<sup>9)</sup> ものの骨新生の程度を知る上で集積の強さをみることは有用<sup>10)</sup> である．本例では病的骨折の疑いもあるものの骨シンチグラフィでかなりの集積の強さが認められ，骨新生が活発なことがうかがわれた．しかし本例の経過中の骨シンチグラフィでは特に集積部位や程度はかわらず，腫瘤は発育，悪性化していないものと考えられた．また，<sup>67</sup>Ga は骨腫瘍の良性，悪性の鑑別ならびに早期診断に有用である<sup>11)</sup> ため本例にもこころみた．<sup>99m</sup>Tc-MDP の異常

集積部位に一致して <sup>67</sup>Ga の軽度集積を認めたがこのことは血管造影所見でも悪性変化ほどではないにしろ腫瘍部に細小血管増生があったためであろう．Ollier 氏病のようにかなりの頻度で悪性化する疾患に対しては骨シンチグラフィによる経過観察や <sup>67</sup>Ga による腫瘍シンチグラフィが有用と考えられる．また，本例の治療は一般的には腫瘍の切除や骨移植がおこなわれるが骨シンチグラフィは腫瘍の浸潤範囲決定に有用であり，治療方針樹立に役立つものと考えられる．

### ま と め

本例は幼児期に発症し，X線学的に変化がはじめはメタフィーゼに限局しており，またX線上の透明部の組織学的検査にて軟骨組織が証明され，多発性内軟骨腫と診断された症例で，骨X線所見と <sup>99m</sup>Tc-MDP による骨シンチグラムを対比して供覧し，本例における骨シンチグラフィの有用性を強調した．

本論文の要旨は第2回核医学症例検討会（1979年7月大阪）で報告した．

### 文 献

- 1) Ollier, L.: De la Dyschondroplasia. Bull. Soc. int. Chir. (Lyon) 3: 22, 1899
- 2) 石田了久, 浜田良機, 赤松功也: 25年間経過をみた Ollier 型多発性内軟骨腫の1例. 整形外科 28: 9 13-918, 1977
- 3) Braddock, G. T. F. and Hadlow, V. D.: Osteosarcoma in enchondromatosis (Ollier's disease). J. Bone Joint Surg. 48-B: 145-149, 1966
- 4) 阿部光俊, 立石昭夫, 大野藤吾, 伊地知正光, 滝川一興: 2次性軟骨肉腫について. 整形外科 18: 1079-1087, 1967
- 5) Mirra, J. M. and Marcove, R. C.: Fibrosarcomatous dedifferentiation of primary and secondary chondrosarcoma. J. Bone Joint Surg. 56-A: 285-296, 1974
- 6) Gherman, E.: Dyschondroplasia Ollier. Z. Orthop. 113: 869-875, 1975
- 7) 張景植, 山内裕雄, 藤巻有久, 工藤尚: 上腕骨亜全摘出後, 血管柄付腓骨移植術を行なった悪性化 Ollier 病の1症例. 整形外科 31: 1244-1248, 1980
- 8) Subramanian, G. and McAfee, J. G.: A new complex of <sup>99m</sup>Tc for skeletal imaging. Radiology 99: 192-196, 1971
- 9) 村田忠雄, 三枝俊夫: シンチスキヤニング一骨腫瘍に対する診断的応用. 伊丹康人編: 核医学の実際一骨, 関節, 筋肉. 東京, 医学図書出版. 1973, pp. 11-33
- 10) 山本逸雄: <sup>99m</sup>Tc 標識リン酸化合物による骨シンチグラフィの臨床的検討(II)一原発性骨腫瘍について. 核医学 15: 969-979, 1978
- 11) Okuyama, S., Ito, Y., Awano, T. and Sato, T.: Prospects of <sup>67</sup>Ga scanning in bone neoplasms. Radiology 107: 123-128, 1973