

胸郭外悪性腫瘍の縦隔・肺門リンパ節転移について

川崎医科大学 呼吸器内科

加藤 収, 松島 敏春, 安達 倫文
吉田 直之, 莊田 恭聖, 川西 正泰
矢木 晋, 副島 林造

川崎医科大学 人体病理部

上田 さゆり

(昭和58年11月12日受付)

Mediastinal and Hilar Lymph Node Metastases of Extrathoracic Carcinoma

Osamu Katoh, Toshiharu Matsushima
Michihumi Adachi, Naoyuki Yoshida
Kyosei Soda, Masayasu Kawanishi
Susumu Yagi and Rinzo Soejima

Division of Respiratory Diseases, Department of
Medicine, Kawasaki Medical School

Sayuri Ueda

Division of Human Pathology
Kawasaki Medical School

(Accepted on Nov. 12, 1983)

胸郭外悪性腫瘍剖検 330 例のうち 62 例 (18.8%) に縦隔・肺門リンパ節転移を認めた。このうち肉眼所見にて肺内転移病巣を認めず、すなわち肺を介したリンパ行性をとらずに直接リンパ行性に縦隔・肺門リンパ節に転移したと考えられる症例が 7 例あり、これらは肝癌 2 例、膵癌 2 例、胃癌、子宮癌、舌癌のそれぞれ 1 例であった。

病理学的に検索した結果、胸郭外悪性腫瘍の胸郭内リンパ節へのリンパ行性転移は次の 3 つの経路が考えられた。第 1 は腹部大動脈周囲のリンパ節より横隔膜リンパ網を介する経路、第 2 は後腹膜リンパ節より胸管を経由し、逆行性に流入する経路、第 3 は頸部リンパ節より逆行性に進展する経路であった。

A pathological study of 330 autopsy cases with extrathoracic carcinomas revealed 62 (18.8%) cases with mediastinal and/or hilar lymph node metastases. Seven of the 62 cases had metastases of the mediastinal lymph nodes directly from extrathoracic organs, without lung involvement. Primary foci of these seven cases were the liver (2 cases), pancreas (2 cases), stomach, uterus and tongue.

The following three routes of direct mediastinal lymph node metastasis from

extrathoracic carcinomas were considered: metastasis via diaphragmatic lymphatic channels from abdominal periaortic lymph nodes, retrograde involvement of mediastinal lymph nodes via the thoracic duct from the retroperitoneal lymph node plexus and retrograde involvement of tracheo-mediastinal lymph channels from cervical carcinomas.

Key Words ① Mediastinal lymph node metastasis ② Extrathoracic carcinoma
③ Retrograde involvement

はじめに

胸部X線写真より癌転移の問題を取り扱う場合には転移様式、転移の部位ならびに進展経路を分析することが必要であり、特に縦隔・肺門リンパ節転移の有無は肺癌はもとより、その他の悪性腫瘍の予後に関して重要な問題である。最近私共は子宮癌切除後の胸部X線写真上、肺門リンパ節腫大以外に明らかな肺野の転移巣を認めず、臨床的に子宮癌の肺門リンパ節転移と考えられる症例を経験した。すなわち患者は68歳の女性で20年前に肺結核の既往があり、昭和56年4月に子宮頸癌のため、子宮全摘出術を受けた。以後経過は良好であったが、昭和58年1月に左鎖骨上窩リンパ節腫大を認め、リンパ節生検にて扁平上皮癌と診断され、さらに胸部X線写真にて右肺門部腫大を指摘され当科入院となる。昭和56年4月 (Fig. 1) と入院時

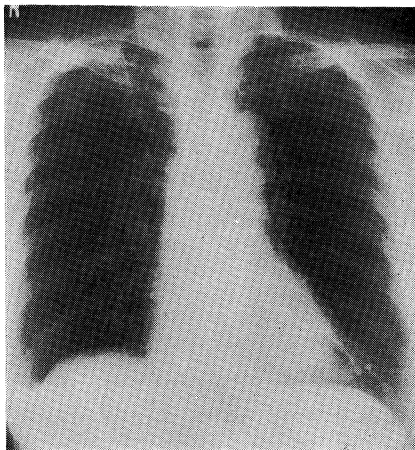


Fig. 1. Chest X-ray film taken in April 1981, showing pleural thickening and old tuberculus lesion.

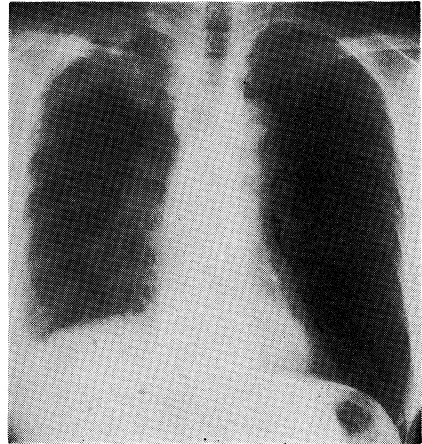


Fig. 2. Chest X-ray film taken in January 1983, showing the right hilar lymphadenopathy.

(Fig. 2) の胸部X線写真では両側肺野に陳旧性結核病巣ならびに著明な右胸膜肥厚像を同様に認めるが、それ以外に新たに右肺門リンパ節の腫大を認める所見が出現していた。胸部CT像 (Fig. 3) でも同様に右肺門リンパ節腫大を

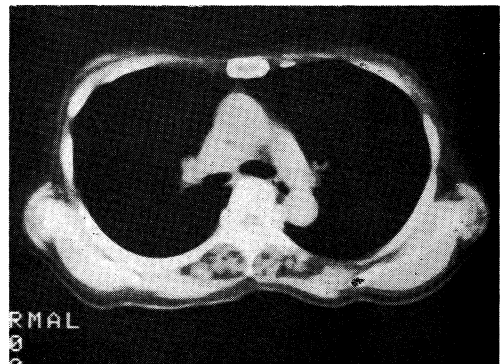


Fig. 3. CT scanning at the level of T₇ showing enlargement of the right hilar lymph nodes.

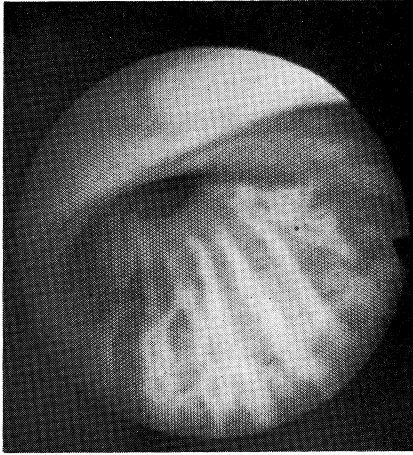


Fig. 4. The right tracheus intermedius is compressed from posterior wall due to lymph node.

認め、気管支鏡検査では右中幹気管支の圧排所見ならびに粘膜下浸潤所見 (**Fig. 4**) を認め、同部の気管支粘膜生検により扁平上皮癌と診断された。肺野には明らかな転移巣を認めず、子宮癌のリンパ行性による右肺門リンパ節腫大と考えられる症例であった。

本例のように肺野に明らかな転移巣がなく、すなわち肺を介した肺門・縦隔リンパ節侵襲とは異なり、胸郭外より直接的にリンパ行性に縦隔・肺門リンパ節へ転移することがあり、臨床上極めて重要な所見と考えられる。従って胸郭外腫瘍の縦隔・肺門リンパ節転移に関して、その転移頻度ならびに転移経路を明らかにする目的で剖検例を検討した。

対象ならびに方法

対象は昭和49年1月より57年12月までの9年間に当院病理部にて剖検された胸郭外腫瘍330例で、脳脊髄腫瘍、血

液・リンパ網内系腫瘍および重複癌は除外した。この中で縦隔・肺門リンパ節転移をきたした症例の臓器別転移頻度を検討し、さらに胸部X線写真で肺野に転移巣を認めず、肉眼所見でも転移巣が明らかな症例のリンパ行性転移経路について考察した。

結 果

今回検討した胸郭外悪性腫瘍330例中縦隔・肺門リンパ節に転移した症例は62例 (18.8%) で、原発臓器別転移頻度を **Table 1** に示したが、皮膚 (60%)、子宮 (44.4%)、乳腺 (40%)、膀胱 (35%)、脾臓 (27%)、前立腺 (21%) 等に高率に縦隔・肺門リンパ節転移を認めた。この62例中縦隔・肺門リンパ節へ肺を介さず直接的にリンパ行性転移をきたした症例ならびにその転移経路を調べるために、肺に血行性転移をきたした症例を除外し、**Table 2** に示した。この結果胸部X線写真ならびに剖検時肉眼所見

Table 1. Frequency of Intrathoracic Lymph Node Metastasis (S49-S57)

Primary Site	No. of Cases	Cases with Adenopathy	
		No. (%)	%(No./62)
G-I Tract	89	13 (14.6)	
Stomach	70	11 (15.7)	17.7
Colon	19	2 (10.5)	3.2
Liver	92	12 (13.0)	19.4
Pancreas	30	8 (26.7)	12.6
Breast	15	6 (40.0)	9.7
Genitourinary Tract	55	16 (29.1)	
Kidney	7	1 (14.3)	1.6
Bladder	17	6 (35.3)	9.7
Prostate	14	3 (21.4)	4.8
Uterus	9	4 (44.4)	6.5
Ovary	8	2 (25.0)	3.2
Head & Neck	29	4 (13.8)	6.5
Skin	5	3 (60.0)	4.8
Others	15	0	
Total	330	62 (18.8)	100.0

Table 2. Intrathoracic Lymphadenopathy without gross Lung Metastasis

No.	Primary Site	Histology	L. N. Metastasis	Lung Metastasis
1	Liver	Hepatocellular Ca.	Paratracheal Portal, Paraaorta Peripancreas	+ (minute)
2	Liver	Hepatocellular Ca.	Hilar, Paratrachea Subcarina Paraaorta	-
3	Pancreas	Ad.	Hilar Retroperitoneal	+ (minute)
4	Pancreas	Ad.	Hilar, Paratrachea Paraaorta, Portal	-
5	Stomach	Ad.	Subcarina Paraaorta	+ (minute)
6	Uterus	Sq.	Paratrachea Inguinal Retroperitoneal	+ (minute)
7	Tongue	Sq.	Hilar Paratracheal, Neck	+ (minute)

にて肺野に転移巣を認めない症例は、肝癌2例、脾癌2例、胃癌、子宮癌、舌癌のそれぞれ1例で計7例であった。病理組織学的には7例中5例に肺野の微小転移巣を認めたが、この病巣は縦隔・肺門リンパ節腫大に比べて非常に小さいため、リンパ行性に肺門・縦隔リンパ節への転移をきたす可能性は低いものと思われ、事実、組織標本にてもリンパ管内に腫瘍細胞を認めなかった。以上よりこの7症例はいずれも原発巣よりリンパ行性に縦隔・肺門リンパ節に転移したものと考えられた。夫々の病理組織型は肝細胞癌2例、腺癌3例、扁平上皮癌2例で、リンパ行性転移についての癌組織型による特異性は認められなかった。さらにリンパ節への転移部位の詳細な検討を **Table 2** に示した。このなかで肝癌の2例はともに大動脈周囲のリンパ節に転移しており、脾癌では大動脈周囲リンパ節を侵襲した1例と、後腹膜リンパ節へ転移した1例にわかれていた。さらに胃癌では大動脈周囲リンパ節へ、子宮癌は後腹膜リンパ節へ、舌癌は頸部リンパ節への転移を認めた。この結果

より、7例はいずれも肺を介さないで、直接的に縦隔・肺門リンパ節へリンパ行性転移をきたしたものと考えられるので、縦隔・肺門リンパ節を侵襲する経路としては、以下の3つが考えられる。すなわち **Table 2** に示した肝癌の2例、脾癌の症例4、胃癌の症例5などのように横隔膜下の大動脈周囲リンパ節への転移を認める群と脾癌の症例3ならびに子宮癌の症例6のように後腹膜リンパ節を侵襲し胸管を経たと考えられる群、さらに舌癌の症例7は頸部リンパ節より直接的に縦隔リンパ節を侵襲したと考えられる3つの経路であった。

考 察

従来より転移性肺癌の胸部X線写真に関しては結節型、リンパ管炎型、浸潤型、肺門型、胸水型等に分類されており、多数の報告があるが^{1), 2), 3)}、今回検討を行ったのは主に肺門型と考えられている症例である。自験例のように肺野には明らかな腫瘍病巣を認めず、縦隔・肺門リンパ節にリンパ行性転移をきたす胸郭外悪性腫瘍の頻度ならびにその転移経路に関して剖検例を検討した。剖検例における縦隔・肺門リンパ節転移に関しては以前より報告されており^{4), 5)}、今回の子宮(44%)、乳腺(40%)、膀胱(35%)、脾(27%)とほぼ同様の結果であった。特に性尿路系の臓器による転移が全般的に高頻度であったことは注目すべきである。癌がリンパ行性の転移をする場合、各臓器の転移経路に関して一応の理解がなされており^{6), 7), 8)}、肺門リンパ節に関しては肺内ならびに胸膜癌病巣よりリンパ管を介して肺門・縦隔リンパ節へ転移するとされている。このため肺野に多数の

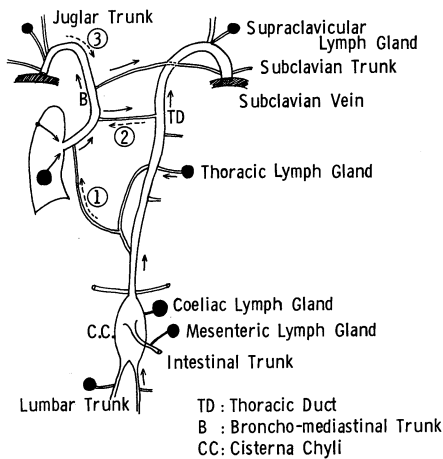


Fig. 5. Diagram of Thoracic Duct and its Main Connection.

転移巣があれば肺門・縦隔リンパ節転移をきたす可能性があるため、肉眼所見にて転移巣を認める症例を除外した結果、胸郭外悪性腫瘍で縦隔・肺門転移のあったのは7症例のみであった。この7例のリンパ節転移経路はFig. 5に示した3つの経路が考えられた。第1の経路は胃、肝、脾など横隔膜に隣接する臓器よりの転移で、主に腹部大動脈周囲のリンパ節より上行し、横隔膜リンパ網を介して縦隔リンパ節へ転移したものと考えられる。この経路のリンパ流に関しては定った見解はなく、複雑なリンパ流を呈するため、一定の方向性が考えにくい。このことは原発性肺癌が比較的高頻度に腹腔リンパ節転移をきたしたり⁹⁾、さらに腹腔臓器の癌が縦隔リンパ節転移をきたすことより明らかである。第2の経路は脾、子宮等より後腹膜リンパ節群へ転移し、胸管を経由して上行しながら、その途中縦隔リンパ節へ転移したと思われる経路である。正常のリンパ流は気管支・縦隔リンパ節より胸管に流入していると考えられており⁶⁾、この経路は逆行性に侵襲したものであろう。第3の経路は頭頸部癌が頸部リンパ節へ転移し、さらに気管支・縦隔リンパ幹管を経由し、縦隔・肺門リンパ節へ転移したと思われる。

この場合も正常リンパ流に逆行する転移である。このように第2・第3の経路は逆行性転移を示しているが、その機序に関しては次のように考えられている。通常胸管は弁構造を有し、逆流を防止しているが^{6), 10)}、胸管やリンパ管内に腫瘍塞栓や炎症等がおこり、輸入リンパ管の閉塞をきたすと、容易に逆行性転移をおこすことが分っている^{10), 11)}。

Fig. 6は症例2の胸部X線写真と断層写真であるが、肺内に明らかな転移巣を認めず、著明な右肺門リンパ節腫大をきたした所見のみである。このような場合、肺門・縦隔リンパ節腫大をきたす疾患、すなわちリンパ腫、肺癌、感染性・非感染性肉芽腫症等との鑑別が重要であり、特に腎癌、舌癌で両側肺門リンパ節腫大を呈した症例の報告があり^{12), 13)}、この場合一層診断が困難となる。肺門リンパ節に関しては、通常胸部X線写真にてほぼ検索可能であるが、縦隔リンパ節に関しての情報は現在では胸部CTの方がより有用である^{14), 15)}。

今回の成績より胸郭外悪性腫瘍が直接的に縦隔・肺門へリンパ行性転移をきたすことが明らかとなり、診断面において縦隔・肺門リンパ節腫大を認めた場合、胸郭外悪性腫瘍の可能性を考慮する必要がある。さらに治療面では手術適応の決定ならびに予後の判定にあたって、縦隔・肺門リンパ節を十分に検索することが重要と思われる。

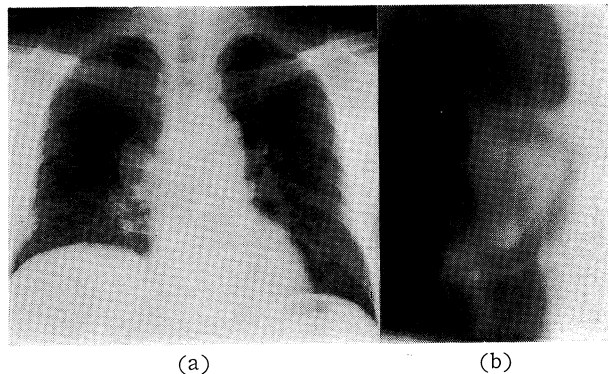


Fig. 6. Chest X-ray film (a) and tomogram (b) of case 2, showing enlargement of the right hilar lymph nodes.

文 献

- 1) Fried, B. M.: Tumors of the lungs and mediastinum. Philadelphia, Lea & Febiger Co.. 1958. pp. 159—192
- 2) 仁井谷久暢: 新内科学大系 28巻A. 東京, 中山書店. pp. 275—295
- 3) 加藤 収, 松島敏春, 安達倫文, 莊田恭聖, 原 宏紀, 副島林造: 浸潤影を呈する転移性肺癌のX線学的, 病理学的検討. 肺癌 22: 35—43, 1982
- 4) 石川七郎, 末舛恵一, 渡辺 弘, 北岡久三, 三富利夫, 成毛韶夫: 癌の転移. 東京, 中山書店. 1972, pp. 35
- 5) 鈴木 明, 西脇 裕, 西条長宏, 川瀬一郎, 仁井谷久暢: 転移性肺腫瘍のX線像—転移の場と進展の様相を中心—. 肺と心 23: 244—254, 1976
- 6) Willis, R. A.: The spread of tumors in the human body. 3d ed.. London, Butterworths. 1973, pp. 19—35
- 7) Chuzo Nagaishi: Functional anatomy and histology of the lung. Tokyo, Igaku Shoin. 1972, pp. 102—177
- 8) Heitzman, E. R., Markarian, B., Raasch, B. N., Carsky, E. W., Lane, E. J. and Berloue, M. E.: Pathways of tumor spread through the lung: Radiologic correlations with anatomy and pathology. Radiology 144: 3—14, 1982
- 9) 岡田慶夫, 並河尚二, 中島真樹: 肺癌のリンパ行性転移の分布と経路. 日本臨牀 38: 208—215, 1980
- 10) Baltaxe, H. A. and Constable, W. C.: Mediastinal lymph node visualization in the absence of intrathoracic disease. Radiology 90: 94—98, 1968
- 11) McCloud, T. C., Kalisher, L., Stark, P. and Greene, R.: Intrathoracic lymph node metastases from extrathoracic neoplasms. Am J Roentgenol 131: 403—407, 1978
- 12) Reinke, R. T., Higgins, C. B., Niwayama, G., Harris, R. H. and Friedman, P. J.: Bilateral pulmonary hilar lymphadenopathy. An unusual manifestation of metastatic renal cell carcinoma. Radiology 121: 49—53, 1976
- 13) Khan, A. and Khan, F. A.: Hypernephroma: A rare cause of bilateral adenopathy and an example of the importance of tissue diagnosis in suspected cases of sarcoidosis. Chest 66: 722—723, 1974
- 14) 大塚 誠, 西谷 弘, 松浦啓一, 鬼塚英雄, 馬場博己, 福田美穂, 崎野郁夫, 吉田猛郎, 川平幸三郎: CT スキャンによる肺癌の縦隔及び肺門リンパ節転移の診断. 日医放会誌 41: 417—422, 1981
- 15) Goldwin, R. L., Heitzman, E. R. and Proto, A. V.: Computed tomography of the mediastinum. Normal anatomy and indication to the use of CT. Radiology 124: 235—251, 1972