いわゆる妊娠性エプーリス（妊娠腫）の1例

川崎医科大学　口腔外科学教室
福田　道男，細田　超，蔵内　真
瀬上　夏樹，小若　純久

（昭和58年12月27日受付）

So-called Pregnancy Epulis (Pregnancy Tumor): A Case Report

Michio Fukuda, Masaru Hosoda
Makoto Kurauchi, Natsuki Segami
Sumihisa Kowaka
Department of Oral Surgery
Kawasaki Medical School

(Accepted on Dec. 27, 1983)

妊娠期の妊婦の口腔は一般ではほとんど影響がない刺激でも鋭敏に反応し，その結果として歯肉炎や腫瘍状腫瘤を形成する．

今回はその腫瘍状腫瘤としての比較的まれな妊娠性エプーリスの1例を経験したのでエプーリスの語句ならびに分類について考察を加えた．

Pregnant women easily develop gingivitis and pseudotumorous lesions in the oral cavity upon slight stimulation that have no general effects. The authors experienced a case of the comparatively rare pregnancy epulis, and discussed the term "epulis' and its classification.

Key Words　① Pregnancy epulis　② Pregnancy tumor

はじめに

妊娠期における歯肉の病変として，出血，肥大，ときには腫瘍状腫大などがあり，これらは局所原因として妊婦の口腔清掃の不徹底，さらにはホルモン変調などが原因として知られている．今回，われわれは右口蓋部に発生した妊娠期の病変の1つとして考えられている妊娠性エプーリスを経験したので文献的考察を加えて報告する．

症　例

患　者：27歳，女性，妊娠8ヵ月．

初　診：1983年4月5日．

主　訴：右側口蓋部の易出血性腫瘤．

家族歴，既往歴：特記すべきことはない．

現病歴：1983年1月頃（妊娠5ヵ月頃）右上顎第二大臼歯相当口蓋部に豌豆大の腫瘤に気付き，舌などによる接触によっても易出血性であった．同年3月に某大学病院を受診したが，そのまま放置し腫瘤が急速に増大傾向を示し摂食困難も認めるようになり，本院を紹介来院した．なお産婦人科的には特に異常もなく経過していた．

現　症：全身的には，特に異常所見は認められない．局所所見としては，右側上顎第二大臼歯を中心として第一大臼歯から第三大臼歯に至

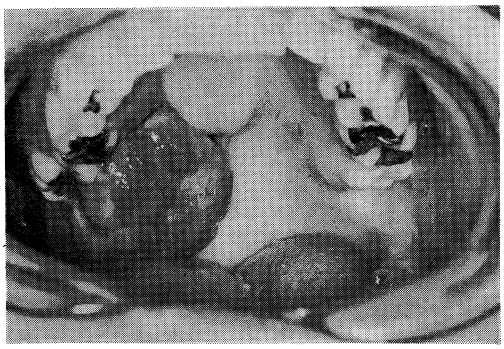

Fig. 1. Intraoral finding at the first examination.

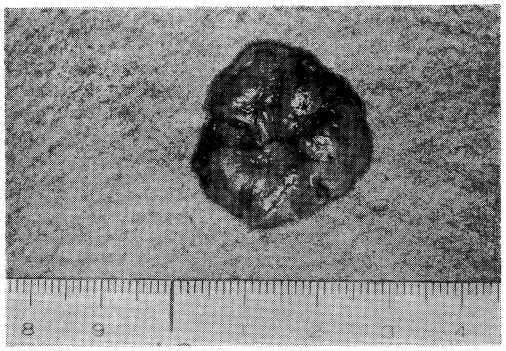

Fig. 3. Back view.

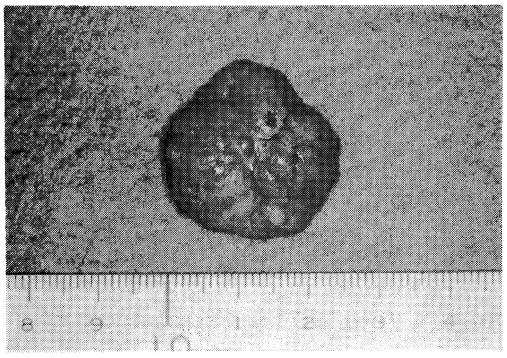

Fig. 2. Front view of the extirpated material.

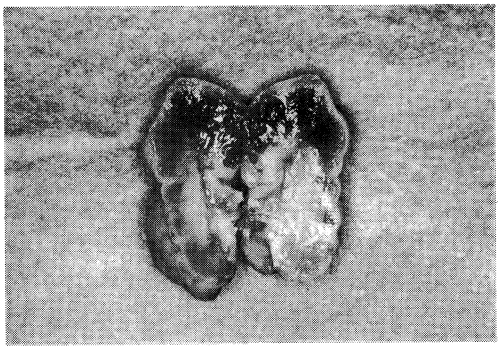

Fig. 4. Cut surface.

る口蓋側にほぼ25×30 mm 大の類半球状の腫瘤を認める．表面は帯紫赤色凹凸不平，硬度は弾性軟，自発痛，圧痛もないが，易出血性であった（**Fig. 1**）．産婦人科的には，妊娠29週で特に異常を認めていない．

臨床診断：妊娠性エプーリス（妊娠腫）

処置および経過：術後の出血を防止するために止血用保護床をあらかじめ作製し局所麻酔下にて通法により腫瘤を摘出した．腫瘤は上顎第二大臼歯口蓋側歯頸部付近で有茎性，易出血性であったが容易に止血することができ，保護床を装置して手術を終えた．摘出物は 25×27 mm 茸状，弾性軟，表面は帯紫赤色凹凸不平であった．術後後出血もなく，保護床も術後12日目で除去し，その後も再発もなく経過している（**Fig. 2, 3, 4**）．

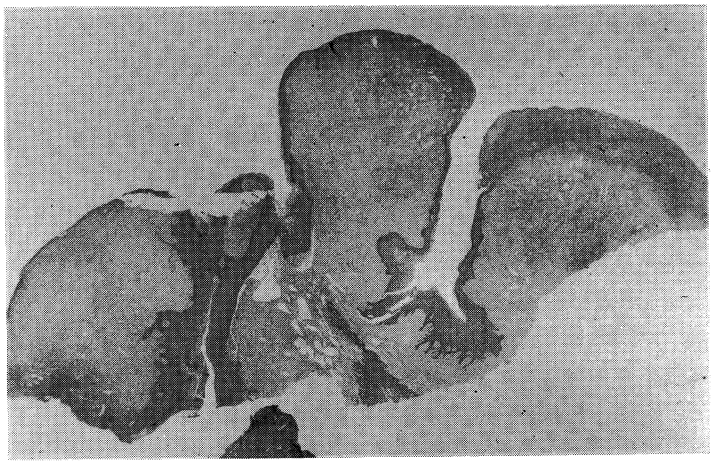

Fig. 5. Histopathological findings. (H-E stain, ×2)

病理組織学的所見：線維芽細胞や炎症性細胞

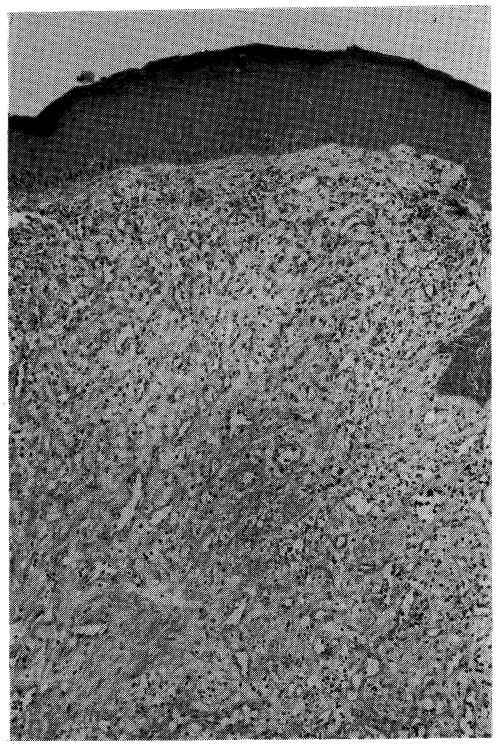

Fig. 6. Histopathological findings.
(H-E stain, ×50)

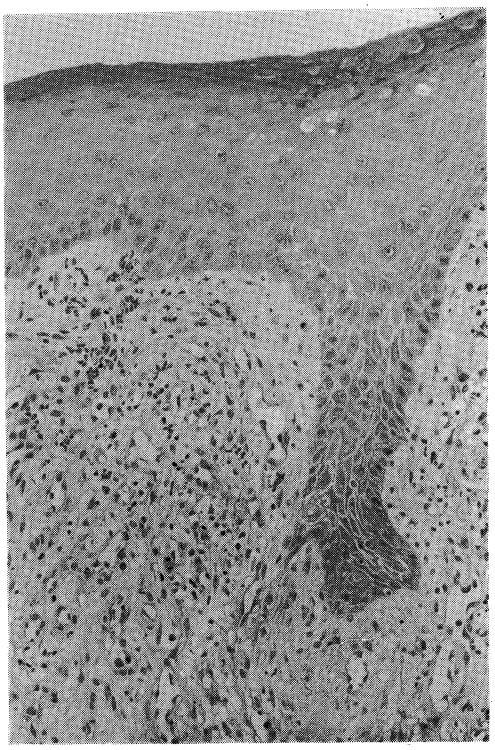

Fig. 7. Histopathological findings.
(H-E stain, ×100)

を混合した強い毛細血管増生をもった，濃赤色の肉芽組織や膿形成の肉芽組織が認められた．

病理診断：肉芽腫性エプーリス

考　　察

妊娠は生理的現象の一環として考えられているが，妊婦の身体には種々の変化が全身的にも局所的にも起こることが知られている．その内で妊娠時にしばしばみられる口腔症状としてはまず歯肉炎（gingivitis）があげられる．これは一般的には妊娠2～3カ月頃から発生し，妊婦中期頃より症状が著しくなり，出産後2～3カ月で消退すると言われており，妊婦の半数位に本症がみられる．この症状は辺縁歯肉が発赤，腫脹して，いわゆる出血性歯肉炎，肥大性歯肉炎さらには増殖性歯肉炎などを呈するようになる．原因にはエストロジンの増加などがいわれていて，内分泌の変調が考えられている．

他方歯肉に限局した腫瘤を一般にはエプーリス（epulis）と臨床的に呼ばれているが，妊娠時に出現するエプーリスを妊娠性エプーリス epulis gravidarum（妊娠腫ともいう）と呼称して妊娠期の口腔病変の一型として以前より知られている．これは先の歯肉炎よりも発現頻度はきわめて低いといわれている[1]．さらに鼻腔にも出現することがあり pregnancy granuloma と呼称されている．しかし鼻腔の発現頻度はさらに稀とされている．この場合，両側鼻腔に出現した症例も報告されている[2]．

歯肉に限局して発症する腫瘤には真性の腫瘍の他に反応性に生じた非腫瘍性の増殖物もあり，エプーリスという臨床病名にはかなりの混乱がみられる．そもそもエプーリス（epulis）は古くAD 150年～200年頃の Galenus の時代から歯肉の上（on the gingiva）を意味することから由来していて oulon（歯肉），epi（～の上に）の2つの意味の連結形で歯肉の上に発現する種々の腫瘤の総称として用いられてきてい

る．したがって語源的には矛盾はないが，病理学的に疾患の本態からみると，歯肉に発生するすべての腫瘤をエプーリスと呼称するため，上皮性，非上皮性の真性腫瘍も含まれ，混乱は免れえない．現在まで統一された見解はないが，「エプーリスとは歯肉に発現する炎症性，修復性および反応性の肉芽腫性の限局性腫瘤」とし，真性腫瘍は含まないものとするという考え方が有力である[3]．さらに，妊娠性エプーリスという病名についても各種名称で報告され統一されていない．すなわち，妊娠腫（pregnancy tumor），granuloma gravidarum，haemangioma of pregnancy などと呼称されている．一方，妊婦すべてに出現するのではないので妊娠性エプーリスという病名は使用すべきでないという説もある．その他エプーリスの臨床病名には，先天性エプーリス，思春期性エプーリス，義歯性エプーリスなど多くのエプーリスという病名が使用されてきたが，現在では明らかにエプーリスという病名では不適当であるとされていて別のカテゴリーに入れられているものもある．

発生部位については，妊娠性エプーリスでは上顎に発生するのがきわめて多く，その他のエプーリスについても上顎に多く発生がみられている[3),4)]．また性別発生頻度では青春期から更年期にかけては女性に多発している[3),4),5)]．

いわゆる妊娠性エプーリスの成因については多くの説があるが，確定的なものはみられていない．一般的には，内分泌異常が起こり，その結果に自律神経系カルシウム代謝に異常が起こり発症すると推測されている[3)]．また局所の口腔内状態の影響も無視できず特に歯牙の状態に影響されることが大であるとされ，いわゆる歯頸部隣接面う蝕，残根歯，不良補綴物，高度の歯石沈着，歯列不正など局所の慢性刺激が関与するとされている[4)]．

臨床診断名であるエプーリスは病理組織学的検索では種々の組織像を示してくる．本症例のごとき妊娠性エプーリスは，血管の多い肉芽組織からなるものが多いとされているが，切除時期によって肉芽組織から始まり血管の増殖，拡張を頂点として瘢痕化に推移する変化がみられる．従って，妊娠性エプーリスでは病理組織学的には，肉芽腫性エプーリスならびに末梢血管拡張性エプーリスが頻度としては高い[4)]．本症も肉芽腫性エプーリスの病理診断が得られた．

その他エプーリスの組織像としては，線維性エプーリスや巨細胞性エプーリスがある．また，これらエプーリスの中には部分的に骨やセメント質に類する石灰化物を含んでいるものもみられるが，これには種々の問題があり，名称などにも混乱がみられるので，詳細は他にゆずる[5)]．本症においては，石灰化物はみとめられなかった．

ま　と　め

27歳女性に発生したいわゆる妊娠性エプーリスの一例を報告し若干の文献的考察を加えた．

文　　献

1) Shafer, W. G., Hine, M. K. and Levy, B. M.: A textbook of oral pathology. 4th ed. Philadelphia, W. B. Saunders, 1983, pp. 774
2) Hemani, D. D., Gupla, A. K. and Sharma, K. K.: Recurrent bilateral pregnancy granuloma of the nose. J. Laryngl. Otol. 95：957—960, 1981
3) 岩崎弘治，梶川幸良，大西 真：エプーリス63症例の臨床的観察．日口外誌 22：332—337，1976
4) 好士和夫：エプーリス（歯肉腫）の臨床的ならびに組織学的研究．口病会誌 26：1666—1682，1959
5) 石田 武，長谷川 清，小川裕三，吉岡千尋，青葉考昭，八木俊雄：エプーリスの分類と自験例160例の集計観察．日口外誌 30：14—23，1981