

馬尾性間歇性跛行の1例

川崎医科大学 神経内科

栗井佐知夫, 東靖人, 安田雄

守本研二, 寺尾章

(昭和59年1月31日受付)

A Case of Intermittent Cauda Equina Claudication

Sachio Awai, Yasuto Higashi
Takeshi Yasuda, Kenji Morimoto
and Akira Terao

Division of Neurology, Department of Medicine
Kawasaki Medical School

(Accepted on January 31, 1984)

馬尾性間歇性跛行の1例を報告した。症例は56歳, 女性。間歇性跛行, 両下肢のしびれ感を主訴に入院した。腰椎X線写真で, L_4 椎体の軽度の前方へのすべり, 骨棘形成を認めた。ミエログラフィーとメトリザミドCTでは, L_{3-4} , L_{4-5} , L_5-S_1 椎間部に一致して脊椎管腔の著明な狭窄を認めた。本例は先天性素地の上に変性加わって発症した混合型腰部脊椎管狭窄症による馬尾性間歇性跛行と考えられた。

A case of intermittent cauda equina claudication is reported.

A 56-year-old woman was admitted because of intermittent claudication and paresthesia in her lower limbs. Plain X-ray films of the lumbar spine disclosed slight forward displacement of the L_4 vertebral body and osteophyte formation. Myelography and metrizamide CT revealed marked spinal canal stenosis at the level of the L_{3-4} , L_{4-5} , and L_5-S_1 intervertebral spaces.

This case was considered as cauda equina claudication due to lumbar canal stenosis of combined type (congenital / degenerative).

Key Words ① Intermittent claudication ② Lumbar canal stenosis ③ Cauda equina claudication

はじめに

間歇性跛行という現象は, 歩行を開始して, しばらくの間は何らの症状も出現しないが, 次第に下肢に脱力感, 知覚障害が生じて来て歩行不能となり, しばらく立ちどまって休息をとると, 症状が軽減して歩行可能となるものを

言う。

間歇性跛行の種類としては, 動脈性間歇性跛行, 脊髄性間歇性跛行, 馬尾性間歇性跛行の3つが挙げられるが, 今回, 我々は腰部脊椎管狭窄による馬尾性間歇性跛行の1例を経験したので報告する。

症 例

56歳、女性、木作業員

主 訴：両下肢のピリピリ感及び休息により回復する歩行障害。

家族歴、既往歴：特記することはない。

現病歴：昭和55年頃より右腰が痛く、同時に右下肢外側のしびれを特に強く感じた。

昭和56年頃より左腰部にも疼痛が生じ、左大腿外側より左下腿にかけてしびれ感が生じた。昭和57年頃より、約40mの歩行で跛行を生じ、ついで全く歩行不能になるが、やや前屈姿勢で2～3分休むと再び歩行可能となっていた。昭和58年5月16日、川崎医大神経内科に入院した。

入院時所見：身長156.2cm、体重57kg、一般内科学的には異常なし。脳神経領域、上肢には異常を認めない。体幹では、頸椎及び腰椎の運動制限はないが、腰椎で前彎が増強している。腹壁反射は消失し、両下肢の軽度の筋力低下を認めたが、左右差はない。アキレス腱反射は両側で消失、Babinski 反射、Laségue 徴候はいずれも陰性で直腸膀胱障害はない。

知覚障害としては、臍下とくに大腿外側から両足先にかけてしびれ感を訴えた。他覚的にもTh₁₁レベル以下に知覚障害を認め特にL₁以下で障害が強く見られた。また膝窩動脈、足背動脈の拍動はよく触れ、緊張良好で左右差を認めなかった。次に約40mの歩行負荷を行うと、しびれ感が腰部より下肢遠位側に向かって増強下降し、歩行困難となった。この時、右膝蓋腱反射は消失していたが、膝窩動脈、足背動脈の拍動の減弱は見られなかった。その際、やや前屈姿勢を保って2～3分間の休憩をとることにより症状軽減し、再び歩行可能となった。

検査所見：尿、便、血算、血液化学、スクリーニングでは特に異常を認めない。血清梅毒反応は陰性。髄液検査では、圧正常、色調は穿刺時、血液混入のため軽度混濁、Queckenstedt 試験は陰性で、細胞数0/3、蛋白35mg/dl、

糖59mg/dlであった。末梢運動神経伝導速度(MCV)及び末梢知覚神経伝導速度(SCV)は低下し、正中神経刺激による大脳誘発電位(SEP)は正常、後脛骨神経刺激によるSEPでは、電位は平低で、P₁頂点がわずかに認められるのみであった。

腰椎単純X線写真では、腰椎L₄椎体の前方へのすべり及び骨棘の形成を認め腰部脊

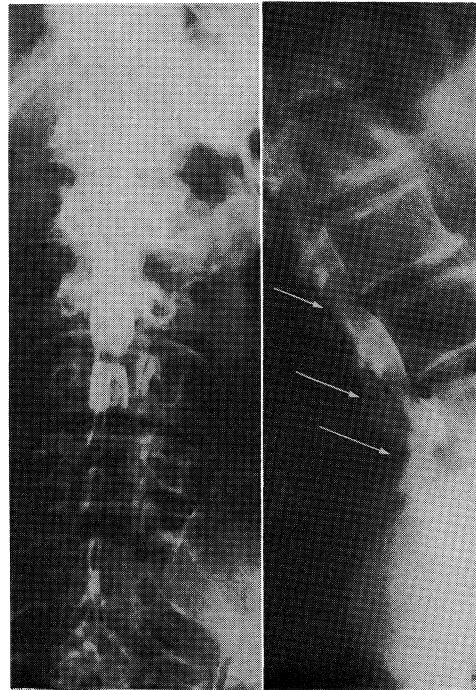


Fig. 1. Myelography shows incomplete stenosis corresponding with L_{3~4} and L_{4~5} intervertebral space, and filling defect is seen below the lower portion of L₅ vertebral body (lateral view).

椎管の前後径はそれぞれL₃ 12mm、L₄ 12mm、L₅ 11mmであった。さらにJonesとThomsonの方法^{1),2)}に従って椎管対椎体比(canal to body ratio)を計測するとL₃ 1:7.1、L₄ 1:7.7、L₅ 1:6.4と、いずれも正常値の1:2~4.5を大きく越える異常値を示した。ミエログラフィーでは頸椎C₄、C₅、C₆レベルの狭窄及び腰椎L_{3~4}、L_{4~5}、L_{5~S1}の椎間部に一致して中等度から高度の狭窄を認めた(Fig. 1)。

またメトリザミド CT では L₄₋₅ (Fig. 2A) 及び L₃₋₄ 椎間部 (Fig. 2B) で造影欠損を認めた。

考 察

間歇性跛行には Charcot (1858) ちによる動脈性間歇性跛行, Dejerine (1906) が報告した

脊髄性間歇性跛行及び Verbiest (1949) のいう腰部椎管狭窄による馬尾性間歇性跛行の3つがある³⁾。動脈性間歇性跛行は下肢の動脈硬化性病変によって引き起こされ、下肢の疼痛、皮膚温低下、チアノーゼ、動脈拍動低下、Goldflam 徴候などを特徴とする。次に脊髄性間歇性跛行であるが、脊髄の循環不全によって

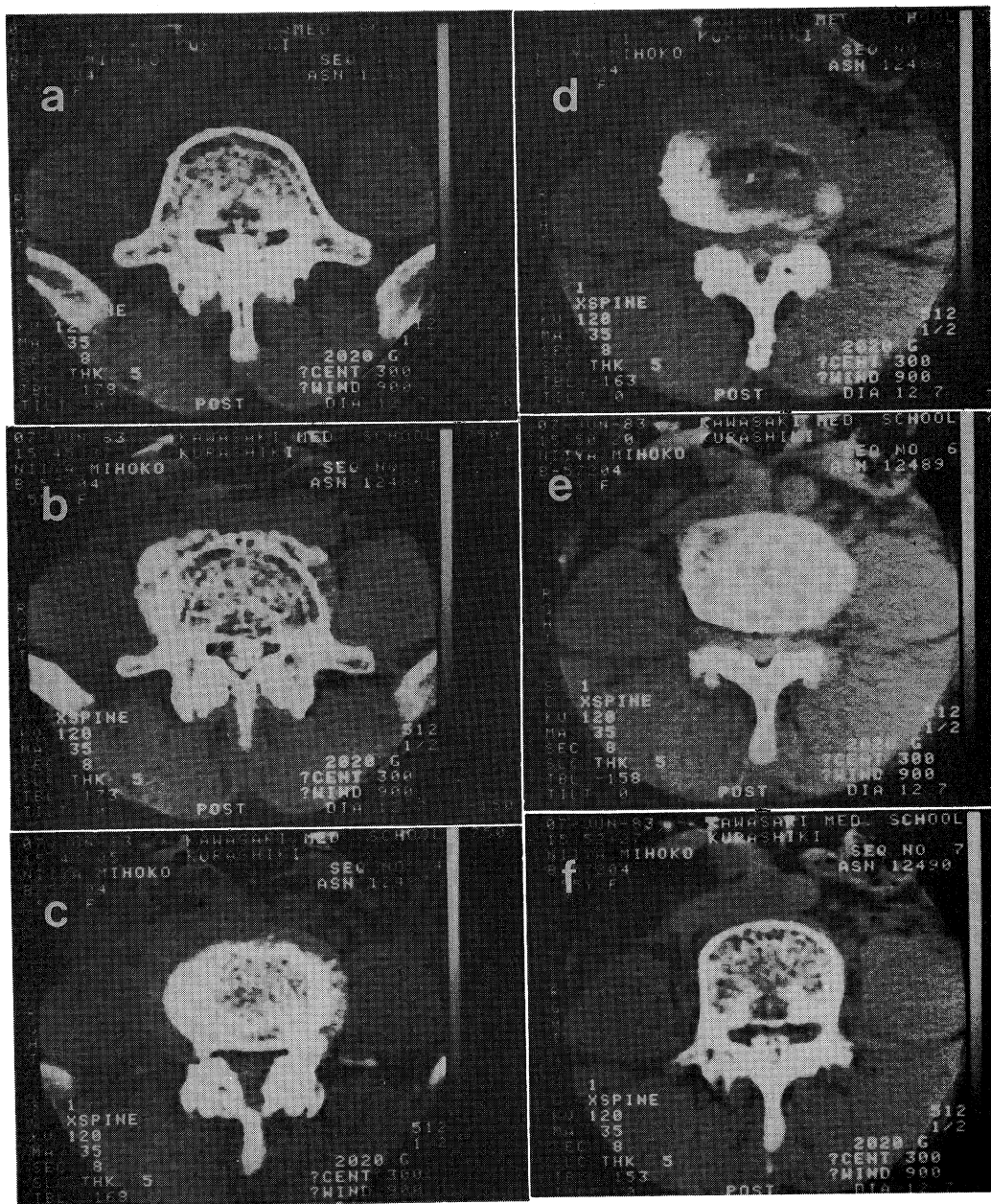


Fig. 2A: a~b

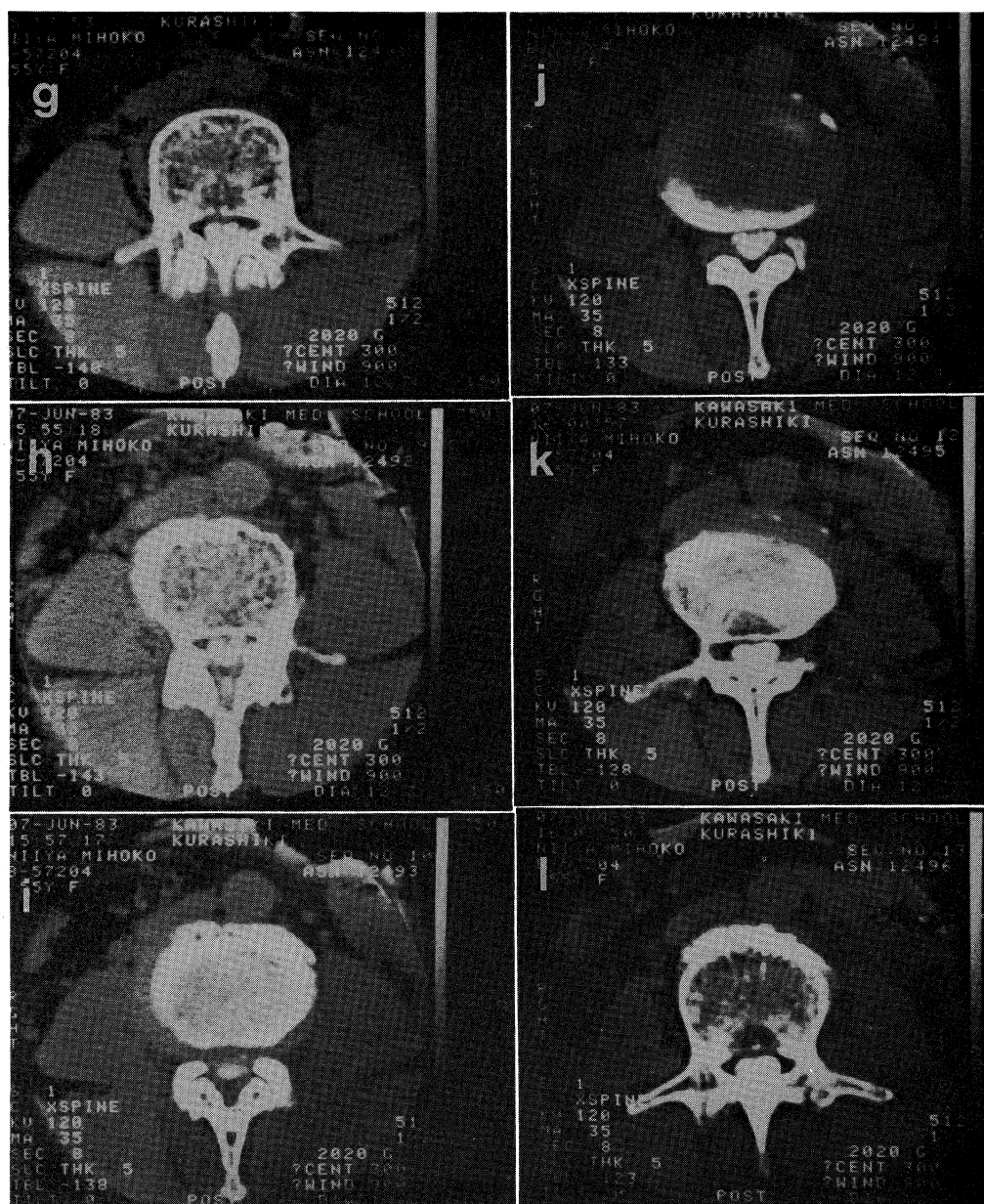


Fig. 2B: g~h

Fig. 2. Metrizamide CT reveals filling defects of lumbar spinal canal corresponding with L_{3~4} and L_{4~5} intervertebral space,

A: a~b, L₅ vertebral body. c~e, L_{4~5} intervertebral space. f, L₄ vertebral body.
B: g~h, L₄ vertebral body. i~j, L_{3~4} intervertebral space. k~l, L₅ vertebral body.

生ずると考えられている。臨床的特徴は下肢の異常知覚、下肢の痙性麻痺などで、安静時にも筋束れん縮、筋萎縮、筋力低下、表在あるいは深部知覚の異常がある。

最後の馬尾間歇性跛行はいくつの特徴を持っている。まず第1に異常知覚の march があげられる。歩行に際し、異常知覚が下肢の遠位側から腰部に上行するもの、あるいはまた一側

Table 1. International classification of lumbar canal stenosis (1976)

1. Congenital developmental stenosis
 - a) idiopathic
 - b) achondroplastic
2. Acquired stenosis
 - a) degenerative
 - i) central portion of spinal canal
 - ii) peripheral portion of canal, lateral recesses and nerve root canals (tunnels)
 - iii) degenerative spondylolisthesis
 - b) combined

any possible combinations of congenital/developmental stenosis, degenerative stenosis and herniations of the nucleus pulposus.
 - c) spondylolisthetic/spondylolytic
 - d) iatrogenic
 - i) post-laminectomy
 - ii) post-fusion (anterior and posterior)
 - iii) post-chemonucleolysis
 - e) post-traumatic, late changes
 - f) miscellaneous
 - i) Paget's disease
 - ii) fluorosis

下肢の遠位側から腰部を経て他側の遠位側に向かうもの、さらに腰部より下肢遠位側に向かう march が見られる^{4), 5)}。また自転車に乗ってペダルを踏んでいるうちに症状が発現したという報告があるように腰椎の前彎を増強した状態で

症状が発現するが、本症例でも腰椎前彎が増強した姿勢を示し、やや前屈姿勢をとると症状が軽減するのが見られた。なお本症例では直腸膀胱障害、Laségue 徴候は見られなかった。また歩行に際しての膝蓋腱反射やアキレス腱反射の消失も重要な所見であるが、本症例ではアキレス腱反射は最初から消失しており、歩行に際して膝蓋腱反射が消失するのが認められた。

腰部脊椎管狭窄症の概念は、狭小となった脊椎管では、わずかな変化が加わっただけでも症状が発現するということが出発点となる。

腰部脊椎管狭窄症については国際分類(**Table 1**)があるが、要は脊椎管狭窄を伴わない単独の椎間板ヘルニア、腫瘍及び炎症を除外したもののうち、腰部部で馬尾神経が圧迫される病態ということで、ここで述べている腰部脊椎管狭窄症は単一疾患ではない^{6), 7)}。

本症例は単純X線写真で腰椎椎体の前方へのすべり、骨棘の形成がみられ、ミエログラフィー、メトリザミド CT で腰部脊椎管の椎間部に一致した狭窄が認められたことより、degenerative spondylolisthesis と考えられるが、頸部脊椎管にも狭窄が存在したことより、先天性の developmental stenosis の要素が加わった combined type と考えられる。なお本例で認めた臍以下の知覚障害は、頸部脊椎管狭窄による前脊髄視床路の圧迫によるものと考えた。

文 献

- 1) Jones, R. A. C. and Thomson, J. L. G.: The narrow lumbar canal, A clinical and radiological review. *J. Bone Joint Surg.* 50-B: 595—605, 1968
- 2) 吉崎賢一: 腰部脊椎管狭窄症のX線診断. *整形外科* 32: 743—748, 1981
- 3) 萬年 徹: 間歇性跛行. *神経内科* 17: 538—542, 1982
- 4) 井原康夫, 井上聖啓, 萬年 徹, 豊倉康夫: 先天性腰椎管狭窄による間歇性跛行, *Cauda equina claudication* の2例. *臨床神経* 15: 242—250, 1975
- 5) Blau, J. N. and Logue, V.: Intermittent claudication of the cauda equina. *Lancet* 1: 1081—1086, 1961
- 6) 栗原 章, 片岡 治: 腰部脊椎管狭窄症の定義と分類について. *臨整外* 11: 734—739, 1976
- 7) 若松英吉: 疾患単位としての腰部脊椎管狭窄症. *整形外科* 32: 699—706, 1981