

臨床的に悪性経過をとる髄膜腫の各種組織マーカー 検索を中心とする免疫組織学的研究

川崎医科大学附属川崎病院 病理学教室

(指導: 伊藤慈秀教授)

松 浦 秀 和

(昭和60年12月28日受付)

Immunohistological Studies of Meningiomas with Malignant Clinical Courses Examined Chiefly by Various Kinds of Tissue-Markers

Hidekazu Matsuura

Department of Pathology, Kawasaki Hospital
Kawasaki Medical School

(Accepted on December 28, 1985)

髄膜腫の多くは良性腫瘍であるが、まれに悪性の臨床経過をとるものがあり、かかる悪性型のものを通常の良性型のものと鑑別する組織学的およびその他の方法が未だ見出されていない。そこで本研究は、臨床的に悪性経過をとる髄膜腫を良性型から組織学的および組織化学的に鑑別することを目的として、組織学的検索と酵素抗体法による各種組織マーカー検索の組合せにより検討した。

検索した臨床的な悪性髄膜腫症例（以下、悪性群）は完全切除後の局所再発（7例）、局所再発＋頭蓋外侵襲（2例）、局所再発＋遠隔転移（2例）および術前の頭蓋外侵襲（2例）の計13例で、良性髄膜腫症例（以下、良性群）としては術後5年間以上再発・転移のない13例を用いた。

組織型別にみると、悪性群には組織学的 malignant type 2例と悪性傾向が強いとされる angioblastic type 2例を含むが、他は全て良性群のものと同一であった。しかし、Mitotic index (/10 HPF, 以下 MI) は悪性群は平均 17.7 に対し、良性群は平均 0.7 と有意差 ($p < 0.01$) がみられた。

PAP 法・ABC 法による組織マーカーの検索は keratin, S-100 protein, desmin, fibronectin, actin, GFAP, vimentin の存在と 9 種類のレクチン (Con-A, DBA, LCA, PHA, PNA, SBA, SJA, UEA-I, WGA) の結合性について行ったが、両群とも髄膜腫細胞自体は peanut agglutinin (PNA) と soybean agglutinin (SBA) のみが陽性で、また腫瘍間質内小血管の内皮細胞が ulex europaeus agglutinin I (UEA-I) のみで陽性であった。PNA・SBA 結合性は両群症例間で陽性率に有意差はなかったが、MI 10 未満と MI 10 以上の二群に分けて陽性症例率を比較すると、前者で 48%・25% に対し、後者はそれぞれ 0% であった。UEA-I 陽性の間質血管の出現率は、良性群平均 56.5% に比し悪性群では平均 7.9% と有意 ($p < 0.05$) に低下していた。neuraminidase 前処理にて、悪性群症例の 23% のみで腫瘍細胞の PNA 結合率の増加がみられた。

以上の結果より、MI 10 以上で PNA・SBA・UEA-I のレクチン結合率が低く、また neuraminidase 前処理にて細胞の PNA 結合率が増加する髄膜腫は、臨床的に悪性経過をとる傾向があると推定した。

Though the vast majority of meningiomas behave like benign intracranial neoplasms, rare cases are known to pursue malignant clinical courses which, unfortunately are indistinguishable from the ordinary benign ones histologically and otherwise at the present time. This study was carried out to differentiate some of these clinically malignant meningiomas from benign ones combined histological and immunohistochemical methods including ones employing various types of available tissue-markers.

The thirteen cases of clinically malignant meningiomas examined (malignant group) consisted of 7 cases of local recurrence, 2 cases each of local recurrence + extracranial invasion, a local recurrence + postoperative distant metastasis, and preoperative extracranial invasion. The thirteen cases of benign meningiomas examined (benign group) were confirmed by careful follow-up over 5 years after surgery to have neither recurrence nor metastasis.

Histological classification indicated that the malignant group included 2 cases each of histologically malignant type and angioblastic type. The other 9 cases, however, were indistinguishable in subtyping from the benign group. The average mitotic index per 10 HPF (MI), however disclosed a significant difference ($p < 0.01$) between the malignant (MI 17.7) and benign (MI 0.7) groups.

Immunohistochemical studies for tissue-markers in both meningioma groups were done using either the peroxidase-antiperoxidase method or the avidin-biotin peroxidase complex method to detect the presence of keratin, S-100 protein, desmin, fibronectin, actin, glial fibrillary acidic protein, and vimentin as well as the binding of 9 lectins (Con-A, DBA, LCA, PHA, PNA, SBA, SJA, UEA-I, WGA). Meningioma cells in both groups were found to be positive only for peanut agglutinin (PNA) and soybean agglutinin (SBA). The endothelial linings of small interstitial blood vessels included in the meningioma tissues of both groups were positive only for *ulex europaeus* agglutinin I (UEA-I). Although the %/case of PNA- and SBA-binding to meningiomas cells was not significantly different between the two groups, it turned out to be 48% vs. 0% for PNA and 25% vs. 0% for SBA when evaluated, respectively, against the cases with a MI of less than 10 vs. those with one of more than 10. The average frequency of UEA-I-positive interstitial vessels (dissection profiles) was found to be significantly ($p < 0.05$) lower in the malignant group (7.9%) than in the benign group (56.5%). Neuraminidase pretreatment increased the rate of PNA-binding to meningioma cells only in 23% of the malignant group cases.

It is assumed on the basis of these findings that meningiomas, tend to pursue malignant clinical courses provided their MI is more than 10, the binding rates

of PNA, SBA and UEA-I are low, and neuraminidase pretreatment increases the binding rate of PNA in the cells.

Key Words ① Meningioma ② Immunohistological study ③ Mitotic index

はじめに

髄膜腫は生物学的に良性のものが普通であるが、まれに悪性の経過をとるものがある。しかし、このような悪性経過をとる髄膜腫を鑑別する有効な指標が未だ知られていない。そこで、かかる髄膜腫と通常の髄膜腫の鑑別につき、組織像と酵素抗体法による各種組織マーカー所見の組合せによって比較検討した。

材 料

臨床的に悪性経過をとった髄膜腫13例は術後の局所再発7例、頭蓋外侵襲を伴った再発2例、遠隔転移を伴った再発2例と術前に頭蓋外侵襲を呈した2例からなる(以下、悪性群)(Table 1)。これに対して通常の良性髄膜腫は、術後5年間以上再発・転移のないことが確認できた13例を用いた(以下、良性群)(Table 2)。

Table 1. Summary of malignant group meningiomas

Case	Age	Sex	Location	Grade of Operability (Simpson)	Histology	Clinical Course
1	47	M	parasagittal	II	meningotheliomatous	Local recurrence
2	12	M	convexy	II	malignant	
3	26	F	tentorial	I	angioblastic	
4	77	M	parasagittal	I	transitional	
5	57	F	sphenoidal	IV	transitional	
6	68	F	convexy	II	meningotheliomatous	
7	36	M	sphenoidal	II	malignant	Local recurrence
8	71	M	convexy	II	transitional	
9	49	M	convexy	I	transitional	Extracranial invasion
10	33	M	parasagittal	II	angioblastic	Local recurrence
11	64	M	sphenoidal	IV	meningotheliomatous	Distant metastasis
12	60	F	parasagittal	I	fibroblastic	Preoperative extracranial invasion
13	14	F	sphenoidal	IV	meningotheliomatous	

Table 2. Summary of benign group meningiomas

Case	Age	Sex	Location	Grade of Operability (Simpson)	Histology	Follow-up
1	36	M	convexy	II	transitional	13ys 4ms
2	49	F	post. fossa	II	meningotheliomatous	11ys 6ms
3	47	F	convexy	II	fibroblastic	13ys 3ms
4	36	F	parasagittal	II	meningotheliomatous	10ys 8ms
5	33	M	orbital	II	fibroblastic	6ys
6	39	F	parasagittal	IV	psammomatous	5ys10ms
7	59	F	parasagittal	II	meningotheliomatous	15ys
8	69	F	spine	II	psammomatous	6ys 6ms
9	50	M	tuberculum sellae	II	transitional	5ys
10	51	M	parasagittal	II	meningotheliomatous	9ys 2ms
11	45	F	convexy	II	transitional	6ys 3ms
12	42	F	parasagittal	I	fibroblastic	7ys 7ms
13	59	F	sphenoidal	I	meningotheliomatous	5ys 5ms

さらに、両群髄膜腫の発生母組織と考えられるクモ膜顆粒 37 個を 13 例の剖検例の正常脳硬膜より採取して用いた。

方 法

両群髄膜腫については HE 染色による組織学的検討、Mitotic index (10 HPF における mitosis の総数、以下 MI) の算定と酵素抗体法による各種組織マーカーの検索を行った。すなわち、抗 keratin ウサギ血清 (DAKO, Denmark), 抗 S-100 protein ウサギ血清 (DAKO), 抗 desmin ウサギ血清 (DAKO), 抗 fibronectin ウサギ血清 (DAKO), 抗 actin ウサギ血清 (Miles-Yeda, Israel) を用いて peroxidase-antiperoxidase (以下, PAP) 法で染色し、また抗ヒト glial fibrillary acidic protein (以下, GFAP) マウス血清 (Sanbio Bv., Netherland), 抗 vimentin マウス血清 (Labsystems, Finland) の各モノクローナル抗体と 9 種類の biotin 化レクチン (Vector Lab., USA)—concanavalin agglutinin (以下, Con-A), dolichos biflorus agglutinin (以下, DBA), lens culinaris agglutinin (以下, LCA), phaseolus vulgaris agglutinin (以下, PHA), peanut agglutinin (以下, PNA), soybean agglutinin (以下, SBA), sophora japonica agglutinin (以下, SJA), ulex europaeus agglutinin I (以下, UEA-I) および wheat germ agglutinin (以下, WGA)—を用いて avidin-biotin peroxidase complex (以下, ABC) 法で染色した。クモ膜顆粒は前記 9 種類の biotin 化レクチンを使用し ABC 法で検索した。染色手技は以下の通りである。

PAP 法: 10% ホルマリン固定・パラフィン切片 (約 5 μ 厚) をキシレン・アルコールで脱パラフィン処理後、0.3% H_2O_2 加メタノールで内因性ペルオキシダーゼ活性を阻止、次いで組織の抗原性賦活化のため 0.05% protease (Sigma type IV) に 37°C・10 分間浸漬した。ただし、fibronectin 染色の場合は、これに加えて 0.4% pepsin (Sigma) 加 0.01 N・HCl,

37°C・2 時間処理のものも用いた。さらに抗体タンパク質の非特異的吸着の防止のため、10% 正常ブタ血清加 PBS (phosphate buffered saline, pH 7.4) を 15 分間・室温で反応させた。次いで 5% 正常ブタ血清加 PBS で各々一次抗体を 400 倍に、二次抗体の抗ウサギ IgG ブタ血清 (DAKO) を 50 倍に、また PAP 液 (DAKO) を 100 倍に希釈し、30 分間・室温で反応させた。その後 diaminobenzidine tetrahydrochloride (以下, DAB) 溶液 [DAB (sigma) 30 mg, アジ化ナトリウム (和光純薬) 10 mg, 0.3% H_2O_2 0.5 ml, 0.05M トリス緩衝液 pH 7.6, 100 ml] に約 5~15 分間反応させ、hematoxylin で核染後脱水・封入した。染色対照には、一次抗体として正常ウサギ血清を使用した。

ABC 法: 全て Vector 社の ABC kit を使用した。まず前記と同様の切片を脱パラフィン後、0.3% H_2O_2 加メタノールと protease 処理を行った。vimentin 染色に対しては、別に trypsin 処理 [0.1% trypsin (Sigma) 37°C・30 分間] を加えたものでも染色した。次いで GFAP・vimentin 染色に対しては正常ウマ血清 (ウマ血清 180 μ l, 0.05M トリス緩衝液 pH 7.6, 10 ml) に 20 分間、5% 正常ウマ血清加 PBS により 400 倍希釈の一次抗体を 30 分間、二次抗体はビオチン化抗マウス IgG ウマ血清 (血清 45 μ l, トリス緩衝液 10 ml) を 30 分間、さらに ABC 試薬 (アビジン DH 90 μ l, ビオチン化ワサビペルオキシダーゼ H 90 μ l, トリス緩衝液 pH 7.6, 10 ml) を 60 分間それぞれ室温下で反応させた。以後の操作は PAP 法と同様に行った。染色対照には、一次抗体として正常マウス血清を使用した。

レクチン染色に対しては、10% 正常ブタ血清加 PBS に 20 分間室温で反応させた後、5% 正常ブタ血清加 PBS で 400 倍に希釈したビオチン化各種レクチンを 2 時間、さらに ABC 液 (緩衝液は 5% 正常ブタ血清加 PBS pH 7.6, 10 ml 使用) を 30 分間それぞれ室温で反応させ、以後は前記と同様に処理した。また PNA・SBA・UEA-I の 3 種類の染色については、さ

らに 0.3% H_2O_2 加 メタノール 処理後, neuraminidase 処理 [neuraminidase (Sigma type V) 0.02 units, 10 mM 塩化カルシウム加トリス緩衝液 pH 5.5, 0.1 ml, 室温下 1 時間] を施した後, 比較した. レクチンの染色対照としては, 各レクチンに特異的に結合する糖を用いてブロック試験を行った.

判定法: これら両酵素抗体法による染色結果の判定は, 両群髄膜腫に対しては光学顕微鏡による観察とカラー画像解析システム (オリンパス社, CIA-102) を用い, 陽性細胞が全腫瘍細胞に対して占める面積比を 4 段階に分け, 面積比 0% を陰性 (−), 1% 未満を弱陽性 (±), 1% 以上 10% 未満を陽性 (+), また 10% 以上を強陽性 (++) とした. また統計処理時は (+) ~ (++) を陽性, (−) ~ (±) を陰性とみなした. ただし, UEA-I 染色性だけは腫瘍細胞自体だけでなく, 10 HPF における全小血管断面数に対する陽性血管断面数の比率で表わした. 正常クモ膜顆粒に対しては光顕下で陽性 (+) と陰性 (−) に分けて検討した. また以上より得た諸結果と髄膜腫の組織型を数値化することにより, 髄膜腫の良・悪性判定の指標となりうる公式の作成を試みた.

結 果

I. 臨床病理的事項

(1) **年 齢** 髄膜腫の悪性群は平均 47.2 歳 (12 歳 ~ 77 歳), 良性群は 47.3 歳 (33 歳 ~ 69 歳), またクモ膜顆粒を採取した剖検例は平均 63.2 歳 (2 歳 ~ 79 歳) であった.

(2) **性 別** 悪性群は男性 8 例 対 女性 5 例, 良性群は男性 4 例 対 女性 9 例, クモ膜顆粒例は男性 5 例 対 女性 8 例であった.

(3) **部 位** 髄膜腫の発生部位は, 悪性群は旁矢状部 4 例, 円蓋部 4 例, 蝶形骨縁部 4 例および小脳テント部 1 例. 良性群は旁矢状部 5 例, 円蓋部 3 例, 蝶形骨縁部 1 例, 鞍結節部 1 例, 小脳円蓋部 1 例, 眼窩内 1 例および脊髄 (第 3・4 胸髄部) 1 例であった (Tables 1, 2). またクモ膜顆粒採取部位は 9 例 18 個が上矢状

洞内硬膜より, 10 例 18 個が円蓋部硬膜より, また 1 例 1 個が大腦鎌よりであった.

(4) **腫瘍摘出度** Simpson の手術評価方法¹⁾ でみると, 悪性群は grade I 4 例, grade II 6 例, grade III 0 例, grade IV 3 例および grade V 0 例 (Table 1) で, 良性群は grade I 2 例, grade II 10 例, grade III 0 例, grade IV 1 例および grade V 0 例であった (Table 2).

II. 組織学的検索

(1) **組織型** 髄膜腫の最も一般的な組織型分類によると, 悪性群は meningotheiomatic type 4 例, fibroblastic type 1 例, transitional type 4 例, angioblastic type 2 例および malignant type 2 例であった. また再発・転移症例 (症例 1 ~ 11) で, 原発巣と再発・転移巣間で組織像の有意の変化は認められなかった. 良性群は meningotheiomatic type 5 例, fibroblastic type 3 例, transitional type 3 例および psammomatous type 2 例であった (Tables 1, 2).

(2) **Mitotic index** MI は悪性群において平均 17.7 (1 ~ 85) であるのに対し, 良性群では平均 0.7 (0 ~ 3) と両群間で有意 ($p < 0.01$) の差がみられた (Table 3). しかし, 悪性群

Table 3. Mitotic index in meningiomas (total/10 HPF)

Case	Malignant	Benign
1	22	0
2	63	0
3	3	2
4	6	3
5	1	0
6	5	0
7	85	0
8	11	1
9	5	1
10	3	1
11	18	1
12	5	0
13	4	0
Av.	17.7	0.7

($P < 0.01$)

のなかでも MI 3 以下のものが 23 % (3/13 例) 含まれるので、MI だけで両群の全症例 (26 例) を MI 10 未満 (21 例) と MI 10 以上 (5 例) の二群に分けて両者の構成を比較すると、悪性群のなかでも組織型や頭蓋外侵襲・転移の存在から悪性傾向がより明瞭であった症例 (症例 2, 7, 8~13 の 8 例) が、前者では 19 % (4/21 例) を占めるのに対し、後者では 80 % (4/5 例) を占めることになり、両者間で有意 ($p < 0.05$) の差が認められた。

III. 酵素抗体法による各種組織マーカー検索

陽性結果が得られたのはレクチンのみで、他の 7 種類の抗血清による染色は全て陰性であった。レクチンのなかでは、PNA と SBA のみが髄膜腫細胞自体のあるものと結合し (Fig. 1 a, b, c), また UEA-I が間質血管内皮のあるものに結合したが (Fig. 2a, b), 他はすべて陰性であった。

(1) PNA 陽性症例率は、悪性群では 31 % (4/13 例) であったのに対し、良性群では 46 %

(6/13 例) を占め、また SBA 陽性症例率は、悪性群では 25 % (3/12 例) であったのに対し、良性群では 15 % (2/13 例) と、両レクチン共に良・悪性群間で症例陽性率に有意差は認められなかった (Table 4a)。また染色部位は細胞膜、胞体内およびその両者の 3 種類が種々の割合でみられたが、この染色部位パターンと良・悪性群間に一定の相関はみられなかった。

Table 4a. Binding of PNA & SBA in meningiomas

Lectin	Type	(++)	(+)	(±)	(-)
PNA	Malignant (13)	2	2	2	7
	Benign (13)	2	4	1	6
SBA	Malignant (12)		3		9
	Benign (13)	1	1	2	9

Numerals: number of cases

(++): positive tumor cells over 10%

(+): " 1~10%

(±): " 0~1%

(-): " 0%

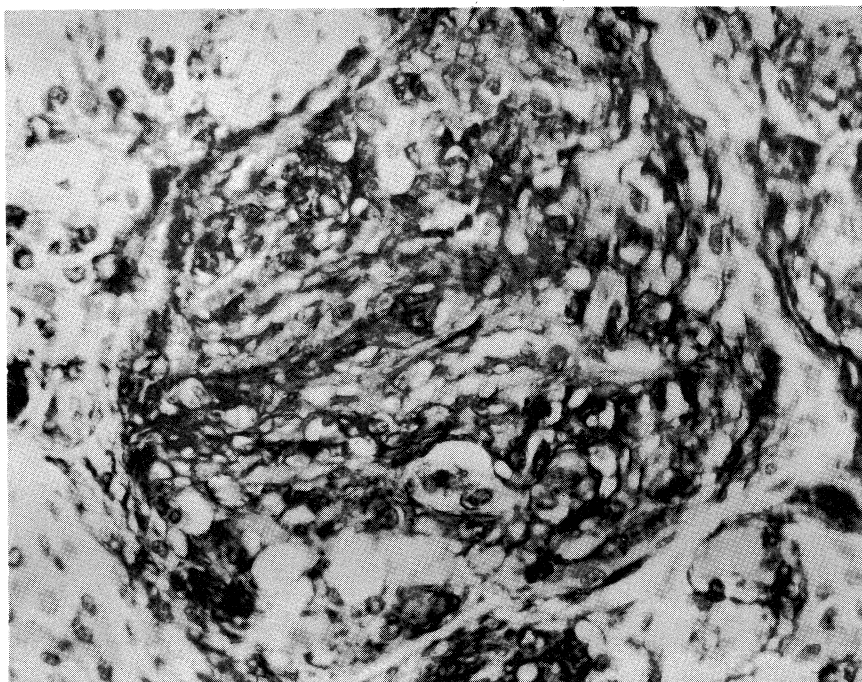


Fig. 1a: PNA binding in meningiotheliomatous type meningioma (benign group) showing diffuse cytoplasmic staining of neoplastic cells. ($\times 400$, ABC method)

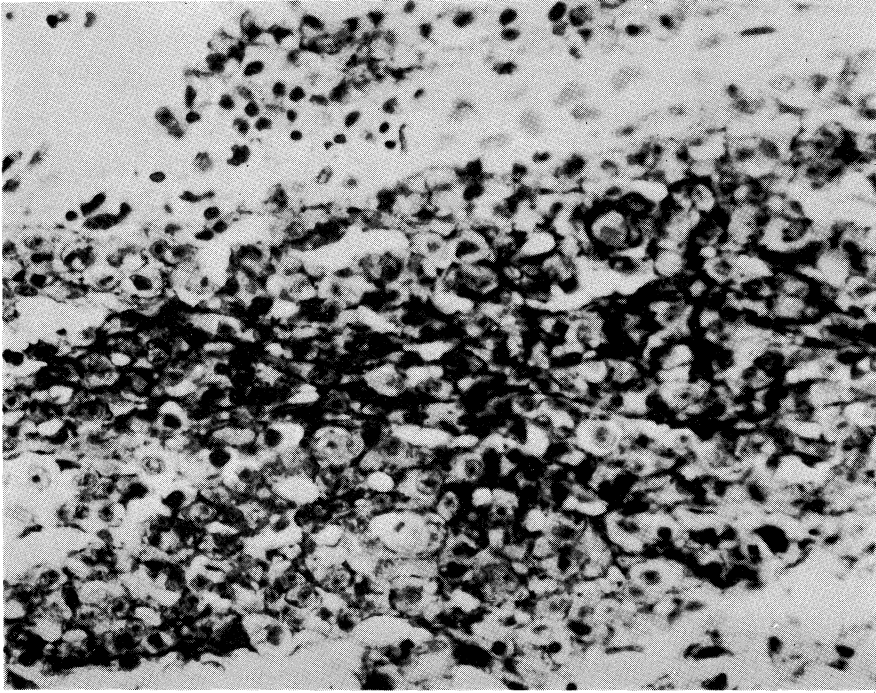


Fig. 1b: PNA binding in transitional type meningioma (malignant group) showing membranous staining of neoplastic cells. ($\times 400$, ABC method)

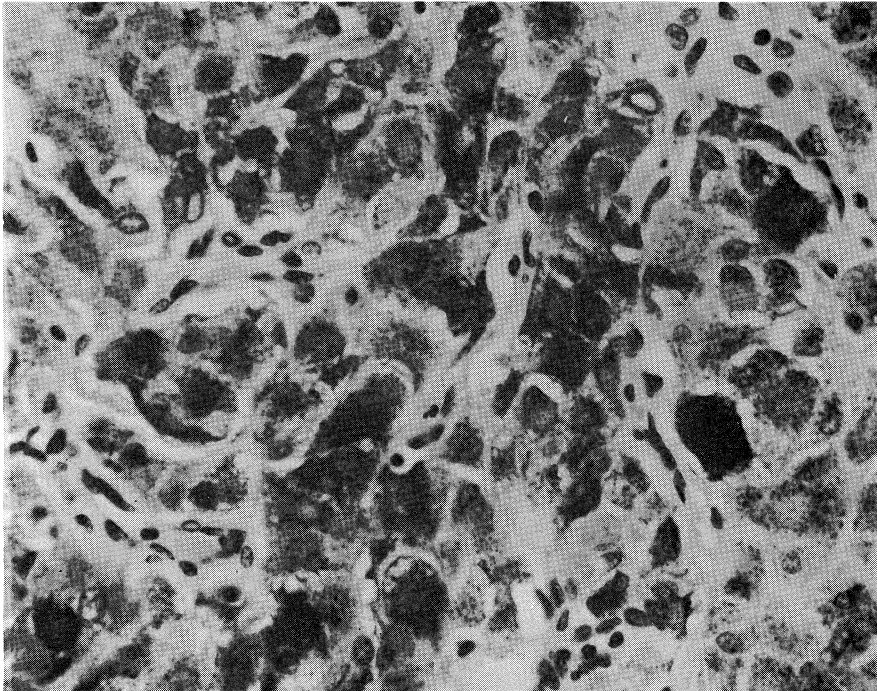


Fig. 1c: SBA binding in transitional type meningioma (malignant group) showing diffuse cytoplasmic staining of neoplastic cells. ($\times 400$, ABC method)

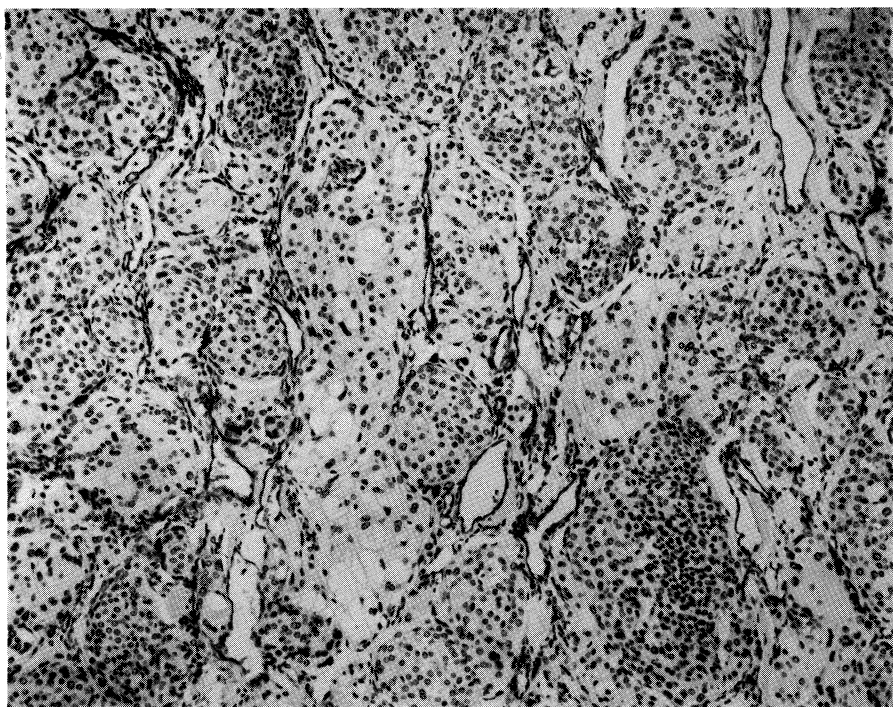


Fig. 2a: UEA-I binding in meningotheiomatous type meningioma (benign group) showing diffuse and dense staining throughout endothelial cells of interstitial small vessels. ($\times 100$, ABC method)

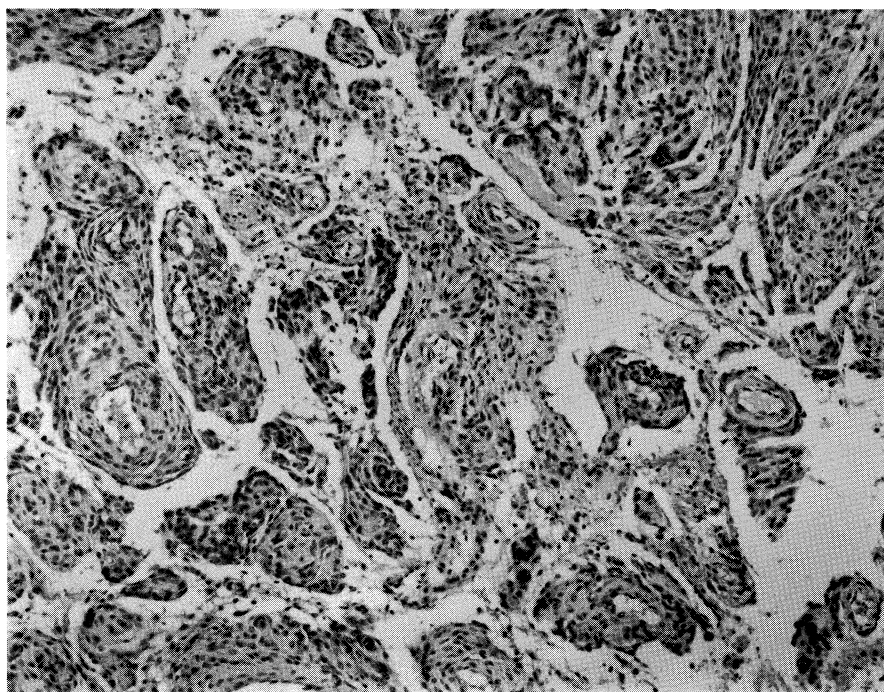


Fig. 2b: UEA-I binding in meningotheiomatous type meningioma (malignant group) showing markedly decreased staining of interstitial small vessels. ($\times 100$, ABC method)

Table 4b. Relationship between PNA · SBA & Mitotic Index (MI) in meningiomas

Lectin	MI	(++)	(+)	(±)	(-)
PNA	less than 10 (21)	4	6	3	8
	10 and more (5)				5
SBA	less than 10 (20)	1	4	2	13
	10 and more (5)				5

Numerals: number of cases

(++): positive tumor cells over 10%

(+): " 1~10%

(±): " 0~1%

(-): " 0%

しかし、良・悪性群全症例を MI 10 未満と MI 10 以上のものに分けた二症例群間での両レクチン陽性率を比較すると、前者では PNA 48% (10/21例) と SBA 25% (5/20例) であるのに対し、後者では PNA · SBA 共に 0% (0/5例) であり、MI が高いほど両レクチンの結合性が低い傾向があった (**Table 4b**)。

(2) 良・悪性両群における間質小血管(毛細血管~細静脈)の分布密度を 10 HPF で検討したところ、良性群で平均 47.2 断面に対し、悪性群で平均 43.9 断面となり、両群間に有意

Table 5. % Vascularity positive for UEA-I in meningiomas (10 HPF)

Case	Malignant	Benign
1	0	90.3
2	0	0
3	16.9	8.7
4	8.3	91.4
5	9.0	93.4
6	10.1	92.3
7	0	68.4
8	5.0	55.3
9	6.7	(-)
10	(-)	36.0
11	0	56.3
12	26.7	0
13	11.6	86.4
Av.	7.9%	56.5%

($P < 0.05$)

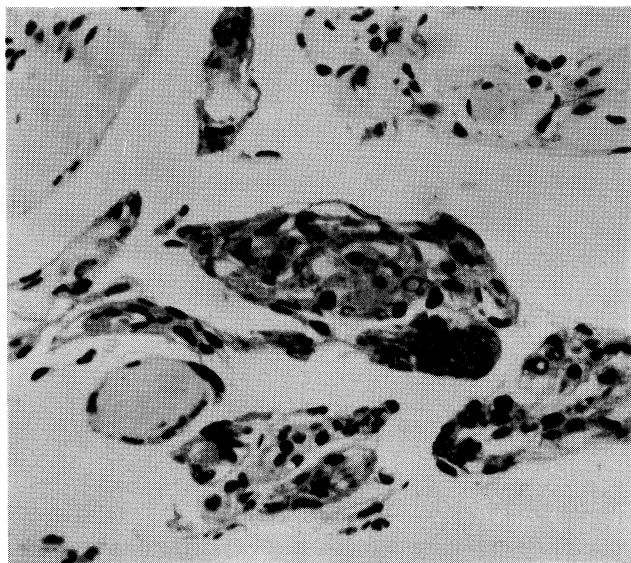
差は認められなかった。しかし、それら血管内皮の UEA-I 陽性率は、良性群では平均 56.5% (0~93.4%) であったのに対し、悪性群では平均 7.9% (0~26.7%) となり、悪性群で有意 ($p < 0.05$) に低下していた (**Table 5**)。

(3) 正常クモ膜顆粒に対するレクチン染色では、クモ膜細胞が PNA で染まった顆粒が 49% (18/37 個) に認められたが (**Fig. 3**)、他のレクチンは全て陰性であった。

(4) 両群髄膜腫と正常クモ膜細胞における neuraminidase 処理によるレクチン結合性の変化は、検討した 3 種類のレクチンに関しては、髄膜腫の悪性群 23% (3/13 例) においてのみ PNA 染色性の増加がみられたが、髄膜腫良性群および正常クモ膜細胞では変化がなく、また他のレクチンについてはいずれの実験群でも不変であった (**Fig. 4a, b**)。

IV. 髄膜腫の数量的悪性度評価

以上の諸成績はそれぞれ単独では髄膜腫の絶対的な悪性指標にはならないので、想定される重要度に応じて係数

**Fig. 3:** Positive PNA binding in normal arachnoid cells. ($\times 400$, ABC method)

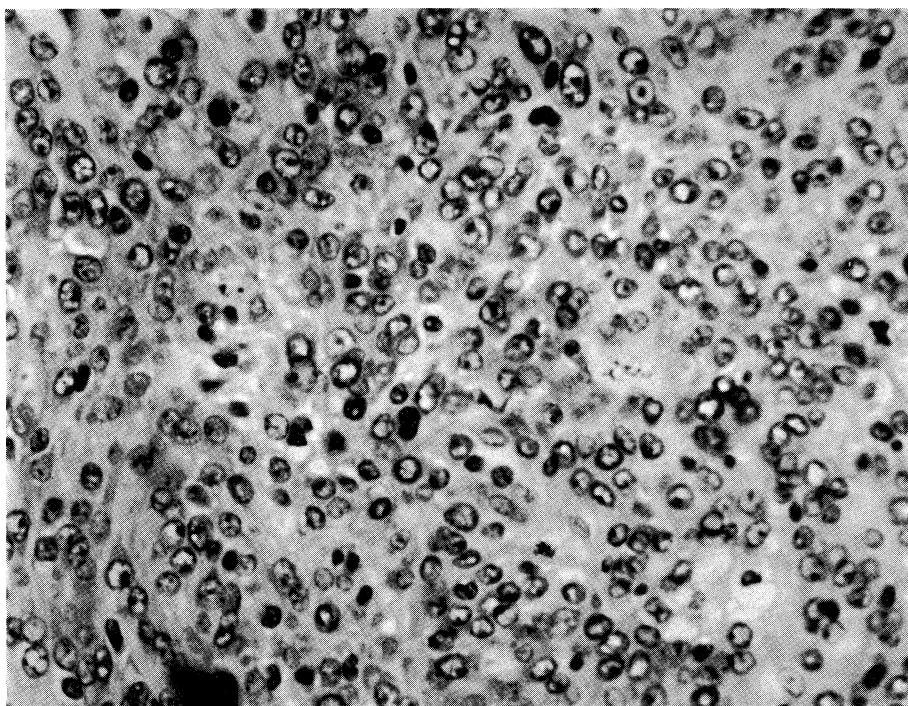


Fig. 4a: PNA binding before neuraminidase pretreatment in meningotheiomatous type meningioma (malignant group), showing no staining throughout neoplastic cells. ($\times 400$, ABC method)

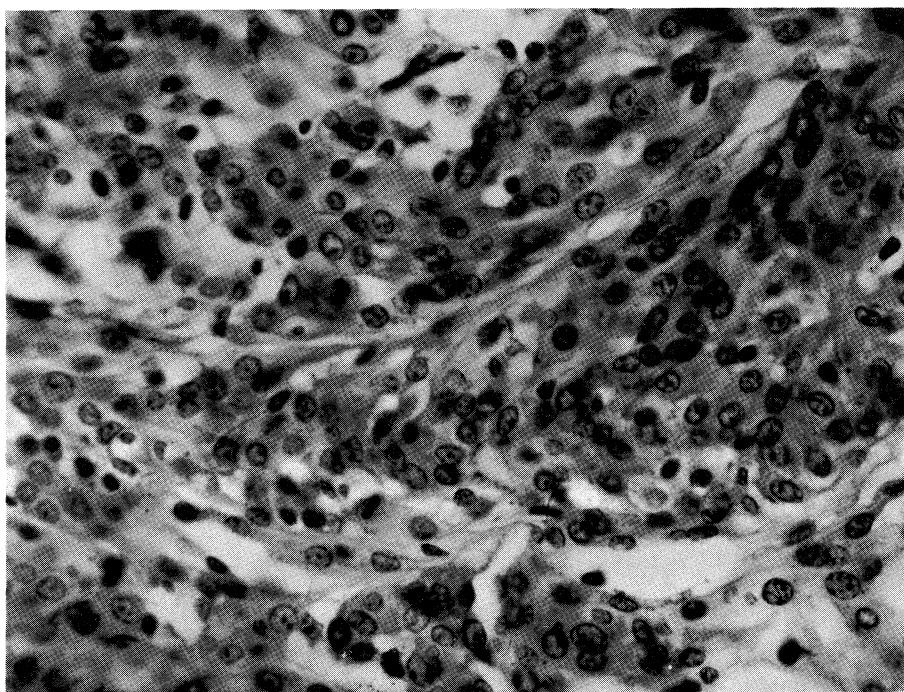


Fig. 4b: PNA binding after neuraminidase pretreatment in the same case as that of Figure 4a, showing diffuse cytoplasmic staining of neoplastic cells. ($\times 400$, ABC method)

を与え(総和を1とする), また客観的に数量化できない組織型については, 本研究および他の多くの研究から, angioblastic type と malignant type は他の組織型より大きい悪性指標としての数値が与えられるべきことが明白であるので, 以下のように係数および変数を設定して, 髄膜腫悪性指標の公式を試作した.

係数配分: 組織型 0.3, MI 0.4, PNA 染色性 0.1, SBA 染色性 0.1 および UEA-I 陽性血管率 0.1.

変数: 組織型 = angioblastic type 20, malignant type 40, その他の型 10. MI = 10 HPF の mitosis の総数. PNA・SBA 染色性 = 0% (-) 10, 1%未満(±) 20, 1%以上 10%未満(+) 40, 10%以上(++) 80. UEA-I 陽性血管率 = 10 HPF における比率実数.

公 式: 本研究その他から, 組織型と MI を数量化した指標として用いると, 髄膜腫の悪性度に応じて数値が大きくなる傾向は明らかで, これに反し PNA・SBA 染色性および UEA-I 陽性血管率を同様に指標にとると逆に数値が小さくなる. したがってこれらを一括総和すると, 全ての髄膜腫がほぼ一定範囲の数値を示す

ことになる. かかる理由から, 前二者を分子に, 後三者を分母にしてその比を求め, 悪性度が高いほど数値が大きくなるようにし, 以下のごとく公式を設定した.

$$\text{公式: } \frac{0.3 \times \text{組織型} + 0.4 \times \text{MI}}{0.1 \times \text{PNA} + 0.1 \times \text{SBA} + 0.1 \times \text{UEA-I}}$$

この公式より両群各症例の数値を算出し, その平均値±標準偏差により比較すると, 悪性群 5.11 ± 7.62 に対し, 良性群 0.38 ± 0.31 と有意 ($p < 0.05$) の差が得られた (Table 6).

考 察

髄膜腫の多くは生物学的に良性であるが, まれに悪性の臨床経過をとることはよく知られている. また, ごくまれには組織学的にも悪性のものもみられるが, 一般的には組織学的な悪性指標と臨床的悪性度が必ずしも一致せず,¹⁾ したがって髄膜腫においては予後の正確な予測は依然として困難である. 髄膜腫の術後再発に関する重要因子として, 腫瘍の摘出度を重視するもの^{1), 2)} と組織型を重視するもの^{3), 4)} がある. しかし今回検索した髄膜腫の悪性群においては, 大部分は肉眼的には全摘出されており, また組織学的にも悪性傾向の強いと言われている angioblastic type 2 例と組織学的な malignant type 2 例の他は, すなわち 69.2% (9/13 例) は通常の良性髄膜腫の組織型と同一であり, したがって腫瘍の摘出度と組織型だけでは再発その他の悪性指標としては不十分であった. 一方, Zülch⁵⁾ や New ら⁶⁾ は, 他の多くの腫瘍におけるのと同様に核分裂の多寡が髄膜腫の生物学的悪性度の最も良い指標と考え, またある程度の指標になりうると考える人も少なくない.³⁾ 本研究における髄膜腫の MI をみると, 良・悪性群間において MI に有意差がみられ, また両群の全症例を MI のみにて MI 10 以上と 10 未満の群に二分して比較すると, MI 10 以上の群に悪性傾向がより強い症例が有意に多く含まれ, MI は髄膜腫の臨床的悪性度を示す良い指標と思われた. しかし, MI 10 未満の群にも 38% (8/21 例) に悪性例が含まれ, また

Table 6. Numerical results from the proposed formulation for meningiomas

Case	Malignant	Benign
1	5.90	0.20
2	18.60	0.33
3	1.95	1.32
4	0.42	0.28
5	0.58	0.26
6	0.83	0.27
7	23.00	0.20
8	2.96	0.32
9	0.39	(-)
10	(-)	0.52
11	5.10	0.45
12	0.43	0.33
13	1.11	0.12
mean±SD	5.11 ± 7.62	0.38 ± 0.31

($P < 0.05$)

formula: to be referred in the text

1例（悪性群一症例5）だけであるが、悪性群のなかでも良性群症例のMIより低いものもみられ、MIは悪性度を示す良い指標ではあるが、絶対的なものとはいえなかった。

近年、脳腫瘍の組織診断にも酵素抗体法による各種マーカーの染色結果が応用されている。髄膜腫に関してはS-100 protein,⁷⁾ vimentin,^{8),9)} fibronectin^{10),11)}などの検索が行われているが、レクチン結合性についてはSchwechheimerらによりPNA¹²⁾やcon-A¹³⁾について各種脳腫瘍の一部として検索されているに過ぎない。しかもこれらのマーカー検索は全て髄膜腫の組織・細胞学的鑑別診断に対する有効性の面から検討されたもので、髄膜腫の臨床的悪性度との関連で検討されたものではない。そこで本研究は髄膜腫の臨床的悪性度の指標となる組織マーカーの検索を目的として行われたが、レクチンの3種類以外は全て良・悪性群ともに陰性であった。しかし、これら陰性マーカーについては、本研究では全てホルマリン固定・パラフィン切片を用いたため、artifactによる可能性を除外することができなかった。

レクチンは細胞表面その他において特定の糖蛋白質や糖脂質の糖鎖末端と特異的に結合する物質であることがよく知られている。一方、かかる糖鎖のなかには細胞の分化や腫瘍化によって大きく変動する、すなわち新たに出現したり既存のものが消失したりし、あるいは局在が変化したりするものがある¹⁴⁾ことから、最近いろいろな腫瘍性病変の診断や分化度の判定にこのレクチン結合性の変化が広く利用されている。特にレクチン結合性の変化は消化器癌や乳癌でよく検討され、腫瘍やレクチンの種類により画一的ではないが、胃癌細胞におけるPNA・SBA結合性の低下^{15),16)}胆嚢癌におけるSBA結合性の低下¹⁷⁾が報告され、また大腸癌¹⁸⁾および乳癌^{19),20)}において、PNA結合性が形態学的に未分化な癌細胞ほど低下することが知られている。

神経系腫瘍におけるレクチン結合性の変化については、glioma系腫瘍において悪性度が増すにつれてPNA結合性が低下する¹²⁾ことと、

良性のものでは存在するSBA結合性が悪性神経鞘腫で消失する²¹⁾ことが知られているに過ぎない。本研究における検索では、良性型および悪性型の髄膜腫細胞におけるPNA結合性はそれぞれ平均46%および31%の症例で認められ、またSBA結合性はそれぞれ平均15%および25%の症例で陽性であった。PNA結合性については、Schwechheimerら¹⁹⁾によりホルマリン固定・パラフィン切片のPAP法で良性髄膜腫の16% (3/19例)で証明されているが、悪性型では検索されていない。本研究ではレクチンに対しては検出感度の高いABC法を用いたので、良・悪性両型ともほぼ倍以上の検出率となったのであろう。しかし、良・悪性両群間において、各々全体としてはPNAおよびSBAの陽性症例率の有意差はみられなかったため、両型の全髄膜腫をMI 10以上と10未満の二群に分けて両レクチンの陽性症例率を比較すると、MIが高いほどPNAおよびSBAの陽性症例率は低下する傾向がみられ、glioma系腫瘍とはほぼ規を一にしていた。髄膜腫の間質内小血管内皮にはUEA-I結合性が認められたが、良・悪性両群間での陽性症例率の比較で、それが良性群に比べ悪性群で有意に低下していたことから、間質血管内皮のレクチン結合性の変化も組織型分類におけるangioblastic typeの意味づけと同じく、腫瘍組織自体でなくても髄膜腫における悪性指標の一つとして利用すべきものと考えられる。UEA-Iレクチンはヒト血管内皮にかなり特異的に結合し、²²⁾ 良性および悪性の血管系腫瘍でもなお結合性を保持し、第Ⅷ因子関連抗原を失った場合でも一般に結合性は残ることが知られている。²³⁾ しかし、正常内皮細胞でも肝などにおける類洞を被うものはUEA-Iの結合性はないといわれているので、静脈洞との関連が深いクモ膜顆粒を起源とする髄膜腫における血管内皮においては、本来その結合性が弱いのかも知れない。なおクモ膜細胞自体は内皮細胞との関連が古くから論議されているが、本研究ではUEA-I結合性は認められなかった。

髄膜腫は一般にクモ膜細胞から発生する^{24), 25)}といわれている。正常クモ膜細胞と髄膜腫のレクチン結合性の比較では、PNA 結合性は両者で差がないのに対し、SBA 結合性は正常クモ膜細胞で陰性であるが、その腫瘍化に伴って出現し、さらに一定の悪性度に達すると再び消失する傾向が推定された。

腫瘍化に関連して起こるレクチン結合性の変化が neuraminidase (sialidase) による前処理にて容易に検出されることはよく知られているが、Schwechheimer ら¹⁹⁾は髄膜腫においては同処理によって PNA 結合性に変化がなかったと述べている。本研究における良・悪性両群の髄膜腫と正常クモ膜顆粒における同酵素処理による検索では、髄膜腫の悪性群の23%の症例においてのみ PNA 結合性をもつ腫瘍細胞の増加がみられ、それらには糖鎖末端を占めるシアル酸が増加しているものと思われた。

Brem ら²⁶⁾は、腫瘍内血管の内皮細胞の増殖を中心とした動態から Microscopic angiogenesis grading system (MAGS) という公式を考案し、各種の腫瘍の血管増生を数値で表わすことにより、腫瘍の性格づけを試みている。この MAGS は、脳腫瘍では glioma の悪性度の grading に対しては相関がみられるようであるが、^{10), 26)}本研究の髄膜腫に対してこれを適用してみたが、良・悪性群間で有意差はみられなかった。そこで本研究では、検討した全髄膜腫症例につき組織型・MI および PNA・SBA・UEA-I の3種類のレクチン結合性を数値化したものを基にして、臨床的悪性度の指標になりうる公式を種々試作し、一応良・悪性

両群間で有意の差が得られる公式が考案されたので紹介した。勿論、症例が少なくまた各 criteria の評価の問題、統計学的手法の問題など未解決な点が多いが、さらにより多くの組織マーカーの利用が可能になりうる将来において、このような数量的評価で髄膜腫の臨床的悪性度が高率に予測されることを期待したい。

結 語

(1) 臨床的に悪性経過をとる髄膜腫を良性型から鑑別する目的で、組織像と酵素抗体法による各種組織マーカー所見を組合わせて検討した。

(2) 核分裂像 (10 HPF) が10以上で、PNA・SBA・UEA-I らのレクチン結合性が低く、また neuraminidase 前処理で腫瘍細胞の PNA 結合性が増加する髄膜腫は、悪性経過をとる傾向が強いものと推定した。

本論文の一部は第44回日本癌学会総会 (1985年、東京) において発表した。

稿を終えるにあたり、貴重な資料を御提供頂いた岡山大学医学部病院病理部 田口孝爾先生、林一彦先生、同第二病理 間野正平先生、岐阜大学医学部病理下川邦泰先生、川崎医科大学病理 調輝男先生および香川県立中央病院病理部 藤田甫先生に厚く感謝致します。

また直接御指導、御校閲を頂いた教室主任 伊藤慈秀教授、本研究の機会を与えて頂いた本学脳神経外科 (川崎病院) 梅田昭正教授に深謝し、さらに標本作成に御協力頂いた高谷照行氏をはじめとする川崎病院病理部技師各位に感謝致します。

文 献

- 1) Simpson, D.: The recurrence of intracranial meningiomas after surgical treatment. *J. Neurol. Neurosurg. Psychiatry* 20: 22—39, 1957
- 2) Rubinstein, L. J.: Tumor of the central nervous system. *In Atlas of Tumor Pathology*. Washington, AFIP. 1972, pp. 169—189
- 3) Crompton, M. R. and Gautier-Smith, P. C.: The prediction of recurrence in meningiomas. *J. Neurol. Neurosurg. Psychiatry* 33: 80—87, 1970
- 4) 和賀志郎, 山下純宏, 半田 肇: 髄膜腫の再発. *Neurol. Med. Chir. (Tokyo)* 17: 203—208, 1977

- 5) Zülch, K. J.: Atlas of the Histology of Brain Tumors. Berlin, Heidelberg, New York, Springer-Verlag. 1971, pp. 1—5
- 6) New, P. F. J., Hesselink, J. R., O'Carroll, C. P. and Kleinman, G. M.: Malignant meningiomas, CT and histological criteria, including a new CT sign. *Am. J. Neuroradiology* 3: 267—276, 1982
- 7) Tabuchi, K., Ohnishi, R., Furuta, T., Moriya, Y. and Nishimoto, A.: Immunohistochemical demonstration of S-100 protein in meningioma. *Neurol. Med. Chir. (Tokyo)* 24: 466—470, 1984
- 8) Kartenbeck, J., Schwechheimer, K., Moll, R. and Franke, W. W.: Attachment of vimentin filaments to desmosomal plaques in human meningioma cells and arachnoidal tissue. *J. Cell Biol.* 98: 1072—1081, 1984
- 9) Schwechheimer, K., Kartenbeck, J., Moll, R. and Franke, W. W.: Vimentin filament-desmosome cytoskeleton of diverse type of human meningiomas. *Lab. Invest.* 51: 584—591, 1984
- 10) Kochi, N., Tani, E., Morimura, T. and Itagaki, T.: Immunohistochemical study of fibronectin in human glioma and meningioma. *Acta Neuropathol.* 59: 119—126, 1983
- 11) Chronwall, B. M., McKeever, P. E. and Kornblith, P. L.: Glial and nonglial neoplasms evaluated on frozen section by double immunofluorescence for fibronectin and glial fibrillary acidic protein. *Acta Neuropathol.* 59: 283—287, 1983
- 12) Schwechheimer, K., Schnabel, P. and Möller, P.: Immunohistochemical localization of peanut lectin binding sites on human brain tumors as determined by peroxidase—antiperoxidase technique in paraffin sections. *Acta Neuropathol.* 61: 21—26, 1983
- 13) Schwechheimer, K., Weiss, G. and Möller, P.: Concanavalin A target cells in human brain tumors. *J. Neurol. Sci.* 63: 393—401, 1984
- 14) Hakamori, S.: Glycosphingolipids in cellular interaction, differentiation, and oncogenesis. *Ann. Rev. Biochem.* 50: 733—764, 1981
- 15) 田原昌人, 光野正人, 佐藤博道, 水島睦枝, 伊藤慈秀, 吉岡一由: 胃異型上皮におけるレクチン結合性—早期胃癌との対比. *医学のあゆみ* 134: 469—470, 1985
- 16) Bur, M. and Franklin, W. A.: Lectin binding to human gastric adenocarcinomas and adjacent tissues. *Am. J. Pathol.* 119: 279—287, 1985
- 17) 佐藤博道, 松浦秀和, 田原昌人, 光野正人, 水島睦枝, 伊藤慈秀, 小林敏成: 胆嚢癌および胆嚢前癌性病変のレクチン組織化学—ABC 法による検討. *胆と脾* 6: 1547—1553, 1985
- 18) Cooper, H. S.: Peanut lectin-binding sites in large bowel carcinoma. *Lab. Invest.* 47: 383—390, 1982
- 19) Newman, R. A., Klein, P. J. and Rudland, P. S.: Binding of peanut lectin to breast epithelium, human carcinomas, and a cultured rat mammary stem cell. Use of the lectin as a marker of mammary differentiation. *J. Nat. Cancer Inst.* 63: 1339—1346, 1979
- 20) Howard, D. R., Ferguson, P. and Batsakis, J. G.: Carcinoma-associated cytostructural antigenic alterations: Detection by lectin binding. *Cancer* 47: 2872—2877, 1981
- 21) 植村 渉, 太田信夫, 石井良章, 河路 渡, 福住直由, 平野 寛: 悪性神経鞘腫におけるレクチン結合性パターン—の光顕的検索 (予報). *結合組織* 15: 226—227, 1984
- 22) Holthöfer, H.: Lectin binding sites in kidney. A comparative study of 14 animal species. *J. Histochem. Cytochem.* 31: 531—537, 1983
- 23) Miettinen, M., Holthöfer, H., Lehto, V. P., Miettinen, A. and Virtanen, I.: Ulex europaeus I lectin as a marker for tumors derived from endothelial cells. *Am. J. Clin. Pathol.* 79: 32—36, 1983
- 24) Minkler, J.: Pathology of the Nervous System. vol. 1. New York, Toronto, Sydney, London,

McGrawhill Book Co. 1968, pp. 477—486

- 25) Kepes, J. J.: Meningiomas. Biology, Pathology, and Differential Diagnosis. *In* Masson Monographs in Diagnostic Pathology. New York, Masson Publishing USA. 1982, pp. 3—8
- 26) Brem, S., Cotran, R. and Folkman, J.: Tumor angiogenesis. A quantitative method for histological grading. *J. Nat. Cancer Inst.* 48 : 347—356, 1972