

超音波ガイド下ドレナージにより 治癒せしめた肝膿瘍

— 二重管連続灌流法による治療経験 —

川崎医科大学 総合臨床医学Ⅲ

福 嶋 啓 祐

川崎医科大学 消化器内科

山本晋一郎, 長尾 千代, 古城 研二
日野 一成, 大元 謙治, 井手口清治
大海 庸世, 平野 寛, 山本 亮輔
斉藤 逸郎, 前之園晃幸

(昭和61年1月6日受付)

US-guided Percutaneous Drainage of Hepatic Abscess

— Continuous Drainage by Double Duct Method —

Keisuke Fukushima

Department of Family Practice

Kawasaki Medical School

Shinichiro Yamamoto, Chiyo Nagao

Kenji Kojoh, Kazunari Hino

Kenji Ohmoto, Seiji Ideguchi

Tsuneyo Ohumi, Yutaka Hirano

Ryosuke Yamamoto, Ithuro Saito

and Akiyuki Maenosono

Division of Gastroenterology, Department of

Medicine, Kawasaki Medical School

(Accepted on January 6, 1986)

最近1年間に8例の肝膿瘍を経験し、うち5例に超音波ガイド下ドレナージを行った。我々が行ったドレナージ法は肝膿瘍に2方向からドレナージチューブを2本挿入し、洗浄と排膿を連続して同時になしうることができた。この方法により径5cm以上の膿瘍においていずれも1カ月以内に膿瘍の消失がみられた。この方法の利点は、洗浄と排膿を同時に行うため膿瘍内圧を一定に保ち膿汁の腹腔内への漏出を防ぐ点、および連続的に洗浄が可能となるため治療日数を短縮しうる点であると考えられる。

Between the end of 1983 and the end of 1984 we experienced eight cases of hepatic abscesses, five of which US (ultrasonography) guided percutaneous drainage was applied. Our method involved the insertion of two drainage tubes into the abscess and simultaneous irrigation and drainage. By using this method hepatic abscess of more than 5 cm in diameter could be treated successfully within one month without any surgical intervention. By doing irrigation and drainage at the same time, the internal pressure of the abscess could be kept constant and the danger of leakage of pus into the peritoneal cavity was eliminated. Continuous irrigation also accelerated the healing of the abscess by avoiding stasis of the pus.

Key Words ① Hepatic abscess ② US-guided drainage

はじめに

超音波映像下穿刺により肝膿瘍を治癒せしめる試み^{1)~4)}が近年盛んとなっており、従来外科的切除あるいは開腹下にドレナージを行っていた治療法から非開腹的治療法へと画期的な変遷がみられてきた。われわれは最近8例の肝膿瘍を経験した。そのうち5例は超音波ガイド下ドレナージを施行し治癒せしめた。ドレナージは2本チューブを挿入し、一方より洗滌、他方より排膿を同時に行いうる二重管連続灌流法(Fig. 1)を考案し、簡便でしかも連続洗滌が可能な方法を用いた。8例の内訳はTable 1に示すようにドレナージを施行したものは膿瘍径が5 cmを越えるもののみであった。5例中2例は高度の糖尿病性腎症および肝癌が基礎疾患としてみられ、膿瘍そのものは治癒傾向を示したが、いずれも3ヵ月後に基礎疾患のため死亡している。今回は症例4の臨床経過を述べる。

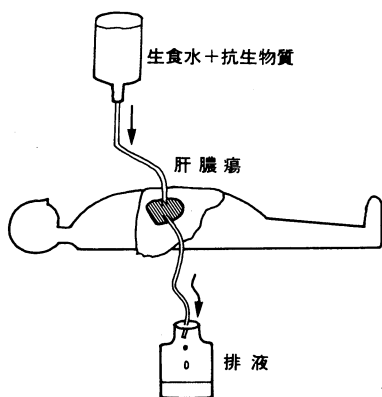


Fig. 1. Schematic presentation of double duct method of abscess drainage.

症例: 45歳, 男性, 自衛官。

主訴: 発熱, 右季肋部痛。

既往歴: 特記すべきことなし。

家族歴: 父親が糖尿病。

現病歴: 昭和59年4月29日突然悪感を伴う発熱が出現し, 5月5日尿の濃染に気づいた。5月7日右季肋部痛が出現したため5月9日当科へ入院した。超音波検査にて肝右葉に8 cm大の mixed type の mass (Fig. 2) を指摘さ

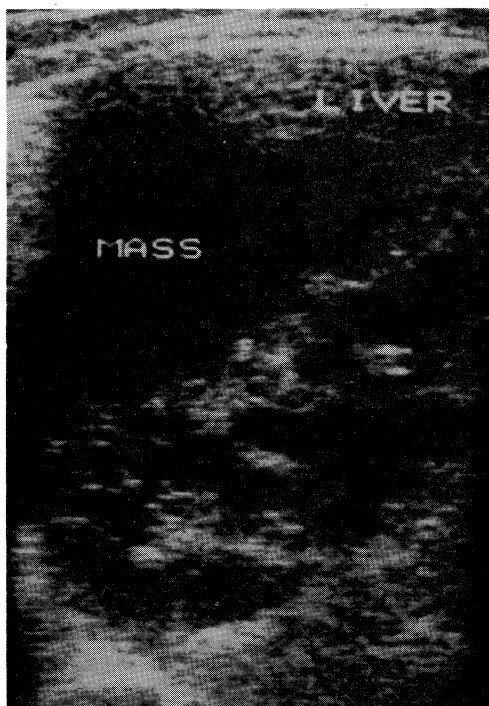


Fig. 2. US of hepatic abscess in case 4. An irregular high level echo and cystic pattern are noted within a mass.

Table 1. Hepatic abscesses experienced from the end of 1983 to the end of 1984 in our laboratory.

	原疾患	大きさ (mm)	抗生物質	ドレナージ	治癒までの期間
1. 西原 52 M	胆摘・糖尿病	30×30	+	-	14日
2. 上谷 54 F	胆摘・糖尿病	30×40	+	-	40日
3. 藤田 79 M	糖尿病・腎不全	100×100	+	+	3ヵ月死亡
4. 岡本 45 M	なし	80×90	+	+	30日
5. 田上 60 M	なし	50×50	+	+	40日
6. 川野 48 M	肝癌	150×100	+	+	3ヵ月死亡
7. 難波 45 M	なし	50×50	+	+	20日
8. 村上 62 M	肝癌・糖尿病	80×90	+	-	20日

れ肝癌あるいは肝膿瘍を疑われた。抗生物質の投与にもかかわらず39°C 台の弛張熱が持続した。5月14日再度超音波検査にて腫瘤の内部がcystic pattern に変化していた。またCTでは辺縁部が境界鮮明で分葉した形態を示し、内部は隔壁をもった低吸収域として摘出され、CT上肝膿瘍の典型像⁵⁾を示していた。

入院時現症：身長170cm、体重61kg、体温39.6°C、皮膚は黄染、貧血(-)、頸部リンパ節腫脹(-)、心肺には異常を認めない。腹部は平坦で肝を右季肋下3横指触知し弾性硬、圧痛(+)、叩打痛(++)、脾腫および腹水は認め

なかった。神経学的にも異常所見なし。

入院時検査成績 (Table 2) 白血球数12400、血沈CRP 強陽性の他、血清ビリルビンは4.5mg/dl と軽度増加、AlP、γGTP 等の胆道系酵素の増加もみられた。

入院後経過：5月14日右側胸壁よりドレナージを行った(Fig. 3)。膿汁中より Klebsiella 属が検出された。ドレナージは Figure 1 に示したような方法で二重管を膿瘍内に挿入し、生食水2400ml にゲンタマイシン120mg を入れ、1時間100ml の速度で連続的に洗滌および排液を行った。ドレナージ2日後の5月16日には下熱し白血球数も7700 と正常化した。排液は1週間後には透明となり細菌も検出されなくなったため洗滌液を1日500ml に減らした。患者はドレナージより30日後の6月13日、膿瘍の消失を認め退院した。Figure 4 はドレナージ前(A)、ドレナージ10日後(B)およびドレナージ22日後(C)のCT像および瘻孔造影像を示す。この図からドレナージ後3週間目にはほぼ膿瘍が消失した様子が明らかである。

Table 2. Laboratory data on admission in case 4.

RBC	389 × 10 ⁴	WBC	12400	ESR	118 mm/h
CRP	28 mg/dl	S.P.	7.4 g/dl		
BS	125 mg/dl	Bil	4.5 mg/dl (D. 80%)		
AlP	268 IU/l	Chol	141 mg/dl		
γGTP	264 IU/l	GPT	98 IU/l	GOT	71 IU/l
ChE	182 IU/dl	Crn	0.8 mg/dl	BUN	17 mg/dl
HBs-Ag	(-)	AFP	3 ng/ml		

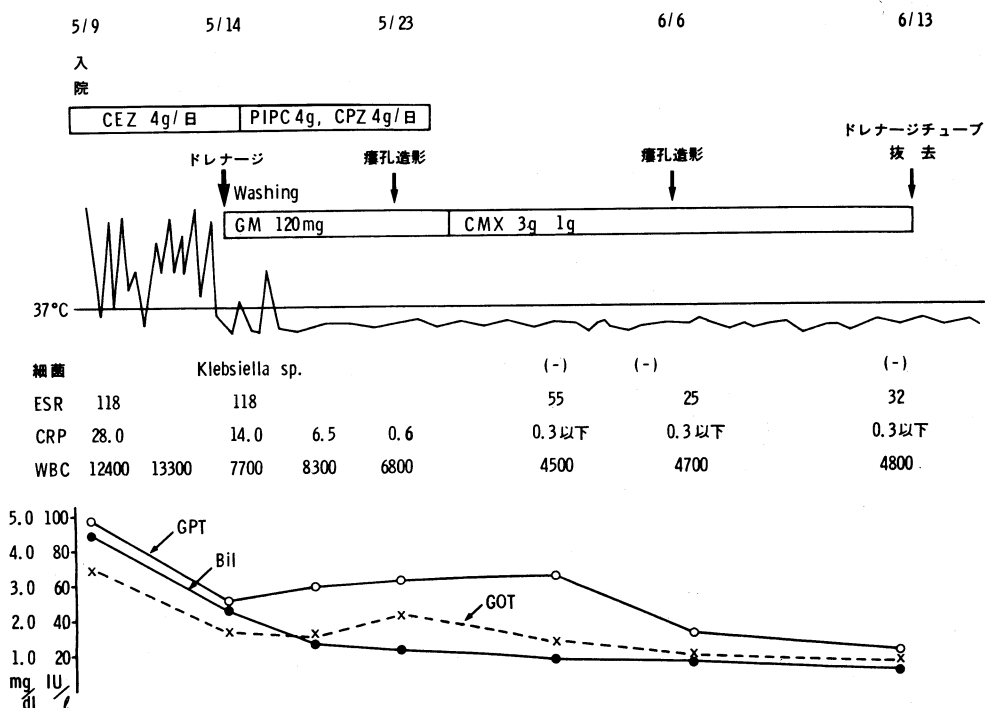


Fig. 3. Clinical course of case 4.

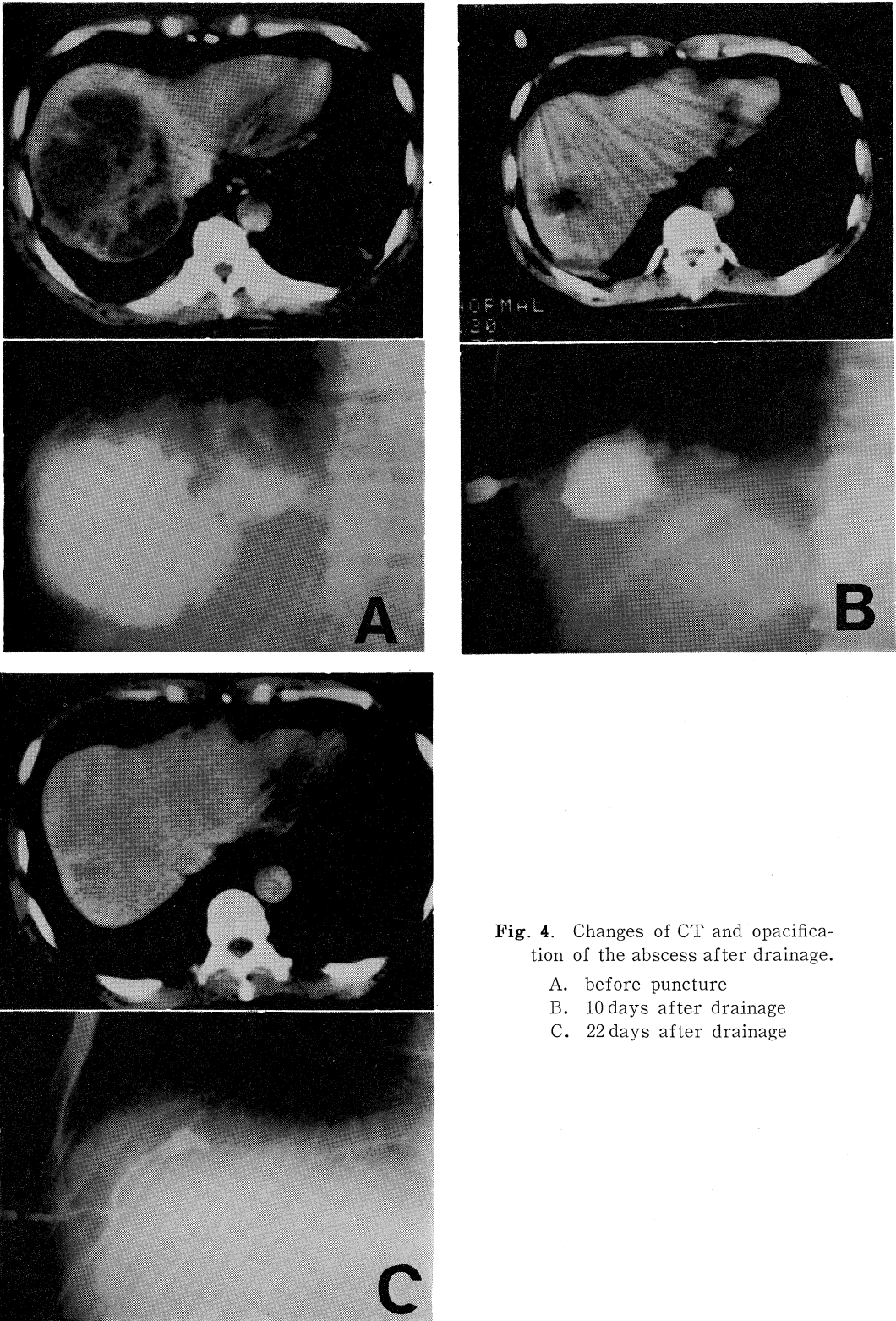


Fig. 4. Changes of CT and opacification of the abscess after drainage.

- A. before puncture
- B. 10 days after drainage
- C. 22 days after drainage

考 察

昭和58年から59年の一年間に8例の細菌性肝膿瘍を経験した。男性7例、女性1例で年齢は45歳から81歳（平均56.1歳）であった。膿瘍は単発性が7例、多発性が1例で、すべて肝右葉に認められた。大きさは3×3cm大から最大15×10cm大と種々で、原因疾患は胆嚢炎3例以外は不明であった。基礎疾患として8例中4例に糖尿病が認められた。膿の細菌培養では穿刺6例中3例が *Klebsiella* 属であった。ドレナージチューブの留置期間は20日から40日（平均30.1日）であった。穿刺時合併症としては気胸、膿胸、腹膜炎、菌血症、敗血症などがみられるとされている⁴⁾が、われわれの例では症例5で限局性腹膜炎を一過性に認めたにすぎない。本例でもみられたように肝膿瘍の初期は充実性のエコーが検出され、肝癌との鑑別が必ずしも容易でないことはしばしば経験される。^{1),2)}しかしながら経過とともに内部エコーは囊胞状のエコーに変化してくることから診断は困難でない。ドレナージのもっともよい穿刺時期としては、膿瘍が cystic pattern に変化のみられた時期と考えられる。今回ドレナージの方法として他の文献^{1),4)}と同じように穿刺用探触子を用いて穿刺目標を設定し、皮膚浸潤麻酔ののち18Gの穿刺針にて膿瘍を穿刺後ガイドワイヤーを挿入し、ガイドワイヤーを通してドレナージ

チューブを挿入する。さらにもう1本のドレナージチューブを挿入し、一方より洗滌、他方より排液しうる方法を用いた。1本のみのドレナージチューブでは膿瘍内の圧を一定に保つことが困難で、生食水洗滌時に膿瘍内圧が上がり、腹腔内へ膿汁を漏出させる可能性もある。この点、2本のドレナージチューブを用いると、洗滌と排膿を同時に行うため、膿瘍内圧を一定に保ち、膿汁の漏出を防ぐと同時に能率よく洗滌操作が可能であるため、治癒期間を短縮しうると考えられる。しかしながら、膿瘍腔が小さい場合には2本ドレナージチューブを挿入することはかえって非膿瘍部まで穿刺することになり危険を伴うと考えられる。したがって、二重管連続灌流法の適応は10cm大の膿瘍径があり、超音波で膿瘍内部が cystic pattern を示している状態がもっともよいと思われる。

ま と め

肝膿瘍8例中5例に超音波ガイド下ドレナージ法を施行し良好な治療効果を認めた。大きな膿瘍に対して2本ドレナージチューブを挿入し、同時に排膿と洗滌を行いうる二重管連続灌流法によるドレナージにより、良好な臨床経過を辿った1例を呈示した。

本論文の要旨は第43回日本消化器病学会中国四国地方会（昭和60年6月広島）にて発表した。

文 献

- 1) 木村道雄, 土屋幸治, 大藤正雄, 大野孝則, 税所宏光, 木村邦夫, 野口武英, 江原正明, 五月女直樹, 高橋法昭, 松谷正一, 奥田邦雄, 上野高次, 三木 亮, 唐沢英偉, 守田政彦, 末石 真: 超音波映像下ドレナージにより治癒せしめた肝膿瘍の4例. 日消誌 77: 455-460, 1980
- 2) 渡辺栄二, 水谷純一, 田代征記: 肝膿瘍の超音波診断—とくに鑑別診断および超音波穿刺術について—. 臨外 36: 1769-1776, 1981
- 3) 桜井 渉, 仲野敏彦, 土屋幸浩, 大藤正雄, 奥田邦雄, 小林章男, 菅野治重: 非観血的治療により治癒せしめた孤立性巨大肝膿瘍の一症例. 日消誌 80: 2256-2258, 1983
- 4) 朝倉秀樹, 宇都宮潔, 齊藤昌三: 肝膿瘍の超音波映像下経皮的ドレナージ法. 治療 66: 333-337, 1984
- 5) 山本晋一郎, 山下佐知子, 日野一成, 大橋勝彦, 平野 寛: 肝疾患におけるCT診断の意義. 肝臓 22: 1143-1149, 1981