

岡山県で見出された東洋眼虫の人体寄生例

川崎医療短期大学 臨床検査科

下 田 健 治

岡山医学検査センター 検査部

赤 堀 忠 生

佐藤 医院

佐 藤 あ い 子

高知医科大学 寄生虫学教室

鈴 木 了 司

(昭和61年3月27日受付)

A Case of *Thelaziasis callipaeda* in Okayama Prefecture, Japan

Kenji Shimoda

Department of Medical Technology, Kawasaki College
of Allied Health Professions

Tadao Akahori

Okayama Medical Laboratory

Aiko Sato

Sato Clinic

Noriji Suzuki

Department of Parasitology, Kochi Medical School

(Accepted on March 27, 1986)

岡山県建部町に居住する90歳の女性の右眼から線虫7匹を摘出したが、その形態学的特徴から東洋眼虫 *Thelazia callipaeda* と同定した。本虫は中国地方からは初めての記載であり、この症例から本虫が九州から関東地方にかけて広く分布していることが推定された。

Seven *Thelazia callipaeda* were removed from the right conjunctival sac of a 90-year-old woman in Takebe-cho, Okayama Prefecture who had chief complaints of foreign body sensation, hyperemia, lacrimation and conjunctival injection.

The present report is the first finding of human thelaziasis found in the Chugoku District, which includes Okayama Prefecture, and the 54 case in Japan.

Key Words ① *Thelazia callipaeda* ② human case ③ Okayama

はじめに

東洋眼虫 *Thelazia callipaeda* Railliet et Henry, 1910 の人の寄生例はまれとされていたが、萩原ら (1957) が熊本県で第1例を発表して以来、わが国では現在までに53例が報告されている。

その患者の出身地の大半は大分、熊本、宮崎の3県であり、その他の県としては鹿児島、香川、京都、愛知、東京、茨城から各1例が報告されている。

著者らは岡山県で本虫の寄生例に遭遇する機会をえたので報告する。

症 例

患者：90歳、女、農業、岡山県御津郡建部町在住

既往歴：高血圧、老人性白内障

現病歴：昭和60年8月21日頃より流涙、強い異物感を訴え、特に受診前夜は眠れぬほど増強した。8月28日受診、右眼瞼および眼球結膜は充血しており、上眼瞼を返したところ、外側結膜嚢に白色糸状の虫体が見出されたため脱脂綿に硼酸水を浸したものをしぼり、その角を利用して2匹の虫体を摘出した。

8月29日結膜炎の改善がみられないため、さらに右結膜嚢を精査したところ、5匹の虫体の寄生を認めたので摘出した。

摘出後は上記の症状はすみやかに改善した。

血液検査等は実施していない。

生活環境：居住地は山にかこまれた農村で、患者は時々草刈りをする程度で、特に農作業に従事していない。患家には雑種犬1頭が飼育されている以外、他の動物との接触については話すべきことは特にない。

患者は最近自宅から遠くへは出ていない。

摘 出 虫 体

摘出された虫体は7匹であったが、実際に観察し、計測を行った虫体は2匹のみであった。

虫体は18.3×0.41 mm, 19.3×0.44 mm の

大きさで、体表面の角皮には鋸歯状の横紋輪がみられた (Fig. 1)。頭部には大きくて矩形に近い口腔があり、その外径はいずれも48 μ 、内径は36 μ と34 μ でその深さは両者とも30 μ であった (Fig. 2)。口唇はない。口腔は食道に直接つながる。食道は円柱状でその長さは0.54 mm および0.66 mm で、頭端より0.37 mm および0.36 mm の位置に神経輪が存在する (Fig. 3)。食道につづく腸管は体の中央部を走り、陰門は頭端より0.56 mm および0.52 mm のところで開孔する。

陰門に隣接する子宮内には多数の幼虫の形成がみられ、子宮は卵巣につながる (Fig. 4)。

尾端は鈍円に終わり、1対の乳頭様の小突起が観察された。

以上のように口腔の形態や口腔に歯の欠如していること、食道が2分していないこと、角皮上の鋸歯様の横紋輪の存在から、*Thelazia* 属の線虫と同定した。雄虫がえられなかったが、上記の形態と陰門の位置などから *T. callipaeda* Railliet et Henry, 1910 の雌と同定した。

最近、本虫の雄虫の乳頭数の配列について論議されているが、今回は雌虫のみの観察であったことから乳頭の配列についてはしらべていない。

考 察

東洋眼虫はソ連、パキスタン、ユーゴスラビア、インド、ビルマ、タイ、中国、韓国、日本など主としてアジアに広く分布し、イヌ、ネコ、キツネ、タヌキ、ウサギ、サル等の眼部結膜嚢内に寄生する線虫として知られ、人にも寄生することが報告されている。

人体寄生例は Stuckey ら¹⁾ が1917年に中国において25歳の中国人男子の左眼結膜円蓋から摘出したものが最初であるが、わが国では萩原ら²⁾ により、熊本県在住の26歳の男子からえられたのが第1例である。

以来、学会もしくは論文として発表されているものは影井ら³⁾ によって詳細にまとめられているが、その後、高尾・上野、⁴⁾ 柴田ら、⁵⁾ 中島

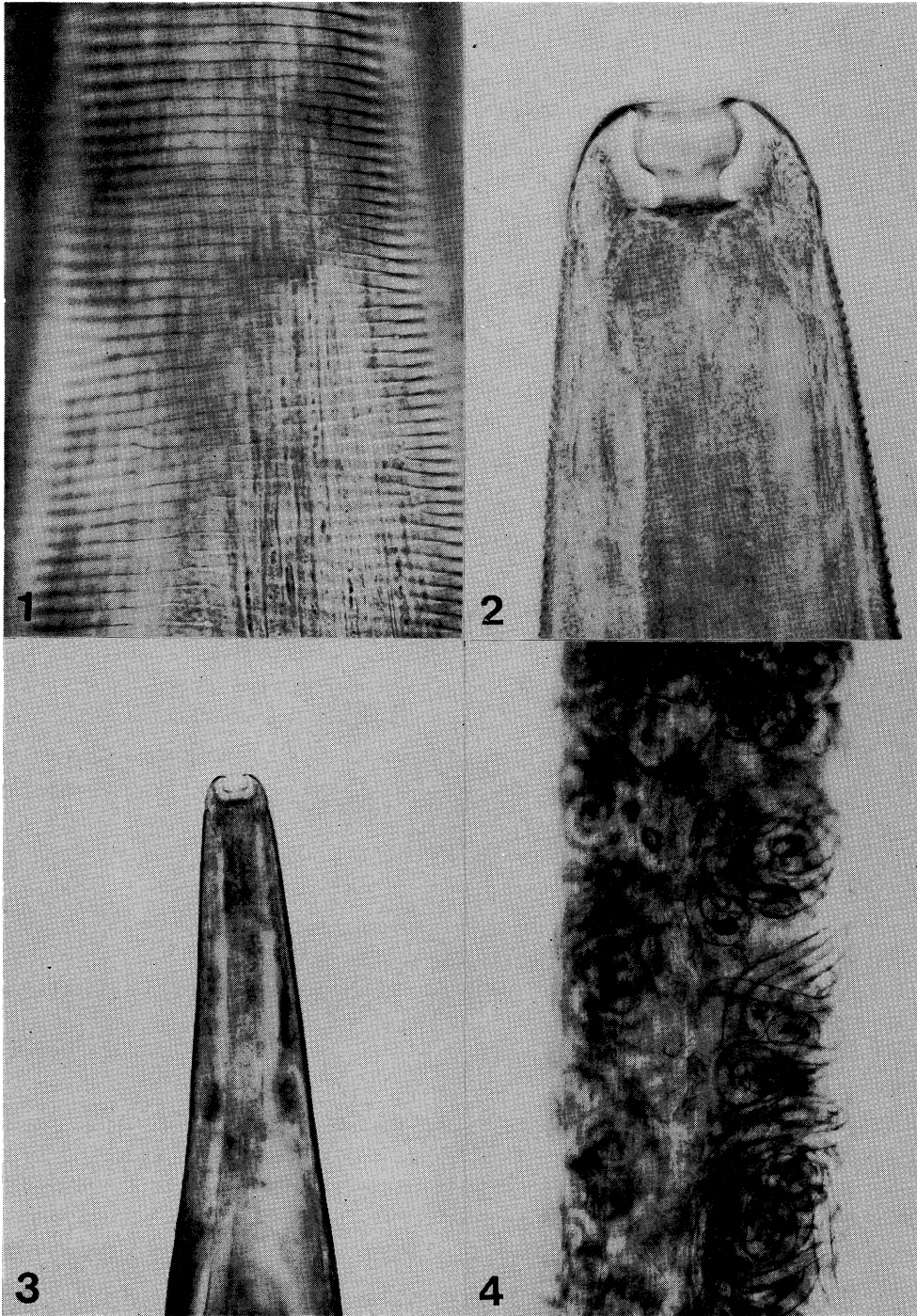


Fig. 1. Transverse cuticular striation on the body wall

Fig. 2. Buccal capsule

Fig. 3. Anterior part of female worm, showing the position of vulva and the esophago-intestinal junction

Fig. 4. Uterus containing many larvae

ら,⁶⁾ 滝田ら,⁷⁾ 中島ら⁸⁾ の報告があり、合計53例に達し、著者の症例は54例目に相当する。

これらの患者の住所の大部分は九州の3県、すなわち、大分(23例)、熊本(16例)、宮崎(8例)であり、最近では大分県に頻発しているのが特徴である。その他はわずかに鹿児島県、香川県、京都府、愛知県、東京都、茨城県から各1例が見出されているにすぎない。このうち、茨城県での症例⁷⁾は感染地が神奈川県か、熊本県の可能性があるといわれている。

しかし、岡山県を含む中国地方からはまだ見出されておらず、本症例が中国地方からの最初であるといえよう。

一方、イヌでは九州のほか、愛媛、大阪、兵庫、神奈川などの各県から見出されており、本線虫が九州に主として分布し、関東地方にまで広く分布している可能性を今回の症例から改めて裏づけられた。

本虫の発育状況に関しては永田⁹⁾によると、子宮内に幼虫の形成が認められるものは、感染から4週間と記載されている。

今回、見出された2匹の虫体はいずれも子宮内に幼虫を保有する雌の成熟虫であることから、人とイヌとで発育に若干差はあるにせよ、

約1カ月前の7月中旬に感染したものと考えられる。

本虫は一般には結膜嚢内に寄生し、自覚症状として最も多いのは、異物感、ついで流涙であり、結膜充血、眼瞼浮腫、視力障害、激しい眼痛などがみられる一方、わずかに異物感、搔痒感のみ、もしくはほとんどないものまでであるがその程度は必ずしも強いものではなく、虫体の摘出によってすみやかに消失すると考えられている。

本症の場合も、激しい異物感のほか、流涙と結膜炎症状を示したが、2回にわたる虫体の摘出によってその症状は消失した。

感染は2mm程度の仔虫によって行われるので、ほとんど無症状のまま経過し、かつ、結膜の慣れもあって成虫となって動きまわるまでは自覚症状もなく、急に上記の症状がみられるものと考えられ、眼科領域で注意すべき寄生虫の一つとして考慮することが必要であろう。

謝 辞

稿を終えるに当たり症例数について多くの御教示をえた国立予防衛生研究所第二室長影井昇博士に深謝いたします。

文 献

- 1) Stuckey, E. J.: Circumocular filariasis. Chin. med. J. 31: 24—25, 1917
- 2) 萩原武雄, 楠之忠雄, 村上和充, 松下文雄, 内田健一: 人結膜より摘出した線虫の二例. 熊本医学会誌 31: 179—183, 1957
- 3) 影井 昇, 林 滋生, 石田常康, 山口淑美, 浅見敬三, 竹内 勤: 東京都下に発見された東洋眼虫の人体寄生例. 寄生虫誌 30: 337—344, 1981
- 4) 高尾善則, 上野賢一: 大分県西部における東洋眼虫症3例と摘出虫体の体表構造について. 寄生虫誌 30(補): 54, 1981
- 5) 柴田 博, 沢田 惇, 石井 明: 結膜に寄生した東洋眼虫の症例. 日本熱帯医学会誌 12: 264, 1984
- 6) 中島 創, 高岡宏行, 坂本苧世: 大分県における東洋眼虫症の発生状況. 日本熱帯医学会誌 12: 764, 1984
- 7) 滝田弘子, 影井 昇, 橋口淳一, 安羅岡一男: 東洋眼虫 *Thelazia callipaeda* 寄生の1症例とその感染地について. 眼臨医報 78: 1909—1912, 1984
- 8) 中島康幸, 上原文行, 吉村陸雄: ヒト結膜嚢内に寄生した東洋眼虫の1例. 眼臨医報 79: 1949, 1985
- 9) 永田良胤: 東洋眼虫 *Thelazia callipaeda* の研究. 寄生虫誌 13: 600—602, 1964