

# 接触皮膚炎の病理組織学的研究

## VI 実験的 Retest 反応の経時的变化

川崎医科大学 皮膚科

中川昌次郎, 方 東 植, 武井 洋二  
長田 浩行, 岡 大 介, 植木 宏明

(昭和61年6月5日受付)

### Histopathological Studies on Contact Dermatitis:

#### VI. Chronologic Development of Histological Changes in Experimental Retest Reaction

Shojiro Nakagawa, Dongsik Bang  
Yoji Takei, Hiroyuki Nagata  
Daisuke Oka and Hiroaki Ueki

Department of Dermatology, Kawasaki Medical School

(Accepted on June 5, 1986)

**DNCB 接触感作モルモットにおける retest 反応の組織学的変化を経時的に観察した。retest 試験6時間後より真皮, 表皮への好中球, 単核細胞の浸潤が見られ, 前者は9時間後に後者は24時間後にその数が最高となった。**

Chronologic development of histologic changes in the retest reaction was investigated in guinea pigs with contact sensitivity to DNCB. There was a neutrophil infiltrate into either the dermis or epidermis that correlated well with the gross reaction, i. e. beginning at 6 hours after antigenic challenge and reaching a maximum at 9 hours. The mononuclear cells in the skin increased slowly to a maximum at 24 hours after testing. The significance of this finding is discussed.

Key Words ① Contact sensitivity ② Retest reaction ③ DNCB

### I. 緒 言

接触皮膚炎のアレルギー機序を解明するために, 動物に原因物質(接触原)を塗布して皮膚炎を惹起する実験が古くから繰り返されてきた。その際感作が成立した動物に低濃度の接触原を1回塗布して可能な限り純粋なアレルギー反応の惹起を試みるのが通例であった。しかしながら日常の診療においてみられる症例は必ずしも純粋なアレルギー反応を生じているとは限

らず, むしろ高濃度のものが触れたり, 接触原が頻回接触する場合などが多いと考えられる。したがって実際の診療に即して考えるならば種々の条件で皮膚炎を誘導する必要があると思われる。我々は一連の実験を計画した。<sup>1)~5)</sup>今回は retest 反応の組織学的変化を経時的に観察した。retest 反応とは, 一度アレルギー反応の生じた皮膚に後日再び同じ抗原が加わった場合に生ずる反応をいう。このような皮膚炎は実際にしばしば起こっているものと思われる。

## II. 材料と方法

近交系 JY-1 モルモット (300~500 g) の項部に 5% DNCB エタノール溶液 0.025 ml を塗布し、7 日後にバリカンで毛を刈った背部に 0.2% DNCB エタノール溶液を 0.01 ml ずつ 8 か所に塗布した。それから 7 日後に同部 (retest site) および正常部 (new site) に 0.2% DNCB エタノール溶液 0.01 ml を塗布して 3, 6, 9, 24 時間, 3, 6, 10 日後に反応を肉眼的に観察した。塗布部位の一部に発赤のある反応を+, 全体に及ぶものを+, 発赤に浮腫の加わったものを++とした。その後塗布部位を経時的に生検して 10%ホルマリン溶液 (緩衝液) にて固定しパラフィンに包埋した。切片に HE 染色を行った。

## III. 実験結果

5% DNCB で感作した 5 匹のモルモットに 0.2% DNCB を塗布してアレルギー性接触反応を惹起し、7 日後に同部位あるいは正常部位に 0.2% DNCB (一部には 0.2, 0.1, 0.05, 0.025% DNCB) を塗布して経時的に反応を観察してその後生検を行った。肉眼的には両部位とも塗布 3 時間後に軽い発赤が生じているが, retest 反応は急速に増強して 9 時間で最高になり以後減弱した。一方正常部位での反応は 24 時間後に最も強くなった。3~9 時間後には retest 反応は正常部位のそれに比較して明らかに強いが (Fig. 1), 24 時間以後は両反応は同程度であった。

組織学的には、3 時間後の retest 反応において真皮上層の単核球の軽い浸潤と表皮への遊走、表皮細胞の軽度浮腫がみられた。6 時間後には真皮上層、表皮への多核球の浸潤が明らかとなり表皮細胞内、細胞間の浮腫が増強する (Fig. 2)。9 時間後真皮の多核球、単核球の浸

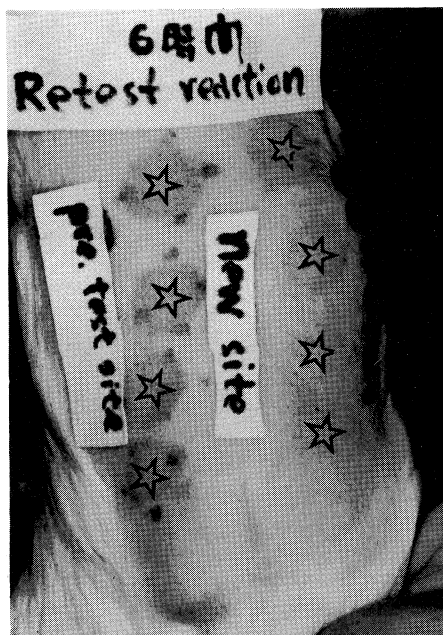


Fig. 1. The guinea pigs sensitized by painting with DNCB were tested with 0.2% DNCB on the 8th day after sensitization, and retested at the same site with 0.025-0.2% DNCB on the 15th day. An accelerated reaction was observed at the previous test site comparing with that at the virgin site.

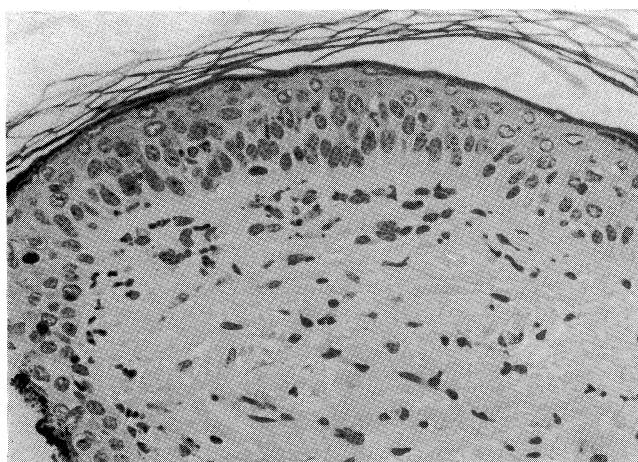
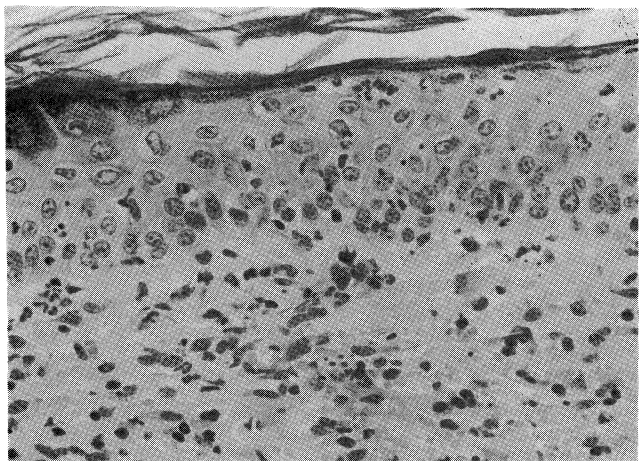
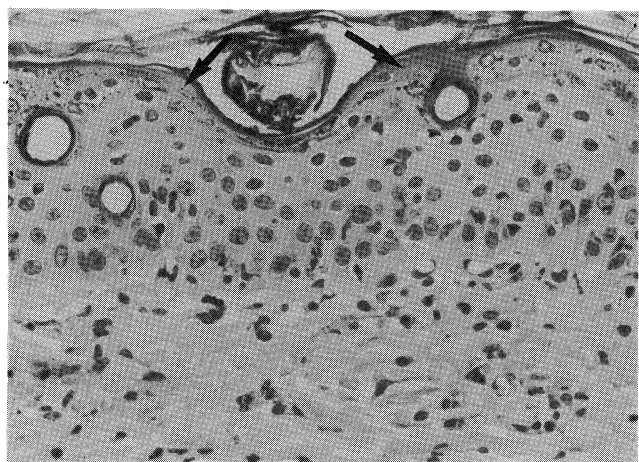


Fig. 2. Retest reaction at six hours. Note infiltration of polymorphonuclears either in dermis or into epidermis ( $\times 400$ ).

潤はさらに増加しそれらの表皮内への遊走も著明である (Fig. 3)。表皮細胞内、細胞間の浮腫、表皮上層の破壊性変化が進み真皮表皮境界



**Fig. 3.** Nine-hour lesion of retest reaction. Epidermis invaded by polymorphonuclears and accompanied with vacuole formation of lower lete ( $\times 400$ ).



**Fig. 4.** Twenty four-hour lesion of retest reaction. Note marked acanthosis, lymphocytic spongiosis and a subcorneal eosinophilic keratotic layer (arrows) ( $\times 400$ ).

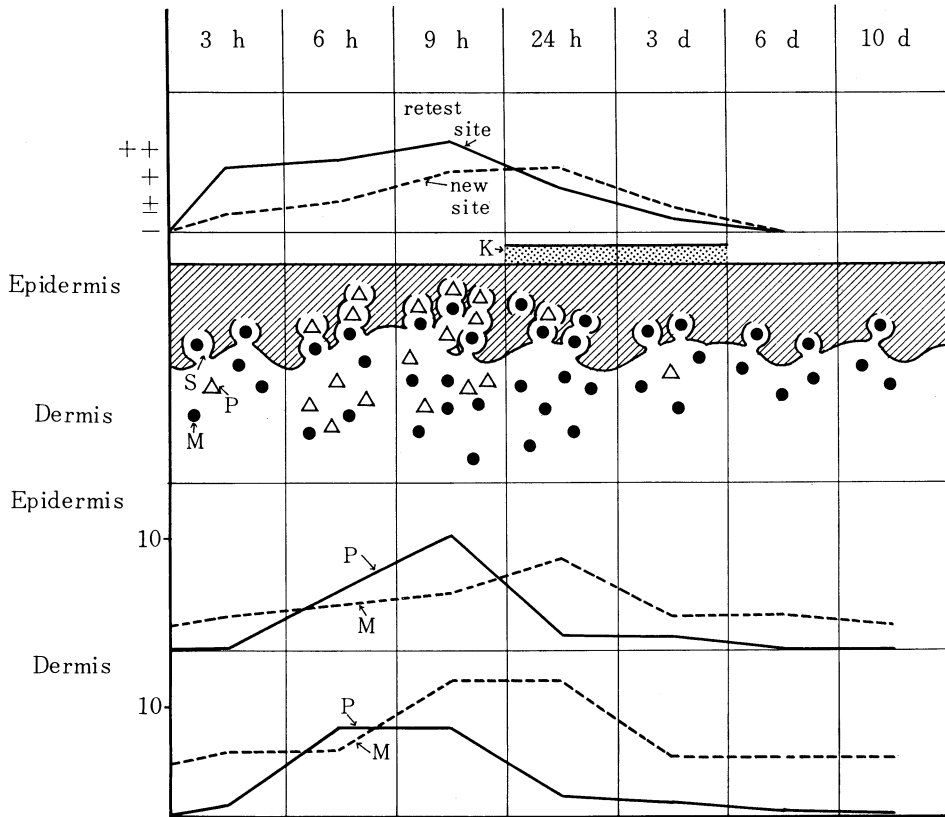
部は不明瞭となる。24時間後には真皮表皮ともに多核球の数が減少するが単核球の浸潤は著明である (**Fig. 4**)。また角層下に均質で好酸性に染まる角化性の層が認められた。表皮は肥厚し下層にかなり強い海綿状態が観察される。3

日以後は真皮上層の単核球の浸潤と表皮への軽い遊走、表皮肥厚と軽度海綿状態がみられた。以上の所見を **Figure 5** にまとめた。

#### IV. 考 按

今回の実験から得られた所見を基にして retest 反応の特徴として次の点が挙げられる。まず肉眼的にも組織学的にも反応が9時間後に最高に達しその程度が未処置部位に起こした普通の接触反応に比較して強いことである。そして24時間以後になると普通の接触反応と差異がみられなくなる。組織学的にさらに詳しくみると、9時間後を中心として多核球の強い浸潤が表皮、真皮にみられ、表皮の変化は接触皮膚炎の特徴である海綿状態というより表皮下層の破壊すなわち液状変性に近いようである。この変化はむしろGVHの皮膚変化に似ている。

Arnasonら<sup>6)</sup>は retest 反応は塗布後9時間に反応が最も強まり、また好酸球出現が特徴的であると報告し、Bandmann<sup>7)</sup>は海綿状態と表皮、真皮への好酸球を含んだ細胞浸潤を観察している。またKlaschka<sup>8)</sup>は真皮への好酸球を含む細胞浸潤のほかに表皮の構築の乱れや表皮下の裂隙形成を指摘している。これらの報告は今回観察した多核球は主として好酸球であることを示唆し、我々もかつてそのように報告したが、<sup>9)-11)</sup>電顕的にみると表皮は好中球、真皮には好塩基球が多いように思われる。<sup>12)</sup>今後さらに検討する必要がある。



**Fig. 5.** Schematic summary of macroscopic and histopathological findings of retest reaction. A top column shows chronologic macroscopic findings and middle and bottom columns demonstrate histopathological changes. S, spongiosis; P, polymorphonuclear; M, mononuclear; K, keratotic layer.

文 献

- 1) 中川昌次郎, 武井洋二, 長田浩行, 岡 大介, 植木宏明: 接触皮膚炎の病理組織学的研究. I 実験的アレルギー性接触皮膚炎. 川崎医学会誌 11: 222-226, 1985
- 2) 中川昌次郎, 武井洋二, 長田浩行, 岡 大介, 植木宏明: 接触皮膚炎の病理組織学的研究. II 実験的急性刺激性接触皮膚炎. 川崎医学会誌 11: 318-323, 1985
- 3) 長田浩行, 中川昌次郎, 武井洋二, 岡 大介, 植木宏明: 接触皮膚炎の病理組織学的研究. III. 実験的接触皮膚炎におけるフィブロネクチンの分布. 西日皮膚 48: 284-288, 1986
- 4) Nakagawa, S., Nagata, H., Takei, Y., Oka, D. and Ueki, H.: Histopathological studies on contact dermatitis. IV. The epidermal distribution of IgG and Ia antigen in experimental contact dermatitis. Kawasaki med. J. 11: 241-244, 1985
- 5) 武井洋二, 中川昌次郎, 方 東植, 長田浩行, 岡 大介, 植木宏明: 接触皮膚炎の病理組織学的研究. V. DNP 結合表皮細胞誘導接触過敏症の抗原分布. 西日皮膚 (印刷中)
- 6) Arnason, G. B. and Waksman, B. H.: The retest reaction in delayed sensitivity. Lab. Invest. 12: 737-747, 1963
- 7) von Bandmann, H. J.: Die Histologie doppelt exponierter Lappchenproben. Dermatologica 124: 205-217, 1961

- 8) Klaschka, F.: Tierexperimentelle Studien zum Kontaktekzem. V. Sensibilisierung und Desensibilisierung mit Epidermis-2, 4-Dinitrochlorobenzol-Konjugaten. Versuch einer Gesamtschau des experimentellen DNCB-Ekzems. Arch. klin. exp. Derm. 233:329—346, 1968
- 9) Nakagawa, S., Fukushiro, S., Gotoh, M., Kohda, M., Namba, M. and Tanioku, K.: Studies on the retest reaction in contact sensitivity to DNCB. Dermatologica 157:13—20, 1977
- 10) Nakagawa, S., Gotoh, M., Fukushiro, S., Aoshima, T. and Tanioku, K.: Histological study on retest reaction in contact sensitivity to DNCB. Kawasaki med. J. 3:249—254, 1977
- 11) 福代新治: DNCB 接触過敏症における Flare up 反応および Retest 反応に関する研究. 日皮会誌 90:519—530, 1980
- 12) Nakagawa, S., Bang, D., Honma, Y., Takei, Y. and Ueki, H.: Electron microscopic studies on retest reaction in guinea pigs with contact sensitivity to 2, 4-dinitrochlorobenzene. in preparation