

# われわれの埋没耳形成術

川崎医科大学 形成外科

森口隆彦, 谷太三郎  
河村進, 梶川浩

(昭和61年7月3日受付)

## Our Operative Procedure for Cryptotia

Takahiko Moriguchi, Tasaburo Tani  
Susumu Kawamura and Hiroshi Kajikawa

Department of Plastic and Reconstructive Surgery  
Kawasaki Medical School

(Accepted on July 3, 1986)

埋没耳は耳介の上半分が側頭部に埋入する特徴を有する先天性の奇形である。これに対する外科的療法については、1930年久保が初めて V-Y plasty による術式を発表し、以来多くの方法が報告されてきた。また、埋没耳には多くのタイプが見られ、いまだ定まった分類はない。ここでは、埋没耳の分類に関し私たちの考えを述べ、さらに私たちの新しい手術術式について述べた。

Cryptotia is a congenital anomaly of the auricle characterized by abnormal adherence of the upper half of the auricle to the head.

The first operative method for this condition was reported by Kubo using V-Y plasty in 1930.

Since then, various methods have been used to release the ear from the side of the head. There are various types of cryptotia, but very little has been said about their classification. In this report, we proposed a classification and described our new operative method for cryptotia.

Key Words ① Congenital anomaly ② Cryptotia ③ Operative procedure

### はじめに

埋没耳は耳介上部が側頭皮膚内に埋没しているところよりその名があり、日本人に多い耳介奇形で、外国での報告は少ない。この疾患に対しては、新生児や乳幼児のように生後まもなくであれば、非観血的治療法が効果的であるが、その時期を逸したものと耳介軟骨の変形が高度な場合は観血的治療法に頼らざるをえない。

また、埋没耳には種々のタイプがあるが、現在のところはっきりした分類法はない。

ここでは私たちがなりの埋没耳の分類や埋没耳に対する手術法を述べ、さらに埋没耳の解剖学的特徴や諸家の術式、耳介軟骨の取り扱いについて若干の文献的考察を加えたい。

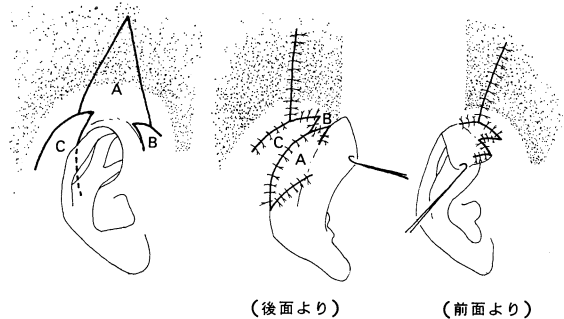
### 1. 分類

埋没耳は、多かれ少なかれ耳介軟骨の変形、発育不全を伴っている。これらをよく観察すると、主として対輪上脚の変形が高度のものに対

輪下脚の変形が高度なもの、および対輪脚下部の変形が主体のものに区分でき、さらに、対輪の変形しているものの中には、耳輪癒着症を伴い舟状窩の不明瞭なものともそうでないものが見られた。そこで私たちは、埋没耳を次のように分類した。

タイプⅠ：対輪上脚の変形が主体のもの

- a. 舟状窩の正常なもの
- b. 舟状窩の狭いもの



切開線

縫合線

Fig. 1. Our operative method.

タイプⅡ：対輪下脚の変形が主体のもの

- a. 舟状窩の正常なもの
- b. 舟状窩の狭いもの

タイプⅢ：対輪脚下部の変形が主体のもの

## 2. われわれの手術法

われわれの手術法<sup>1)</sup> (Fig. 1) は、埋没した耳介軟骨を、耳輪上部から側頭被髪部にいたる大きな皮弁で覆うもので、福田、<sup>2)</sup> 西村ら<sup>3)</sup> と同じく V-Y plasty を発展させた術式で、その特徴は、有茎皮弁と遊離植皮のどちらもの利点を兼ね備えていることである。

埋没した耳輪を側頭部皮膚より引き出して作図する (Fig. 2)。耳介上部を指でつまみ、最も皮膚を必要とする部位を確かめ、耳輪上に、頂点が側頭毛髪部にある二等辺三角皮弁 A を作図する。この三角皮弁の頂点は、有毛部から約 2.5 cm の高さで、V-Y plasty した後の側頭毛髪部が縫合できる範囲の幅とする。つぎに荻野<sup>4)</sup> の preauricular transposition flap に近い小

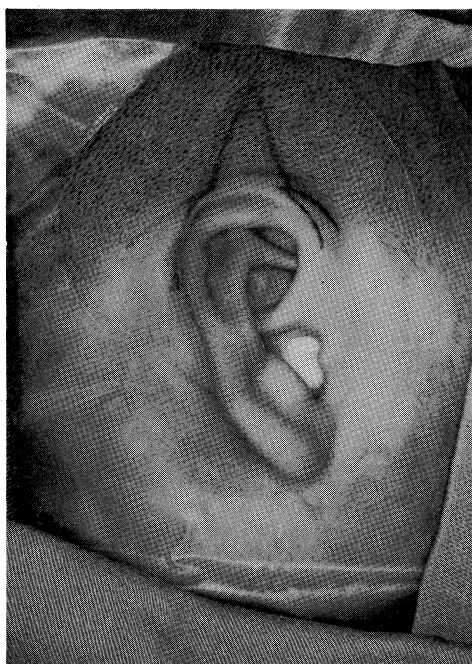


Fig. 2. Cutting design.

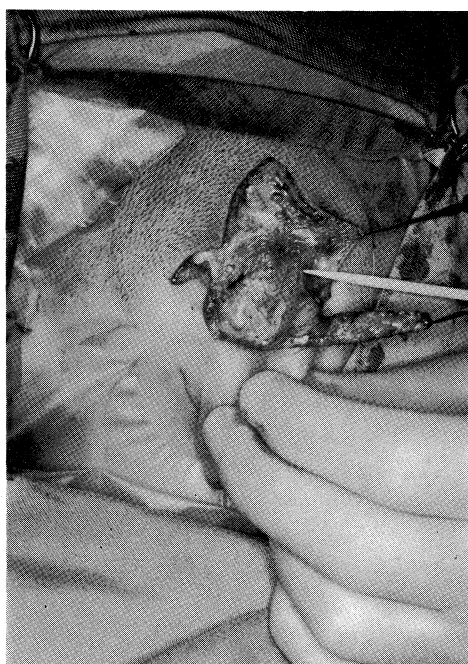

Fig. 3. Insertion of the superior auricular muscle ends diffusely at the upper part of the helix.

三角皮弁Bと、耳介側頭溝にあたる線を一辺とした比較的大きな三角皮弁Cを作成する。flap Aの有毛部は毛囊をはじめとした真皮結合組織を注意深く除去し、遊離植皮の厚さとしておく。つぎに耳介軟骨の変形に対する修正を行う。

上耳介筋を耳輪部より剥離し、耳介軟骨の後面を広く露出し (Fig. 3)、変形した耳輪を修正し、耳介斜筋を切断した後の三角窩隆起に上耳介筋を縫合する。

皮膚縫合はまず、三角皮弁Aを作成したあとの側頭部から行う。この時、生え際をそろえること、周辺の剥離を十分に行い埋没縫合をししっかりすることが大切である。

皮弁Bを耳介側頭溝に沿って縫合し、皮弁Cの先端は側頭部生え際と皮弁Bとの間に挿入する。

修正した耳介軟骨は、皮弁Aで包みこむように縫合する。皮弁Aの先端は、耳甲介後面の軟骨部を覆うこととなる (Fig. 4)。十分形を整えたら、マットレス縫合を行う (Fig. 5)。

通常、術後5、6日で抜糸を行う。マットレス縫合はできるだけ長く2、3週間つけたまま

にしておくが、マットレスの枕の圧迫による皮膚壊死に気をつけることが大切である。私たちは、術後の圧迫やその他の障害を避けるため、

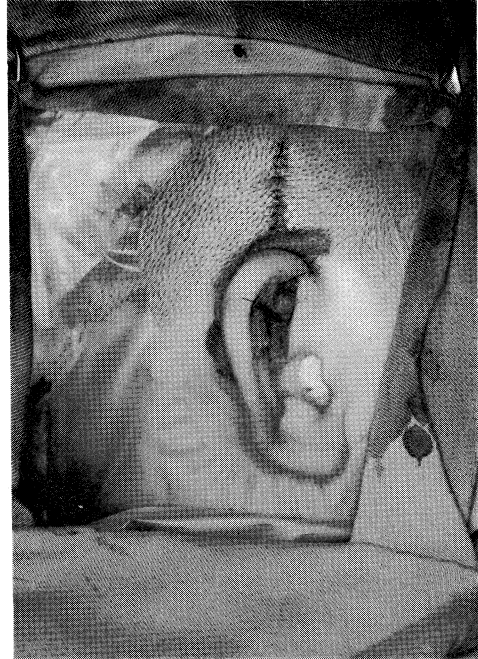


Fig. 5. Fixation by mattress sutures.

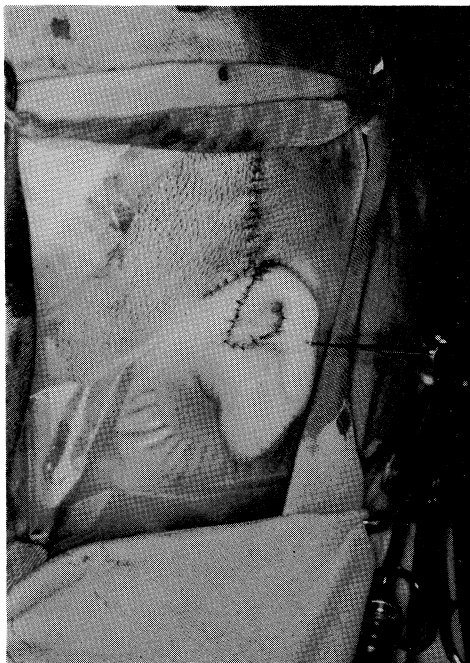


Fig. 4. Posterior view after skin closure.

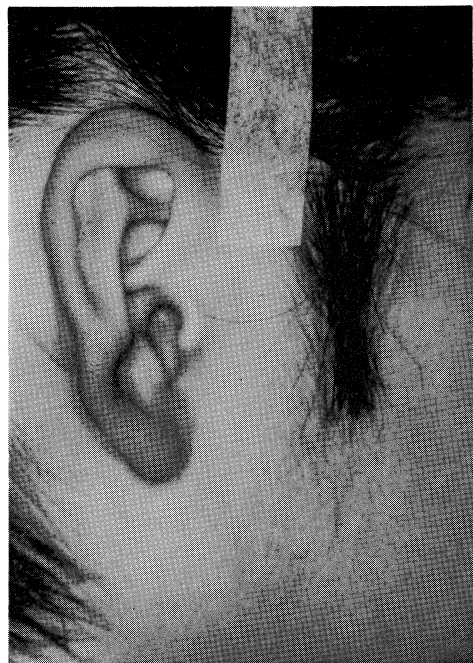


Fig. 6. Postoperative appearance.

耳介周辺に厚いレストンを用いている。術後、皮弁Aの生着もよく、機能的にも満足すべき結果である (Fig. 6)。

考 察

1) 分 類

埋没耳は、耳介癒着症やスター耳などと良く似た形態をとることがあり、またそれらと合併している症例もあり明確に分類することは困難である。

1974年新井ら<sup>5)</sup>は、耳介軟骨の変形を対輪ならびに対輪脚を基準に、次のように4つに分類している。

タイプI：対輪脚から対輪上部にかけての過度の折れ重なりのみで、対輪の屈曲は認められないもの

タイプII：対輪が脚下部で屈曲しているもの

タイプIII：対輪が中央部で異常に屈曲しているもの

タイプIV：対輪が下部で腰がぬけたように屈曲しているもの

私たちの分類のタイプI, IIは耳輪癒着症との合併が、タイプIIIではスター耳との合併がよく見られた。

これらの変形の度合、特に舟状窩の発達の良否などにより治療方針や術後の成績も左右されるため、術前の詳細な診断が必要となってくる。

2) 解 剖

埋没耳の修復形成術においては、変形した耳介軟骨や耳介筋に対する解剖学的知識が必要とされる。

埋没耳の解剖学的特徴は、耳輪上部の軟骨が側頭部皮下に埋没していることが第1で、その他、耳輪上部の軟骨の変形、舟状窩の發育障害、対輪の上脚、下脚の過度の屈曲などが挙げられる。

松本<sup>6)</sup>は、この変形を計測し埋没耳の特徴について述べている。計測方法は図のごとくMartinの方法を参考としている (Fig. 7)。それによると、耳輪と耳垂に点P, Qをとり、側

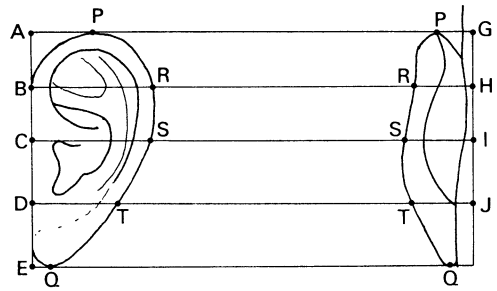


Fig. 7. Measurement of the ear (Martin, R., 1957).

頭部に延長した点をA, Eとし、前切痕を通りAEと交わる点をCとし、AC, CEの中点をB, Dとする。点B, C, Dから水平に耳輪上に交わる点をR, S, Tとし、P, Rから側頭部へ降ろした垂線をPG, RHとすると、正常耳介と比較して埋没耳では、表のごとく、AP, BR および PG, RH で明らかな差が認められた (Table 1)。

Table 1. Measurement of the normal auricle and the cryptotia. (CS=1, SI=1 としたときの平均比率)

	正常耳介		埋没耳介	
	男	女	男	女
AP*	0.50	0.51	0.37	0.34
BR*	0.89	0.90	0.74	0.78
CS	1.00	1.00	1.00	1.00
DT	0.84	0.84	0.82	0.87
EQ	0.30	0.28	0.27	0.29
PG*	0.63	0.66	0	0
RH*	0.88	0.91	0.52	0.67
SI	1.00	1.00	1.00	1.00
TJ	1.01	1.04	1.08	1.05

(Matsumoto, 1980)

埋没耳と耳介筋の機能ならびにその意義について、1982年、鳥飼ら<sup>7)</sup>は詳細な報告をしている。

耳介筋は、外来耳介筋と固有耳介筋に区分できる。

(1) 外来耳介筋

耳介の位置や聳立度を定める筋で、周辺組織

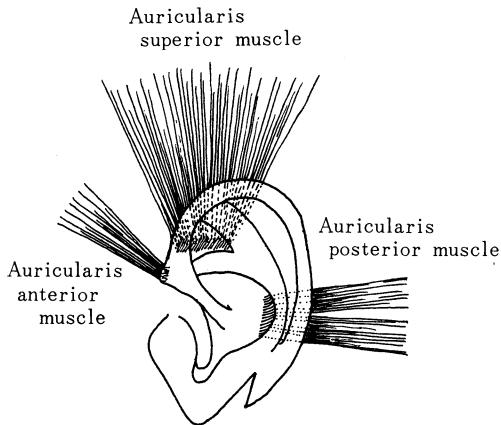


Fig. 8. Extrinsic auricular muscles (Torigai, 1982).

より耳介軟骨に至る3種類の筋 (Fig. 8) がある。

- a) 前耳介筋: 耳介前面の側頭筋膜浅葉を起始とし, 耳輪棘に停止している。
- b) 上耳介筋: 帽状腱膜を起始とし, 耳介周辺で腱状となり三角窩の後面に停止する。
- c) 後耳介筋: 乳様突起外側部を起始とし, 耳甲介隆起の小橋部に付着する。

### (2) 固有耳介筋

耳介軟骨間に起始, 停止があり, ひとではその運動機能は退化し, 耳介軟骨の形態保持のためだけに存在しているが, 埋没耳に関しては, その変形の原因ともなっている。

固有耳介筋は, 耳介の外側および内側にあり, とくに内側固有筋に存在する耳介横筋と耳介斜筋が臨床的に重要である。

### 3) 諸家の手術術式

埋没耳の手術は, 埋没している耳介軟骨を剝離挙上させた後に生ずる創面を, いかなる方法で閉鎖するかにより種々の術式が考案されてきた。大きく分けると, 有茎皮弁のみで cover する方法と, 遊離植皮術を用いる方法に区分できる。

有茎皮弁には, V-Y plasty, Z plasty, rotation flap, advancement flap などがある。

現在までの埋没耳観血的治療法の報告を集めると表のごとくである (Table 2)。

Table 2. Operative procedures for cryptotia.

1930年	久保猪之吉
1932年	松岡 貞總
1934年	Sercer, A.
1935年	種村 龍夫
1936年	大塚 宏, 野口 正幸
1938年	高原 滋夫
1940年	山中 幸造
1941年	橘 光治
1943年	西村善三郎
1949年	Holmes, E. M., 松田 龍一
1951年	Altman, F.
1954年	後藤 光治, 市原 正雄
1956年	大西 襄
1958年	辰巳 敏文
1959年	Gosserez, M., 荻野 洋一
1960年	石井 英男
1961年	Cowan, R. J., Peer, L. A., 谷 太三郎
1962年	荒尾 稔, 藤田 馨一
1963年	高橋 康昭, 高橋 良
1968年	福田 修
1969年	Pollock, W. J., 大原 義雄
1972年	Wesser, D. R., Ohmori, S.
1973年	Washio, H.
1974年	新井 克志
1975年	西村 善彦, 栃内 秀宣
1977年	松本 維明, 奈良 卓
1978年	Onizuka, T.
1981年	長谷田泰男
1982年	松本 吉郎, 鳥飼 勝行, 佐山 重敏

本邦での埋没耳の手術法は, 1930年に久保<sup>9)</sup>により初めて報告され, 1933年, 論文として詳細に記載された術式である。これは, V-Y plasty を基本としており「切開を袋状に耳殻を被う部の上方に於いて基底が下に向かう三角形の皮膚切線を入れ剝離する時は隠れたる耳の頭部いで来るを以て切創を縫合し, 三角形の皮弁は倒して更にこれを耳翼の後面に縫うなり」と記載されている。

1932年松岡の施行した術式は, 耳介後面に弓状の切開を入れ, その途中より後下方に小三角皮弁を作成し, 前上方に持ち上げ縫合し, 皮膚不足の部に遊離植皮を行うものであった。<sup>9)</sup>

以来, 埋没耳に関する多くの手術法が報告されているが, そのほとんどは上記2法を modify

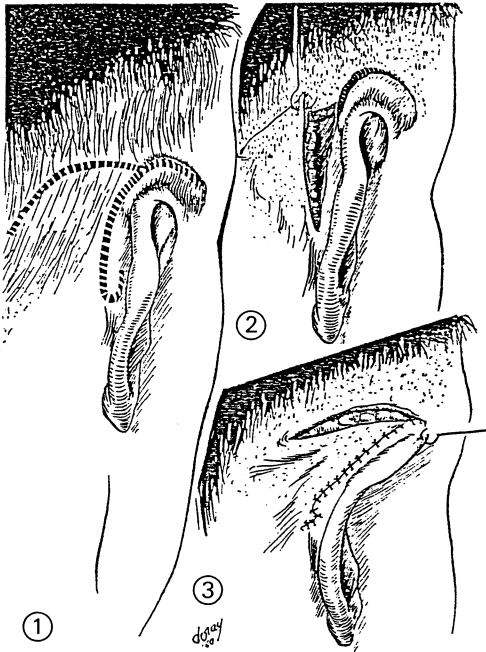


Fig. 9. Cowan's method (1961).

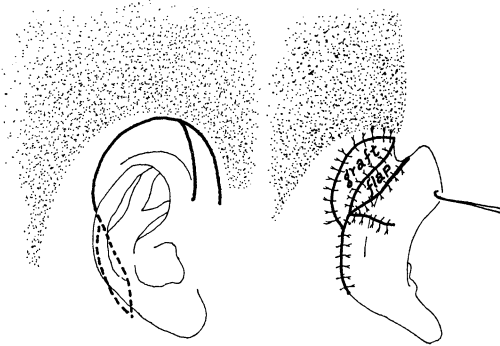


Fig. 10. Ogino's method (1963).

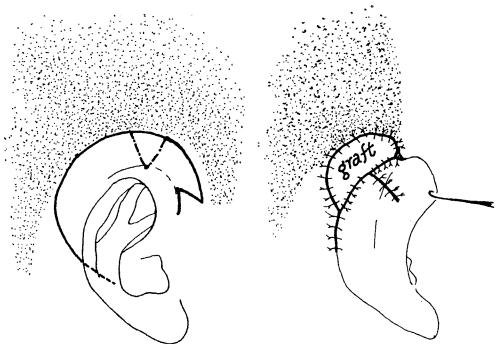


Fig. 11. Tani's method (1963).




Fig. 12. Fukuda's method (1968).

したものである。

1961年 Cowan<sup>10)</sup> は、松岡の用いた有茎皮弁をもっと大きくし遊離植皮を用いずに修復したが、軟骨変形の高度のものではこの方法では無理があった (Fig. 9)。

1963年荻野<sup>4)</sup> は、耳介後面を覆う皮弁の基部を側頭部におくものを technique A、前耳介におくものを technique B とし、残された皮膚欠損部に遊離植皮を用いる方法を発表した。後年、荻野は前耳介に基部をおいた皮弁のみを用い、耳甲介部後面の皮膚を切除しその皮膚を欠損部に遊離植皮する方法を主として用いた (Fig. 10)。また同年谷<sup>11)</sup> は、耳介後面の皮弁を耳介前方まで、耳前部には小三角弁を加えた大きな有茎皮弁を作成し、埋没している耳介軟骨を起こして十分に覆い、さらに側頭部に遊離植皮を行い完全な耳介聳立をめざす方法を報告した (Fig. 11)。

このように、高度の変形をもった埋没耳では、有茎皮弁のみの修復では再発傾向が強く、どうしても遊離植皮を追加する必要があった。

1968年福田<sup>2)</sup> は、久保法を modify したより大きな有茎皮弁を用い、遊離植皮を用いない利点を述べ、さらに変形軟骨の修復法にも言及した (Fig. 12)。

1969年大原<sup>12)</sup> は、advancement flap により耳介後面をおおい、欠損部はできるかぎり少なくし、遊離植皮を用いた (Fig. 13)。

大森<sup>13)</sup> は1972年、皮膚や耳介軟骨の操作のみでは修復できない耳介の変形に対し、テフロンによるつりあげ方法を発案した。

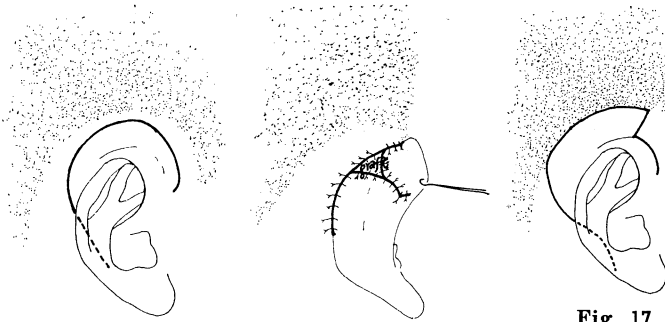


Fig. 13. Ohhara's method (1969).

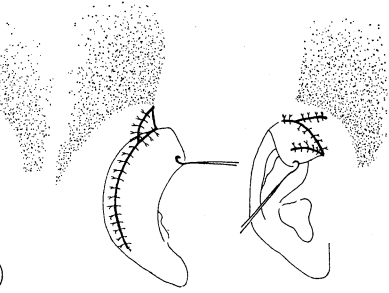


Fig. 17. Onizuka's method (1978).




Fig. 14. Wesser's method (1972).

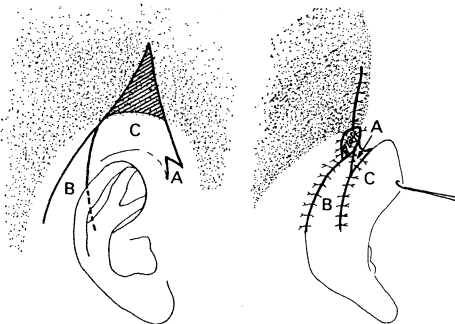


Fig. 15. Nishimura's method (1975).

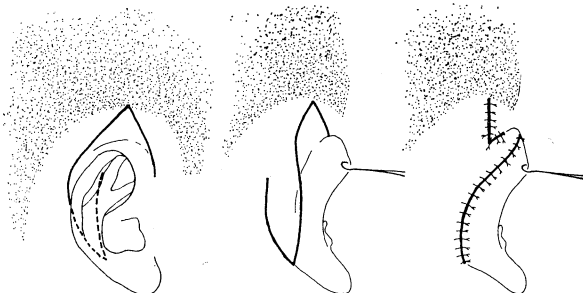


Fig. 16. Matsumoto's method (1977).

Wesser<sup>14)</sup> (1972年) は耳介上方に A, B, C の3つの有茎皮弁を作成し、挙上した耳介の後面をおおい、遊離植皮を側頭部に行った (Fig. 14).

1975年西村<sup>9)</sup> は、谷、荻野、福田の術式の利点を十分に応用し発展させた方法を報告した。つまり、福田の大きな局所皮弁を主とし、谷の耳前部移行部の小三角皮弁と、荻野の preauricular flap をミックスして取り入れ、軟骨変形に対しても確実に矯正を行っている (Fig. 15).

1977年松本<sup>15)</sup> は、大森法<sup>13)</sup> をもととし、Pollock 法<sup>16)</sup> を取り入れた術式を報告した。これは、耳介上方に V 型の、耳介後部にも細長い局所皮弁を形成し、2つの皮弁で耳介上部の皮膚不足を補おうという考えである (Fig. 16).

鬼塚<sup>17)</sup> は1978年、大きな有茎皮弁と、耳前部の Z-plasty を加えた方法 (谷法の遊離植皮を用いないデザインに似ている) を報告し、軟骨の矯正についても述べている (Fig. 17).

このように、埋没耳の手術法には多くの方法が報告されており、変形の程度により適応がかわってくることも想像される。

#### 4) 変形した軟骨の矯正

耳介軟骨の変形がある場合は、その修正が必要となってくる。福田<sup>2)</sup>は、最も屈曲の強い部分の軟骨を切除し、その軟骨を耳介前面に再変形の防止のために用いている。

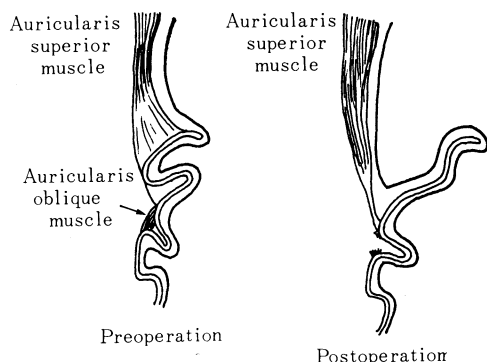


Fig. 18. Treatment of auricular muscle for cryptotia (Torigai, et al., 1982).

Washio<sup>18)</sup>は、軟骨の断端を耳介後面にくるよう翻転して縫合している。松本<sup>15)</sup>は、軟骨縫合の補強のため、前後2枚の軟骨を使用して、1枚の軟骨は耳甲介腔後壁から採取している。

鳥飼<sup>7)</sup>は、外来耳介筋のうちの上耳介筋が、埋没耳では本来の停止部、すなわち三角窩

の裏面に相当する三角窩隆起に停止せず耳輪後面に停止しているのを確認し、術中、この上耳介筋を三角窩隆起に移行することが、術後の耳介の位置、傾きの保持に重要であると述べている (Fig. 18)。

#### おわりに

私たちは埋没耳の形態を観察し、次の3つに分類した。

タイプ I-a: 対輪上脚の変形が主体で舟状窩の正常なもの

タイプ I-b: 対輪上脚の変形が主体で舟状窩が狭いもの

タイプ II-a: 対輪下脚の変形が主体で舟状窩の正常なもの

タイプ II-b: 対輪下脚の変形が主体で舟状窩が狭いもの

タイプ III: 対輪脚下部の変形が主体のもの

また、私たちの埋没耳術式についても述べた。その特徴は、久保の V-Y plasty を基礎とし、2つの有茎皮弁を引き寄せることで耳介の聳立をえ、有毛部を遊離植皮的に利用することにより、皮膚の足りない部分を補充する点である。

#### 文 献

- 1) 松本吉郎, 森口隆彦, 井上邦雄, 深水秀一: 局所皮弁のみによる埋没耳形成術. 形外 25: 410-413, 1982
- 2) 福田 修: 埋没耳(袋耳)の形成術. 形外 11: 117-125, 1968
- 3) 西村善彦: 埋没耳の形成. 形外 18: 696-701, 1975
- 4) 荻野洋一, 白石輝雄: 埋没耳に対する形成手術. 形外 6: 134-140, 1963
- 5) 新井克志, 福田 修: 埋没耳の形態的分类とその手術法について. 形外 17: 502-509, 1974
- 6) 松本維明: 計測値よりみた埋没耳の特徴およびその臨床的応用. 形外 23: 15-21, 1980
- 7) 鳥飼勝之, 安藤晋一郎, 吉田豊一, 浅野 隆, 松本葉子, 安瀬正紀: 耳介筋の解剖と埋没耳への応用. 形外 25: 46-53, 1982
- 8) 久保猪之吉: 袋耳の整形手術に就て. 耳喉 3: 727, 1930
- 9) 種村龍夫: 袋耳に就て. 耳喉 8: 401-409, 1935
- 10) Cowan, R. J.: Cryptotia. Plast. reconstr. Surg. 27: 209-213, 1961
- 11) 谷 太三郎, 細川 力, 赤沢 彬: 埋没耳形成手術. 形外 6: 121-127, 1963
- 12) 大原義雄: 埋没耳(袋耳)の一手術法. 形外 12: 263-268, 1969
- 13) Ohmori, S. and Matsumoto, K.: Treatment of cryptotia, using teflon string. Plast. reconstr.



Surg. 49 : 33—37, 1972

- 14) Wesser, D. R.: Repair of a cryptotic ear with a trefoil flap. *Plast. reconstr. Surg.* 50 : 192—193, 1972
- 15) 松本維明: 埋没耳の特徴およびその治療法. *形外* 20 : 563—568, 1977
- 16) Pollock, W. J.: Technique for correction of microtia. *Plast. reconstr. Surg.* 44 : 501, 1969
- 17) Onizuka, T., Tokunaga, S. and Yamada, K.: A method for repair of cryptotia. *Plast. reconstr. Surg.* 62 : 734—738, 1978
- 18) Washio, H.: Cryptotia; Pathology and repair. *Plast. reconstr. Surg.* 52 : 648—651, 1973