

サイナス腺除去ガニの産卵について

川崎医科大学 生物学教室

大野倫子・佐藤国康・松本邦夫

(昭和56年9月14日受理)

On the Egg-laying after Sinus Gland Removal in Crabs

Noriko OHNO, Kuniyasu SATOH and Kunio MATSUMOTO

Department of Biology, Kawasaki Medical School

Kurashiki 701-01, Japan

(Received on Sept. 14. 1981)

非繁殖期に雌のカニの眼柄を切除すると卵巣が発達し、産卵する個体があることが知られている。これは眼柄を除去することにより、眼柄内にある卵巣成熟抑制ホルモンを作るX器官とそれを貯蔵・分泌するサイナス腺の両方が取り除かれ、このホルモンの量が低下するために起こると考えられている。

ここでは、ベンケイガニ、クロベンケイガニの雌で非繁殖期にサイナス腺のみを除去することにより産卵する個体がみられたので報告する。

It is known that in female crabs the amputation of the eyestalks during the non-breeding season causes a great acceleration of ovarian growth and even laying the mature eggs. These phenomena are induced by the decrease of gonad-inhibiting hormone produced in X organ and stored in sinus gland from which this hormone is secreted.

We removed only the sinus glands from both eyestalks of brackish adult female crabs. As a result, unseasonable oviposition in a few of treated animals was observed in *Sesarmops intermedium* and *Sesarma (Holometops) dehaani*.

緒 言

サイナス腺は甲殻類十脚目の眼柄内に存在する神経分泌組織であり、脳やX器官、その他の神経分泌細胞で作られた神経分泌物すなわちホルモンの貯蔵・分泌部位である。脱皮抑制ホルモンや卵巣成熟抑制ホルモンなど多くのホルモンがこのサイナス腺から分泌されている。これらのホルモンが除去されると動物は様々な様相を呈すが、Brown and Jones¹⁾ や Cheung²⁾ の報告にみられるように、X器官・サイナス腺を含む眼柄除去による脱皮促進や卵巣の発達はよく知られた事実である。卵巣が発達する個体の内には産卵の例もみられる。また、サイナス腺のみの除去でも、眼柄除去に比べると著しくはないが、脱皮の促進や卵巣の発達が認められている。

著者らは数年来、脱皮誘発などの目的でカニのサイナス腺除去実験を進めてきたが、クロベンケイガニの雌でサイナス腺除去後に産卵が認められた³⁾。今回は、ベンケイガニ、クロベン

ケイガニで非繁殖期にサイナス腺除去を行い、サイナス腺除去後のカニの産卵の有無、卵巣の様子およびサイナス腺除去部位の組織変化を観察したので報告する。

材 料 と 方 法

汽水産のベンケイガニ *Sesarmops intermedium* (de Haan, 1835) とクロベンケイガニ *Sesarma (Holometopus) dehaani* (H. Milne Edwards, 1853) の2種を材料とした。1980年11月および1981年3月に岡山市洲崎の旭川河口で採集し、成熟に達したと考えられる雌の個体(ベンケイガニでは甲幅 25 mm 以上, クロベンケイガニでは甲幅 28 mm 以上の個体)を実験に用いた。

カニは採集後すぐに、あるいは浅く汽水を入れた容器にしばらく飼育した後、サイナス腺を除去し個別に飼育観察した。11月の実験開始群はベンケイガニ, クロベンケイガニとも実験群10個体, 対照群10個体ずつで、サイナス腺除去70日後に殺し卵巣の大きさを測定した。また、3月の実験開始群はベンケイガニを使い、実験群12個体, 対照群7個体である。飼育期間は、クロベンケイガニで除去後30日前後、遅くとも60日後には産卵がみられた³⁾ ため70日間としたが、3月開始群では70日を経過しても産卵する個体が得られなかったため、延期し90日間とした。

また、サイナス腺除去部位の組織変化を見るために、ベンケイガニを用いて除去後10日・20日・30日・40日の眼柄を固定し、組織切片を作り観察した。

1. サイナス腺除去法

カニの体を2枚の発泡スチロール板の間にはさみ、ゴムバンドで固定する(第1図)。次に実体顕微鏡下で歯科用ドリルを使って、眼柄の背側中央でサイナス腺の真上に当たる位置に、注意深く穴をあける(第2図)。そして、先端を細くしたピンセットで甲殻下の上皮を破り蒼白色のサイナス腺を裸出させる(第3図)。このサイナス腺をピンセットですくいとる。

サイナス腺除去は左右眼柄とも同時に行った。また、対照群には、眼柄の甲殻に穴をあけサイナス腺を裸出させるが摘出しない個体を用いた。

2. 飼 育

実験群のカニも対照群のカニも1個体ずつ、底に砂を敷き5倍稀釈海水を浅く入れ金網の蓋のついた容器(約10×10×10 cm)に入れ飼育観察した。水温は約 20°C とし、サーモスタット付ヒーターで加温した大型ウォーターバスの中に小容器を並べた。照明は、12時間照明・12時間暗黒にした。また、餌は淡水魚用の餌(ミニペット, キョーリン製)を1日に1回、1個体につき2粒ずつ与えた。水替えは1日おきにした。

3. 光学顕微鏡用試料

サイナス腺除去後10日・20日・30日・40日のベンケイガニの眼柄をそれぞれ切り取り、10%パラフォルムアルデヒドで1昼夜固定後、過飽和ドータイト水溶液(約11%)で7日間脱灰した。脱灰後、Bouin 液で再固定しエチルアルコールで脱水した後パラフィンに包埋した。




Fig. 1 The crab immobilized for removing the sinus gland.

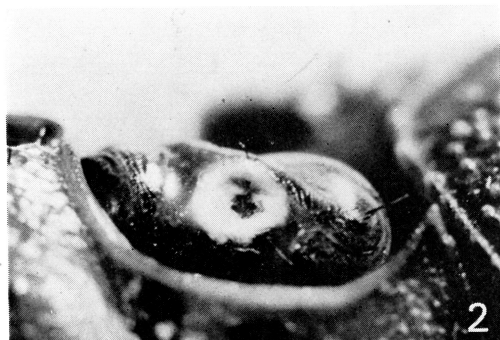

Fig. 2 A small hole made with a drill on the eyestalk for removing the sinus gland lying under the exoskeleton.

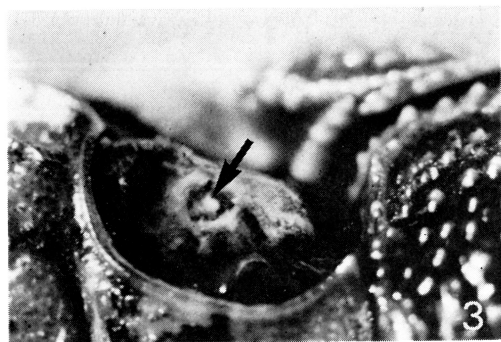


Fig. 3 The epithelium and the connective tissue sheath have been removed, showing the sinus gland (arrow).

厚さ7 μ mの連続切片を作り、アルデヒドフクシン (AF), Ehrlichのヘマトキシリン, ライト緑・オレンジGにより重染色をして観察した。また、サイナス腺除去の確認のために除去直後のベンケイガニと手術後30日と70日の対照群のベンケイガニの眼柄も同様の方法で組織切片を作り観察した。

結 果

1. サイナス腺除去ガニの産卵および卵巣の大きさ

11月の実験群のうち、ベンケイガニでは10個体中3個体が、除去後33日目に2個体、59日目に1個体産卵、クロベンケイガニでは10個体中1個体が24日目に産卵した(第1表)。産卵された卵は受精しており、産卵後約40日目にゾエアとなって孵化した。

また、サイナス腺除去により脱皮も促進され、ベンケイガニで除去後60日目に、クロベンケ

イガニで除去後41日目に各々1個体が脱皮した。

対照群では、両種とも、産卵も脱皮個体もみられなかった。

Table 1. Effects of the removal of the sinus gland on the egg-laying and molting in crabs.

Month	Species	No. of animals		Egg-laying	Molting	Mortality
Nov.	<i>Sesarma</i> (<i>Holometopus</i>) <i>dehaani</i>	treated	10	1 (24)	1 (60)	0
		untreated	10	0	0	0
	<i>Sesarmops</i> <i>intermedium</i>	treated	10	3 (33) (33) (59)	1 (41)	0
		untreated	10	0	0	0
Mar.	<i>Sesarmops</i> <i>intermedium</i>	treated	12	0	0	4 (2)
		untreated	7	0	0	0

The number in parenthesis indicates the number of days from the time of the removal of the sinus gland to egg-laying, or molting or the time of death.

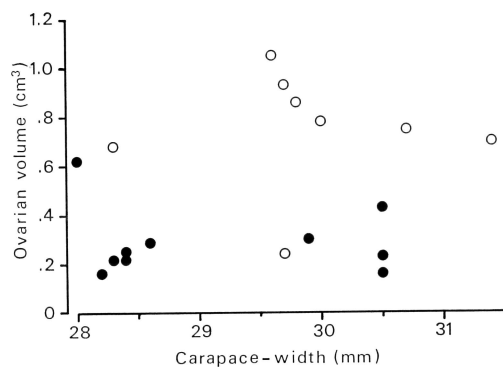


Fig. 4 Ovarian volume of 70 days after the removal of the sinus gland in *Sesarma* (*Holometopus*) *dehaani*. Sinus gland was removed in November.
●, control; ○, treated.

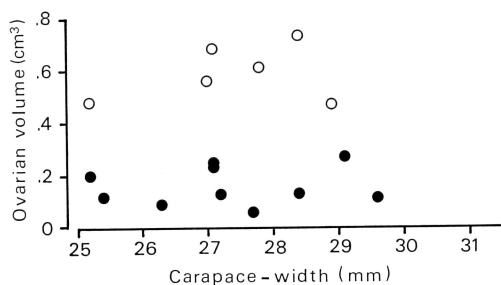


Fig. 5 Ovarian volume of 70 days after the removal of the sinus gland in *Sesarmops intermedium*. Sinus gland was removed in November.
●, control; ○, treated.

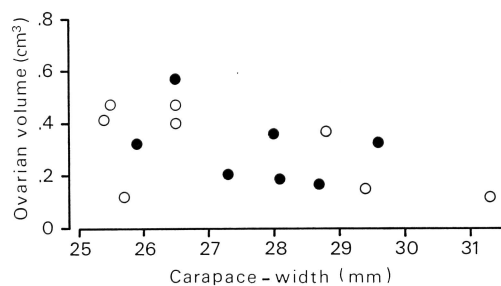


Fig. 6 Ovarian volume of 90 days after the removal of the sinus gland in *Sesarmops intermedium*. Sinus gland was removed in March.
●, control; ○, treated.

第4図と第5図に実験開始から70日後の卵巢の大きさを示す。両種とも、実験群は対照群より大きい卵巢量を示している。

3月に実験したベンケイガニでは、実験期間(90日)中に産卵をした個体は認められなかった。90日後の卵巢量を第6図に示す。実験群(サイナス腺除去)の卵巢量は対照群のものと差は認められない。

2. 光学顕微鏡による観察

サイナス腺は神経分泌組織で、眼柄内の視葉のうち内髄の背側にあり、その神経細胞体は端髄のX器官や脳などに位置している。サイナス腺の神経分泌物はAFで紫色に強染される(第7図a)。

サイナス腺摘出の成否確認のため、除去直後の組織像をみると、サイナス腺の部位は空所と

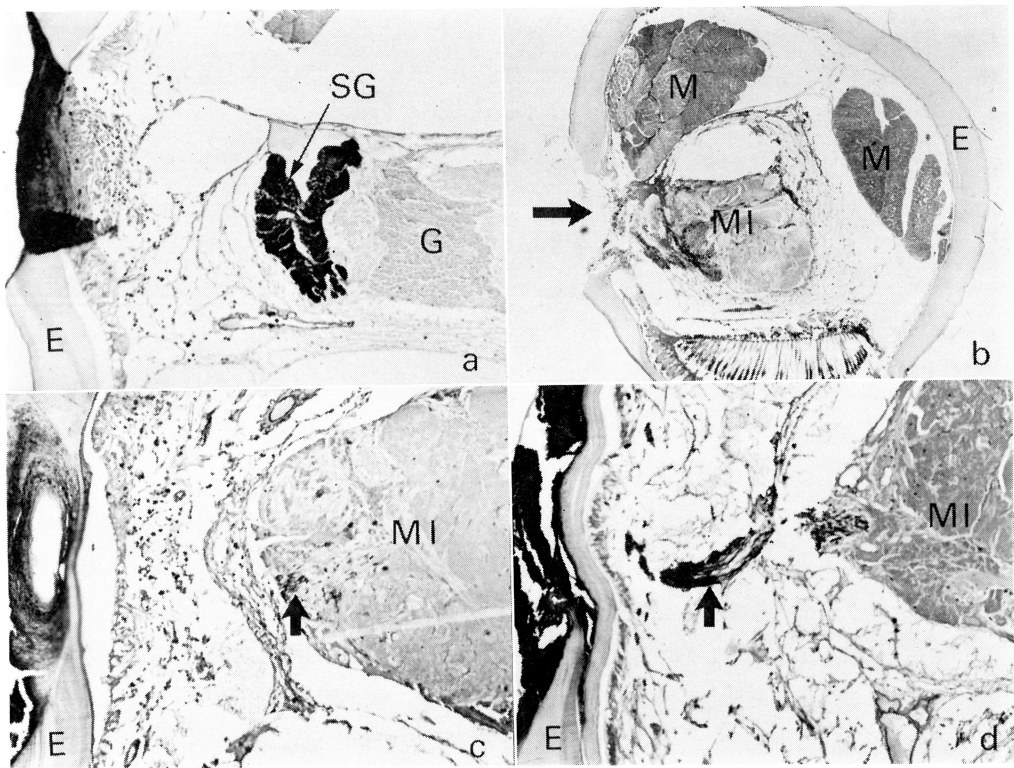


Fig. 7 Photomicrographs show morphological changes at the position of sinus gland after the removal of the sinus gland.

a, A cross section of control eyestalk through the sinus gland. The sinus gland is stained positively with aldehyde-fuchsin (AF). $\times 70$. b, A cross section of eyestalk just after the removal of the sinus gland. Arrow indicates the sinus gland being removed. $\times 28$. c, A cross section of eyestalk of 20 days after the removal of the sinus gland. Neurosecreted materials positively stained with AF are seen in the medulla interna (arrow). $\times 70$. d, A cross section of eyestalk of 40 days after the removal of the sinus gland. The sinus-gland-like structure strongly stained with AF is seen (arrow). $\times 70$. E, exoskeleton; G, glial cells of medulla interna; M, ocular muscle; MI, medulla interna.

なっていた（第7図b）。

サイナス腺除去後10日目には、除去部位に結合組織様の構造が認められ傷口はふさがれていた。摘出部位にも内髄近くにもA Fに染まる神経分泌物質は認められない。第7図cに示したように、20日後には、サイナス腺の存在部位の基部で切断された神経繊維の末端部に相当するところに、A Fに陽染する物質の集積がわずかではあるが明らかに認められた。30日後には、A F陽染物質の集積物は増加傾向を示し、さらにサイナス腺除去40日後には、内髄から離れた場所でサイナス腺様の顕著な構造物が認められた（第7図d）。この構造物はA Fに強染され、その染色性はサイナス腺と酷似している（第7図c・d）。

考 察

汽水産の2種のカニ、ベンケイガニとクロベンケイガニにおいて、非繁殖期に両眼柄からサイナス腺のみを除去することにより少数の個体に産卵を認めた（第1表）。しかも産卵された卵は受精卵であり、発生を続けたのち産卵後約40日でゾエアとなって親から離れた。3月に開始した実験群では、産卵は認められず卵巣の発育も認められなかったが、11月の実験群ではベンケイガニで10個体中1個体に、クロベンケイガニで10個体中1個体に産卵を認めた。また、産卵しなかった個体でも卵巣の発達が認められ、除去70日後の卵巣量は対照群のものより大きい値を示した（第4・5図）。

カニでは、サイナス腺から分泌される卵巣成熟抑制ホルモンにより、卵巣の発育が抑えられると考えられている^{4)~6)}。11月のベンケイガニ、クロベンケイガニの雌においては、サイナス腺除去により、卵巣成熟抑制ホルモンの量の低下が起これ、卵巣の発達に対する抑制が緩和され卵巣が発達し産卵までも引き起こされたと考えられる。

一方、11月の実験でサイナス腺を除去することにより、ベンケイガニで1個体が、クロベンケイガニで1個体が脱皮した（第1表）。これは、サイナス腺より分泌されるホルモンの1つに脱皮抑制ホルモンがあり、卵巣成熟抑制ホルモンよりも強く影響したものと考えられる。しかし、11月のサイナス腺除去の結果は全体として卵巣発達の方向に向いている。

また、光学顕微鏡による眼柄の組織学的観察の結果、サイナス腺除去40日後の眼柄内の除去部位にはサイナス腺様の構造が認められ、これはサイナス腺と同じA F陽染色性を示した（第7図d）。また除去20日後でも、内髄の表層、すなわちX器官等からの切断された軸索末端に、A Fに陽染する神経分泌物の集積を認めた（第7図c）。このことは、Passano⁷⁾が数種の短尾類で、また Bliss and Welsh⁸⁾ が *Gecarcinus lateralis* でサイナス腺除去後“false sinus gland”の形成を認めた結果と一致し、ベンケイガニで認めたサイナス腺様の構造（第7図c・d矢印）はPassanoのいう“false sinus gland”に相当すると考えられる。

すなわち、サイナス腺除去部位には、切断された神経の軸索末端部からサイナス腺様構造の再構成があると考えられる。

文 献

- 1) Brown, F. A. Jr. and G. M. Jones (1949) Ovarian inhibition by a sinus-gland principle in the fiddler crab. Biol. Bull. mar. biol. Lab., Woods Hole, **91**: 228-232.
- 2) Cheung, T. S. (1969) The environmental and hormonal control of growth and reproduction in the adult female stone crab, *Menippe mercenaria* (Say). Biol. Bull. mar. biol. Lab., Woods Hole, **136**: 327-346.
- 3) 佐藤国康 (1979) サイナス腺除去ガニの産卵について。日本動物学会中国四国支部会報。 **31**: 13.
- 4) Panouse, J. B. (1943) Influence de l'ablation du pédoncle oculaire sur la croissance de l'ovaire chez la Crevette *Leander serratus*. C. R. Acad. Sci., Paris, **217**: 553-555.
- 5) Panouse, J. B. (1944) L'action de la glande du sinus sur l'ovaire chez la Crevette *Leander*. C. R. Acad. Sci., Paris, **218**: 293-294.
- 6) Panouse, J. B. (1946) Recherches sur les phénomènes humoraux chez les Crustacés. Annales de L'Institut Océanographique, **23**: 65-147.
- 7) Passano, L. M. (1951) The X-organ, a neurosecretory gland controlling molting in crabs. Anat. Rec., **111**: 559.
- 8) Bliss, D. E. and J. H. Welsh (1952) The neurosecretory system of the brachyuran Crustacea. Biol. Bull., **103**: 157-169.