

成熟婦人正常および機能性不妊症例子宮内膜におけるプロゲステロンレセプターの免疫組織化学的研究

藤原 道久

ホルマリン固定パラフィン切片で、モノクローナル抗体を用いた PAP 法による免疫組織化学的検索により、成熟婦人正常子宮内膜 15 例および機能性不妊症例の分泌期中期子宮内膜 25 例のプロゲステロンレセプター (PR) を観察し、正常内膜と不妊症例内膜との比較検討を行い、以下の結果を得た。

1) 検索したすべての症例において、腺管上皮細胞の核、細胞質の両者またはそのいずれかに、また全例ではないが間質細胞にも 3,3'-ジアミノベンチジン (DAB) の発色を認めた。これらの発色は陰性のコントロールでは観察されず PR と判定された。また DAB の発色の強さは、同時に行った酵素免疫学的方法による PR 値との間に相関がみられた。

2) 成熟婦人正常内膜では、腺管上皮細胞の核内 PR は増殖期に著明にみられ、細胞質内のもよりも強く発色していた。分泌期には核内 PR は陰性化した。細胞質内 PR は増殖期 PR に比して著明な変化は認められなかった。

3) 分泌期中期の不妊症例内膜における PR の発現の局在と強度は、腺管上皮細胞核内にも強陽性から弱陽性の発色が 5 例認められた。このことは機能性不妊症例内膜は分泌期にもかかわらず、成熟婦人正常内膜分泌期の所見よりも増殖期に偏位していると考えられた。

上記の結果より正常内膜増殖期腺管上皮核内に陽性であった PR が血中プロゲステロンが高値である分泌期に陰性化することの機序、および機能性不妊症例分泌期内膜での PR が正常内膜分泌期よりも増殖期内膜の PR 所見に偏位していることと、不妊症内膜のなんらかの異常とが関連している可能性の 2 点は今後解明すべき課題と思われた。

(平成元年11月8日採用)

Immunohistochemical Study of Progesterone Receptors in Normal Endometrium of Women of Reproductive Age and Endometrium of Functionally Sterile Patients

Michihisa Fujiwara

The progesterone receptors (PR) in human endometrium were immunohistochemically studied by the PAP method and with the monoclonal antibody for PR in preparations fixed in formalin and by paraffin embedding.

Fifteen normal endometria, proliferative phase 8 and secretory phase 7, and

25 endometria from functionally sterile patients, secretory midluteal phase, were investigated.

The results obtained were as follows;

(1) Localization of PR, identified by positive 3,3'-diamino-benzidine (DAB) staining and negative DAB in the control, was observed in both or either the nuclei and/or cytoplasm of the glandular epithelium of all endometria examined and in the stromal cells in some endometria.

(2) Staining of PR in the nuclei of the glandular epithelium in normal proliferative endometria was markedly positive and more intensive than that in the cytoplasm. The staining of PR in the nuclei of normal secretory endometria was negative. In cytoplasm, it was the same as that in proliferative endometria.

(3) Staining of PR in the nuclei of the glandular epithelium of the secretory midluteal endometria of functionally sterile patients was either markedly or moderately positive in 5 cases, inclining towards that of proliferative endometria.

The mechanisms involved in the change from positive staining of PR in the nuclei of proliferative endometrial glandular epithelia to negative staining in secretory endometria despite higher serum progesterone levels than in proliferative phase and the fact that positive staining of PR in the midluteal endometria in some cases of functionally sterile patients as seen in normal proliferative endometria suggested a sort of endometrial abnormality should be further investigated. (Accepted on November 8, 1989) *Kawasaki Igakkaishi* 15(4): 609-616, 1989

Key Words ① Progesterone receptor ② Endometrium ③ Sterility

緒 言

性ステロイドホルモンレセプターの研究は、近年、性ステロイドホルモンレセプターと直接結合する特異的モノクローナル抗体の開発に伴い盛んに行われるようになってきた。しかしその大部分は乳癌組織もしくは子宮内膜癌組織におけるエストロゲンレセプターやプロゲステロンレセプター(PR)の検索であり、しかもそれらの検索は凍結切片によるものである。今回著者は日常一般的に行われているホルマリン固定パラフィン包埋切片で、モノクローナル抗体を用いた peroxidase-antiperoxidase 法(PAP法)による免疫組織化学的検索で成熟婦人正常子宮内膜(以下正常内膜)および従来より原因不明とされ、子宮内膜の異常ことに黄体機能不全によるプロゲステロンの分泌障害と、それによる子宮内膜異常が検討されている機能性不妊症例の分泌期中期子宮内膜(以下不妊症内膜)を観察し比較検討したので報告する。

材料および方法

1. 検索材料

1) 閉経前で月経周期の規則正しい子宮筋腫もしくは子宮頸癌(0期)症例15例で、開腹手術で得られた摘出子宮の子宮内膜を正常内膜の検体とした。

2) 機能性不妊症症例25例の子宮内膜日付診のために、子宮内膜診搔爬術によって得られた子宮内膜(分泌期5~8日目)を不妊症内膜の検体とした。

2. 方 法

検体は日常行われている10倍ホルマリン固定パラフィン包埋を行った。パラフィン包埋検体を4 μ mに薄切し、アルブミンスライドに貼付後37°Cにて一夜放置。これをモノクローナル抗体を用いたPAP法¹⁾により光学顕微鏡標本を作成した(Table 1)。すなわちキシレンにて脱パラフィン後、0.05M トリス塩酸緩衝液(pH 7.4)に5分間浸した後、DNAの選択的除

去のために deoxyribonuclease (DNase) 液で 1 時間反応させた。DNase 液は 0.05M トリス塩酸緩衝液 (pH 7.4) 0.2 ml に 1 mg の DNase 1 (Sigma 社) を溶解後、1 M 硫酸マグネシウム液 15 μ l を添加した。内因性ペルオキシダーゼの除去は 0.6% 過酸化水素加メタノール処理を 15 分間行い、非特異的結合を抑制するためにヤギ正常血清を用いた。一次抗体としてマウスモノクローナル PR 抗体 (Trans Bio 社) を用い、6 μ g/ml の濃度に調製して 3 時間反応させた。二次抗体としてヤギ抗マウス Ig 抗体 1 時間、マウスペルオキシダーゼ抗ペルオキシダーゼ複合体 (PAP 複合体) を 1 時間反応させた後、0.01M イミダゾールを加えた DAB \cdot H₂O₂ 液にて 15 分間発色させた。その後 1% メチルグリーン (Chroma 社) で 15 分間核染色を行い、

エタノール脱水、キシレン透徹後、カナダバルサムで封入し観察した。以上の操作はすべて常温で行った。またヤギ正常血清、二次抗体、PAP 複合体および陰性コントロールのためのマウス正常血清は BioGenex Laboratories の Histogen PAP (M) kit を使用した。

また正常内膜検体のうち 9 例は PR の濃度を測定するために、子宮摘出後直ちに子宮筋層の混入がないように留意して検体を採取し、直ちにドライアイスで急速凍結後 -70°C 以下に保存、酵素免疫学的測定法 (EIA)²⁾ で PR の測定を行った。

なお正常内膜および不妊症内膜は最終月経、基礎体温を参考として、ヘマトキシリンエオゾン標本の検鏡により Noyes³⁾ の分類に従い日付診を行ったが、すべて組織所見と月経の暦上の日との差が \pm 1 日の範囲内の症例であった。

Table 1. Method in immunohistochemistry

1. キシレンにて脱パラフィン-エタノール水洗	
2. 0.05M トリス塩酸緩衝液 (pH 7.4)	5 分間
3. DNase 処理	1 時間
4. PBS 洗浄	5 分間
5. 0.6% H ₂ O ₂ 加メタノール	15 分間
6. PBS 洗浄	5 分間 \times 2 回
7. ヤギ正常血清	30 分間
8. マウスモノクローナルプロゲステロンレセプター抗体 (1 次抗体)	3 時間
9. PBS 洗浄	5 分間 \times 3 回
10. ヤギ抗マウス Ig 抗体 (2 次抗体)	1 時間
11. PBS 洗浄	5 分間 \times 3 回
12. マウス PAP 複合体	1 時間
13. PBS 洗浄	5 分間 \times 3 回
14. 0.01M イミダゾール加 DAB \cdot H ₂ O ₂ 発色	15 分間
15. 水 洗	3 分間 \times 2 回
16. メチルグリーン核染色	15 分間
17. 水 洗	3 分間 \times 2 回
18. 脱水・透徹	
19. 封入	
20. 観察	

成績

PAP 法により正常内膜 15 検体および不妊症内膜 25 検体の計 40 例において、子宮内膜機能

Table 2. Positive localization and intensity of PAP-DAB staining of progesterone receptors in nuclei and cytoplasm of normal endometrium

	月経周期	機能層腺管上皮細胞		間質細胞		EIA (fmol/mg protein)
		核内	細胞質内	核内	細胞質内	
1	増殖期前期	-	±	-	-	760
2	増殖期前期	++	+	+	-	1500
3	増殖期前期	+	±	±	-	380
4	増殖期前期	++	-	-	-	600
5	増殖期前期	++	+	±	-	1600
6	増殖期後期	+	±	-	-	1600
7	増殖期後期	++	+	+	-	1800
8	増殖期後期	++	+	±	-	510
9	分泌期 2 日目	-	±	-	-	540
10	分泌期 5 日目	-	±	-	-	
11	分泌期 6 日目	-	+	-	+	
12	分泌期 6 日目	-	+	-	-	
13	分泌期 8 日目	-	±	-	-	
14	分泌期 8 日目	-	+	-	±	
15	分泌期 8 日目	-	±	-	±	

positive marked (++) moderate (+)
 slight (±) negative (-)

層腺管上皮細胞の核内、細胞質内に発色の強弱はあるもののすべての検体に、また一部間質細胞の核内、細胞質内に DAB 陽性反応物が観察された。これらは一次抗体を使用せずにマウス正常血清を作用させた陰性のコントロール標本では DAB 陽性反応物は観察されなかったことより PR と判定された。

DAB 発色の程度を強陽性 (++)、陽性 (+)、弱陽性 (±)、陰性 (-) として、子宮内膜機能層腺管上皮および間質細胞の核内、細胞質内の分布を、Table 2 に正常内膜を、Table 3

Table 3. Positive localization and intensity of PAP-DAB staining of progesterone receptors in nuclei and cytoplasm of endometrium of functionally sterile cases

	月経周期 分泌期	機能層腺管 上皮細胞		間質細胞	
		核内	細胞 質内	核内	細胞 質内
1	5 日目	-	±	-	-
2	5 日目	-	±	-	±
3	5 日目	±	+	-	-
4	6 日目	-	+	+	+
5	6 日目	-	±	-	-
6	6 日目	++	±	+	-
7	6 日目	-	+	-	-
8	6 日目	-	±	±	-
9	6 日目	-	+	-	-
10	6 日目	-	+	+	-
11	6 日目	+	++	+	-
12	6 日目	+	+	+	-
13	6 日目	-	±	-	-
14	7 日目	-	±	+	-
15	7 日目	-	+	+	-
16	7 日目	-	±	±	-
17	7 日目	++	±	±	-
18	7 日目	-	±	±	-
19	7 日目	-	+	+	-
20	7 日目	-	±	+	-
21	7 日目	-	++	+	-
22	7 日目	-	+	+	-
23	7 日目	-	+	+	-
24	8 日目	-	±	±	-
25	8 日目	-	±	-	-

positive marked (++) moderate (+)
slight (±) negative (-)

に不妊症内膜を示した。同時に 9 症例に行った EIA による測定値も記載した。

正常内膜例では増殖期内膜 8 例中 PR は腺管上皮核内に (++) 5 例 (Figs. 1, 2), (+) 2 例で、(-) は増殖期初期の 1 例のみであり、腺管上皮細胞質内には (+) 4 例, (±) 3 例, (-) 1 例であった。また間質細胞では 8 例中 (+) 2 例, (±) 3 例, (-) 3 例であった。一方分泌期内膜 7 例において PR は、腺管上皮ではすべてが核内 (-) であったが (Fig. 3), 細胞質内には (+) 3 例, (±) 4 例で、発色の程度は増殖期内膜と同程度であった。間質細胞では 7 例中 (+) 1 例, (±) 2 例, (-) 4 例であった。

EIA による PR の測定値と免疫組織化学的所見の比較では少数例ではあるが、EIA 値が高いと DAB 発色の程度が強い傾向にあると思

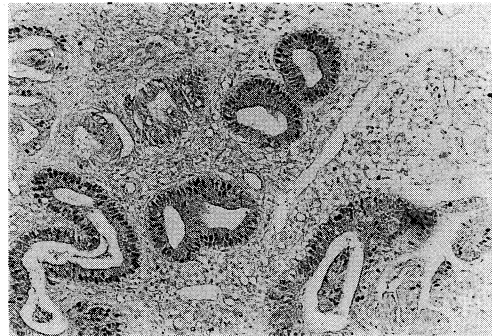

Fig. 1. Normal proliferative endometrium: Progesterone receptors were markedly positive in nuclei of glandular epithelia (×100).

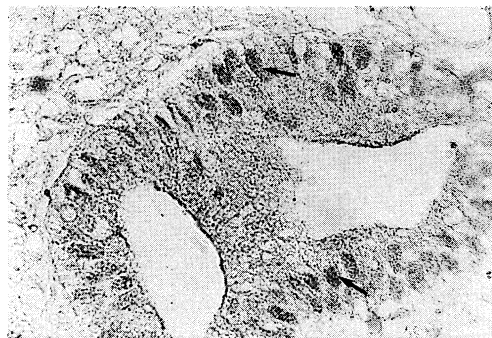


Fig. 2. Progesterone receptors in Fig. 1 at higher magnification (×400)

われた。

不妊症内膜例は全例排卵後5～8日目の分泌期中期の所見を示す内膜で、25例中PRは腺管上皮核内には(++)2例(Figs. 4, 5), (+)2例, (±)1例で他の20例は(-)であり、腺管上皮細胞質内には(++)2例, (+)10例, (±)13例であった。また間質細胞においては(+)12例, (±)6例, (-)7例であった。

考 察

本研究ではホルマリン固定パラフィン包埋切片でモノクローナル抗体を用いたPAP法によりヒト子宮内膜のPRを検索したが、免疫組織化学的にステロイドホルモンレセプターを検出するためにホルマリン固定パラフィン包埋検体の使用については疑問視する報告が多くみられ

る。^{4)~6)}ホルマリン固定によりレセプターが破壊される可能性があり、またPRは熱に不安定である⁷⁾と言われており、パラフィン包埋の際の熱による減弱化が主張されている。しかしPerrot-Applanatら⁸⁾はパラフィン包埋組織中PRの免疫組織化学染色にとって、固定剤を1%グルタルアルデヒドまたはピクリン酸パラホルムアルデヒドにした場合、満足すべき成績が得られると述べている。またAl-Timimiら⁹⁾は日常で頻用されているホルマリン固定の切片よりプロゲステロン結合部位を検出する際に、感度をより高めるためにダブルPAP法を行い良好な結果であったと報告しており、この点においては著者もAl-Timimiらに従いダブルPAP法を試みたが、感度の上昇は認められなかった。そこで著者はDABの発色の感度をあげるためにStraus¹⁰⁾に従い、DABの溶解に0.01Mイミダゾールを加えた0.05Mトリス塩酸緩衝液を用いることにより良好な結果を得ることができた。

最近のモノクローナル抗体を用いた免疫組織化学によるステロイドレセプターの研究では、ステロイドレセプターは核内に存在するとの報告が多い。^{8), 11)~17)}著者もPRは核内に存在し、その一部はDNAと結合していると想定し、DNAの選択的除去を行うことによりPRの検出がより明らかにできると考えDNase処理¹⁸⁾を行ったが、一部ではメチルグリーンによる核染色の陽性像が認められ、DNase活性

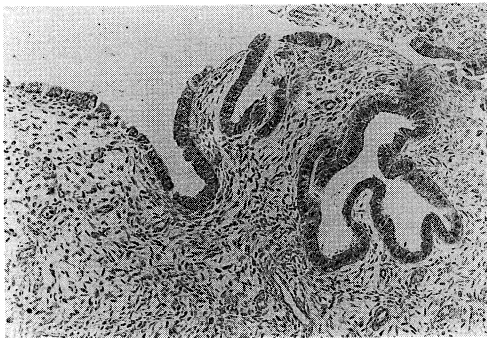


Fig. 3. Normal midluteal endometrium: Progesterone receptor was negative in nuclei of glandular epithelia (×100).

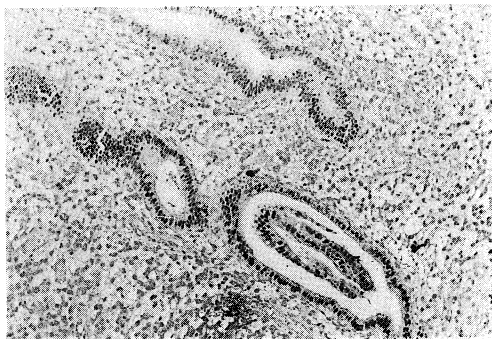


Fig. 4. Midluteal endometrium of functionally sterile patient: Progesterone receptors were markedly positive in nuclei of glandular epithelia (×100).

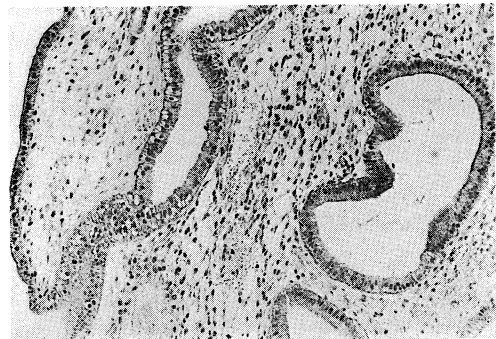

Fig. 5. Midluteal endometrium of functionally sterile patient: Progesterone receptors were markedly positive in nuclei of glandular epithelia (×100).

の低下が考えられた。

PR の発色の程度と EIA によって測定された PR 値との間の相関の有無を調べるため、発色の程度(++)~(-)をそれぞれ3, 2, 1, 0点とし、核内および細胞質内の数値の合計と EIA の PR 値との相関係数 r を求めると $r=0.49$ となり、 $p<0.05$ で有意であり、著者の採取した免疫組織化学的方法は妥当であると考えられた。

本検索では正常内膜増殖期では PR は腺管上皮核内に(++)、(+)例は8例中7例でいずれも腺管上皮細胞質より強い発色を示し、分泌期内膜では PR は腺管上皮において核内に7例中7例とも(-)であり、また細胞質に(+)は7例中3例、(±)7例中4例であった。間質細胞では増殖期で核内 PR は(+)8例中2例、(±)8例中3例、細胞質 PR は8例中すべて(-)で、分泌期で核内 PR は7例中すべて(-)、細胞質内 PR は(+)7例中1例、(±)7例中2例であった。以上より腺管上皮および間質細胞ともに増殖期においては核内に PR は著明で、分泌期では核内 PR は陰性化し、細胞質に弱い陽性となる結果であった。

Press ら^{13),14)}によれば増殖期から排卵期にかけて核内にステロイドレセプターが多く認められるが、分泌期には減少して核内に検出できないこともあり、細胞質内を検索してもステロイドレセプターの存在は認められないと報告し、また、Isola ら¹⁹⁾は同様に離卵管で PR は腺上皮細胞核内に著明で細胞質にはなく、プロゲステロン前処置でも核内 PR は光顕的にも電顕的にも変わっていないと報告している。著者の成績における PR の増殖期腺管上皮の核内陽性著明、分泌期消失はこれらの成績と一致しているが、なぜプロゲステロンが生体内で高値である分泌期に陰性化するのかの理由は不明である。腺上皮の細胞質内陽性は他の報告では認めないとするものが多く、著者の所見とは異なっているが、この差異はモノクローナル抗体の差異によるものか、その他の原因かは不明で今後の課題である。

黄体機能不全については種々の論議がある

が、一般には子宮内膜生検所見で日付診上実際の月経の暦上の日より遅れが認められることより診断され、最近では血中プロゲステロン値の低値も診断の一方法とされている。その原因については、増殖期の FSH 分泌低下による卵胞成熟不全、黄体よりのプロゲステロン分泌不全が考えられており、不妊症の3~5%に存在すると報告されている。一方子宮内膜の性ホルモン感受性は内膜のレセプターの数に関与しており、Molina ら²⁰⁾は排卵誘発剤の使用された症例と使用されない症例の分泌期子宮内膜内のエストロゲンレセプターと PR を生化学的に測定し、エストロゲンレセプターは両者に差はなかったが、PR は前者で 32.7 ± 91.1 fmol/mg であるのに対し後者では 130.1 ± 70.4 fmol/mg であるとし、排卵誘発剤を使用する体外受精の妊娠成功率の低いことは PR の低下と関係しているであろうとしている。したがって機能性不妊症例の分泌期子宮内膜の PR は正常内膜に比して低値である可能性が考えられる。

今回の検索での PR の免疫組織化学的所見からは正常内膜15例において増殖期が分泌期より DAB の発色の程度は大であったが、不妊症内膜25例では PR は腺上皮核内(++)2例、(+)2例、(±)1例で、細胞質内(++)2例、(+)10例、(±)13例で、間質細胞では(+)12例、(±)6例、(-)7例であった。この所見は正常内膜の分泌期と増殖期の中間の陽性度と考えられた。前述の方法に従い(++)~(-)を3~0点とし、核内および細胞質内の発現を集計し、1検体当たりの点を求めると、正常内膜増殖期は 4.63 ± 2.06 、分泌期は 2.00 ± 1.07 、不妊症内膜は 3.28 ± 1.76 となり $p<0.01$ で有意差がみられた。

Lessey ら¹⁷⁾はヒト正常子宮内膜の月経周期中の PR を生化学的に測定し、PR 値は月経第15日目にピークに達し、20日目頃すなわち分泌期中期には減少しているが、増殖期に比し著明に減少しているとはしていない。しかし免疫組織化学的所見では前述のとおり、分泌期に PR の陽性度は著明に低下すると報告されている。この成績の不一致の原因は不明であるが、今回

の検索より不妊症内膜の PR の免疫組織化学的発現が正常内膜分泌期よりも増殖期の所見に偏位していることは、子宮内膜 PR のなんらかの異常を示唆しているものと思われ、今後さらに検討すべきと考えられた。

結 語

1. 通常の 10 倍ホルマリン固定パラフィン包埋切片でプロゲステロンレセプター (PR) に対するモノクローナル抗体を用い免疫組織化学的に成熟婦人正常および機能性不妊症例の子宮内膜 PR の局在を検索したが、その発現は同じ抗体を用い同時に行った酵素免疫学的方法により測定した PR 値とほぼ一致し、妥当な方法と考えられた。

2. 成熟婦人正常子宮内膜では PR の発現は、増殖期に強く分泌期に低下し、殊に腺管上皮細胞核内でそれが著明であった。また腺管上皮細胞の細胞質にも増殖期、分泌期で陽性～弱陽性

の所見が得られた。

3. 機能性不妊症例子宮内膜での PR の発現の強さは、成熟婦人正常子宮内膜増殖期と分泌期の中間の所見を示し、腺管上皮細胞の核内発現が強陽性と陽性がそれぞれ 2 例、計 4 例にみられた。

以上よりヒト子宮内膜における PR の発現は、分泌期に減少するとの従来の報告と一致したが、生化学的に PR の減少はあまり著明でないとする所見とは一致せず、また多くの報告で PR は細胞質内には認められないとされているが、著者の検索では陽性症例がみられ、これらの理由は不明である。機能性不妊症例の PR 発現が成熟婦人正常子宮内膜分泌期よりも増殖期に偏位している所見と不妊との関連は、さらに今後検討されるべきと考えられた。

稿を終えるにあたり、本研究の御指導、御校閲をいただいた川崎医科大学産婦人科学教室 小川重男教授に深謝いたします。

文 献

- 1) Sternberger, L. A., Hardy, P. H., Jr., Cuculis, J. J. and Meyer, H. G.: The unlabeled antibody enzyme method of immunohistochemistry preparation and properties of soluble antigen-antibody complex (horseradish peroxidase-antihorseradish peroxidase) and its use in identification of spirochetes. *J. Histochem. Cytochem.* 18 : 315—333, 1970
- 2) 中尾 誠, 西井一雅, 稲治英生, 前田義章, 佐藤文三: 酵素免疫測定法によるヒト乳癌プロゲステロンレセプターの測定とその臨床的意義. *ホルモンと臨* 36 : 189—194, 1988
- 3) Noyes, R. W. and Haman, J. Q.: Accuracy of endometrial dating correlation of endometrial dating with basal body temperature and menses. *Fertil. Steril.* 4 : 504—517, 1953
- 4) Chamness, G. C., Mercer, W. D. and McGuire, W. L.: Are histochemical methods for estrogen receptor valid? *J. Histochem. Cytochem.* 28 : 792—798, 1980
- 5) Zehr, D. R., Satyaswaroop, P. G. and Sheehan, D. M.: Nonspecific staining in the immunolocalization of estrogen receptors. *J. Steroid Biochem.* 14 : 613—617, 1981
- 6) McCarty, K. S., Jr., Reintgen, D. S., Seigler, H. F. and McCarty, K. S., Sr.: Cytochemistry of sex steroid receptors: A critique. *Breast Cancer Res. Treat.* 1 : 315—325, 1981
- 7) Tamaya, T., Wada, K., Ito, M., Fujimoto, Y., Kawabata, I. and Okada, H.: Difference of progesterone and synthetic progestogens in the stability of progesterone receptor binding. *J. Kyoto Pref. Univ. Med.* 95 : 1165—1169, 1986
- 8) Perrot-Applanat, M., Logeat, F., Groyer-Picard, M. T. and Milgrom, E.: Immunocytochemical study of mammalian progesterone using monoclonal antibodies. *Endocrinology* 116 : 1473—1484, 1985
- 9) Al-Timimi, A., Buckley, C. H. and Fox, H.: An immunohistochemical study of the incidence and significance of sex steroid hormone binding sites in normal and neoplastic human

- ovarian tissue. *Int. J. gynecol. Pathol.* 4 : 24-41, 1985
- 10) Straus, W.: Imidazole increases the sensitivity of the cytochemical reaction for peroxidase with diaminobenzidine at a neutral pH. *J. Histochem. Cytochem.* 30 : 491-493, 1982
 - 11) Helin, H. J., Helle, M. J., Helin, M. L. and Isola, J. J.: Immunocytochemical detection of estrogen and progesterone receptors in 124 human breast cancers. *Am. J. clin. Pathol.* 90 : 137-142, 1988
 - 12) Pertschuk, L. P., Feldman, J. G., Eisenberg, K. B., Carter, A. C., Thelmo, W. L., Cruz, W. P., Thorpe, S. M., Christensen, J., Rasmussen, B. B., Rose, C. and Greene, G. L.: Immunocytochemical detection of progesterone receptor in breast cancer with monoclonal antibody relation to biochemical assay, disease-free survival, and clinical endocrine response. *Cancer* 62 : 342-349, 1988
 - 13) Press, M. F., Nousek-Goebel, N., King, W. J., Herbst, A. L. and Greene, G. L.: Immunohistochemical assessment of estrogen receptor distribution in the human endometrium throughout the menstrual cycle. *Lab. Invest.* 51 : 495-503, 1984
 - 14) Press, M. F., Udove, J. A. and Greene, G. L.: Progesterone receptor distribution in the human endometrium analysis using monoclonal antibodies to the human progesterone receptor. *Am. J. Pathol.* 131 : 112-124, 1988
 - 15) King, W. J. and Greene, G. L.: Monoclonal antibodies localize oestrogen receptor in the nuclei of target cells. *Nature* 307 : 745-747, 1984
 - 16) McClellan, M. C., Wist, N. B., Tacha, D. E., Greene, G. L. and Brenner, R. M.: Immunocytochemical localization of estrogen receptors in the macaque reproductive tract with monoclonal antiestrophilins. *Endocrinology* 114 : 2002-2014, 1984
 - 17) Lessey, B. A., Killam, A. P., Metzger, D. A., Haney, A. F., Greene, G. L. and McCarty, K. S., Jr.: Immunohistochemical analysis of human uterine estrogen and progesterone receptors throughout the menstrual cycle. *J. clin. Endocrinol. Metab.* 67 : 334-340, 1988
 - 18) Shintatu, I. P. and Said, J. W.: Detection of estrogen receptors with monoclonal antibodies in routinely processed formalin-fixed paraffin sections of breast carcinoma: Use of DNase pretreatment to enhance sensitivity of the reaction. *Am. J. clin. Pathol.* 87 : 161-167, 1987
 - 19) Isola, J., Ylikomi, T. and Tuohimaa, P.: Nuclear origin of progesterone receptor of the chick oviduct cytosol: An immunoelectron microscopic study. *Histochemistry* 86 : 53-58, 1986
 - 20) Molina, R., Pérez, M., Castilla, J. A., Garrido, F., Vergara, F. and Herruzo, A. J.: Luteal cytoplasmic estradiol and progesterone receptors in human endometrium: In vitro fertilization and normal cycles. *Fertil. Steril.* 51 : 976-979, 1989