

超音波ガイド下肝嚢胞内エタノール 注入療法の2例

川崎医科大学 消化器I内科

日野 一成, 大海 庸世, 古城 研二
井手口清治, 大元 謙治, 山本 亮輔
斉藤 逸郎, 山本晋一郎, 平野 寛

(昭和62年1月5日受理)

Two Cases of Liver Cyst Treated with Ultrasound-Guided Puncture and Absolute Ethanol Injection

Kazunari Hino, Tsuneyo Ohumi

Kenji Kojoh, Seiji Ideguchi

Ryosuke Yamamoto, Kenji Ohmoto

Ithuro Saito, Shinichiro Yamamoto

and Yutaka Hirano

Division of Gastroenterology, Department of Medicine
Kawasaki Medical School

(Accepted on January 5, 1987)

肝嚢胞2例に対して純無水エタノール(99.5%以上)注入療法を行った。方法は以下のごとくである。超音波ガイド下に嚢胞を穿刺し、J型ガイドワイヤーを用いてカテーテルを留置する。そして嚢胞内容を吸引した後、造影剤を注入して嚢胞造影を行う。その造影剤を排液し、純エタノールを注入して10~15分後にエタノールも完全に排液する。本法で重篤な合併症は発生しなかった。

われわれは現在のところ、肝嚢胞の治療として純エタノール注入は有効かつ副作用の少ない優れた方法と考えている。

Two cases of liver cyst were treated with absolute (99.5%) ethanol instillation. Under ultrasound guidance, a catheter was advanced over a J-guidewire into the cyst. The contents of the cyst were aspirated and contrast medium was injected. After the contrast medium was removed, absolute ethanol was injected and left for 10-15 minutes. Then it was evacuated completely. There were no major complications.

It is considered that instillation of absolute ethanol is effective and harmless in the treatment of liver cyst.

Key Words ① Liver cyst ② Ethanol injection

はじめに

肝嚢胞2例に対し、超音波ガイド下に経皮経肝嚢胞ドレナージを行った。さらに同時に嚢胞内に純エタノールを注入することによって2例共に、肝嚢胞の再膨張抑制に成功したので報告する。

症例1: 64歳, 女性。

主 訴: 右上腹部膨満感。

家族歴, 既往歴: 特記すべきことなし。

現病歴: 20年前より右上腹部膨満感があった。昭和60年9月腹部超音波検査を受けた際に肝嚢胞を指摘された。翌年4月その治療目的で入院。

現 症: 151.7 cm, 70 kg, 150/80 mmHg, P 84/min 整, 黄疸, 貧血共になし。心肺異常なし。腹部で肝はMSL 4 cm, MCL 3 cm 触知するも表面は平滑で腫瘤は触れない。腹水,

浮腫なし。神経学的異常なし。

入院時検査成績 (Table 1): ほぼ正常である。

経過 (Fig. 1): aが治療前の肝CTと嚢胞造影である。肝右葉の大部分を占める嚢胞が存在していた。初回穿刺時には550 mlの排液

Table 1. Laboratory data (case 1).

SP	7.7 g/dl	GOT	21 IU/L
BS	101 mg/dl	Amy	250 IU/L
Bil	0.7 mg/dl	RBC	442×10 ⁴
AlP	61 IU/L	WBC	4100
Cho	183 mg/dl	Plat	19.2×10 ⁴
γGTP	12 IU/L	Urinalysis	WNL
LDH	87 IU/L	Mineral	WNL
Alb	4.3 g/dl	AFP	3 >ng/ml
Glb	3.4 g/dl	CEA	1.0 >ng/ml
ChE	242 IU/dl	CA 19-9	測定せず
GPT	28 IU/L		

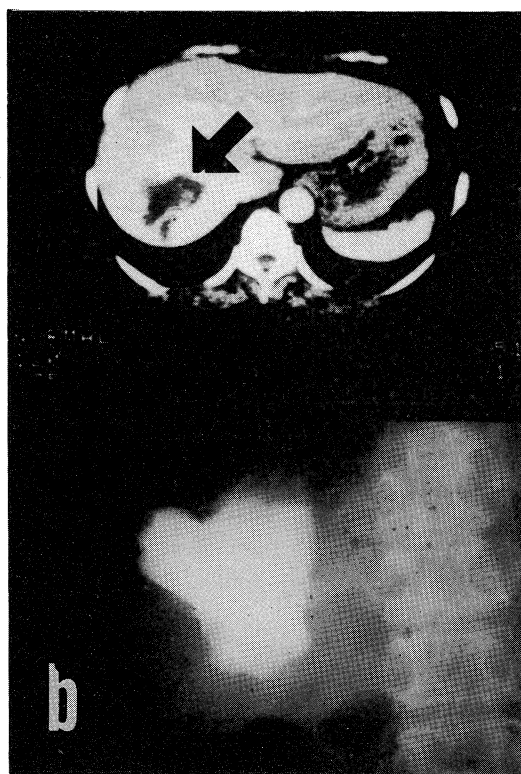
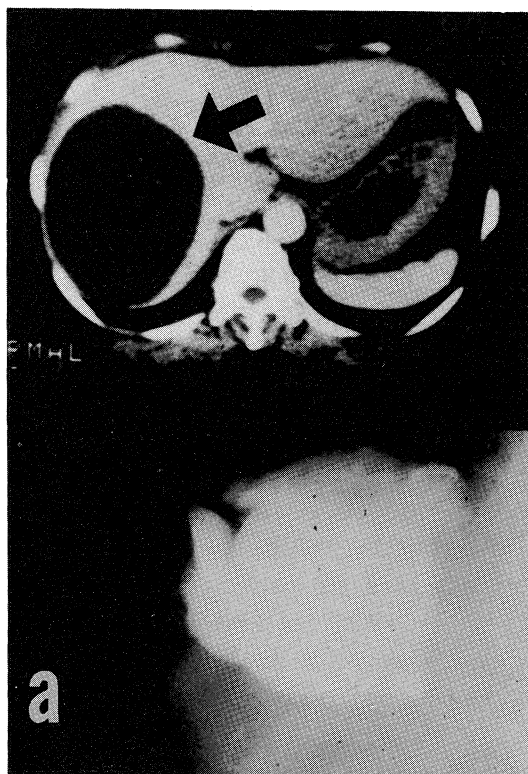


Fig. 1. X ray CT and cystogram of the liver (case 1).

a: Before

b: 2 weeks after the treatment. The cyst decreased its size.

があり、その後は連日20～50 mlの排液を認めた。エタノール注入は2回行い、共に純無水エタノール(99.5%以上)を嚢胞容量に対して約3～4%となる量入れた。bは治療後約2週目の嚢胞像である。かなり縮小傾向を示している。

症例2：68歳，男性。

主 訴：右上腹部膨満感。

家族歴，既往歴：特記すべきことなし。

現病歴：10年前より右上腹部膨満感があった。昭和61年6月他医で胃レントゲンをとった際に右上腹部腫瘤を指摘された。同7月当院においてCTを行い肝嚢胞と診断した。同8月治療目的で入院。

現 症：161 cm，65 kg，168/90 mmHg，P 66/min 整，黄疸，貧血共になし。心肺異常なし。腹部に肝や腫瘤は触知せず。腹水，浮腫なし。神経学的異常なし。

入院時検査成績 (Table 2)：血清ビリルビン値が1.2 mg/dl と高値であるが，胆道閉塞や肝細胞障害の所見は見られない。その他は正常範囲内である。

経過 (Fig. 2)：症例1と同じくドレナージ後エタノール注入を行った。回数は1回のみで

Table 2. Laboratory data (case 2).

SP	7.9 g/dl	GOT	11 IU/L
BS	100 mg/dl	Amy	257 IU/L
Bil	1.2 mg/dl	RBC	466×10 ⁴
AlP	48 IU/L	WBC	5500
Cho	189 mg/dl	Plat	15.1×10 ⁴
γGTP	14 IU/L	Urinalysis	WNL
LDH	83 IU/L	Mineral	WNL
Alb	3.9 g/dl	AFP	3 >ng/ml
Glb	4.0 g/dl	CEA	1.0 >ng/ml
ChE	251 IU/dl	CA 19-9	13 U/ml
GPT	12 IU/L		

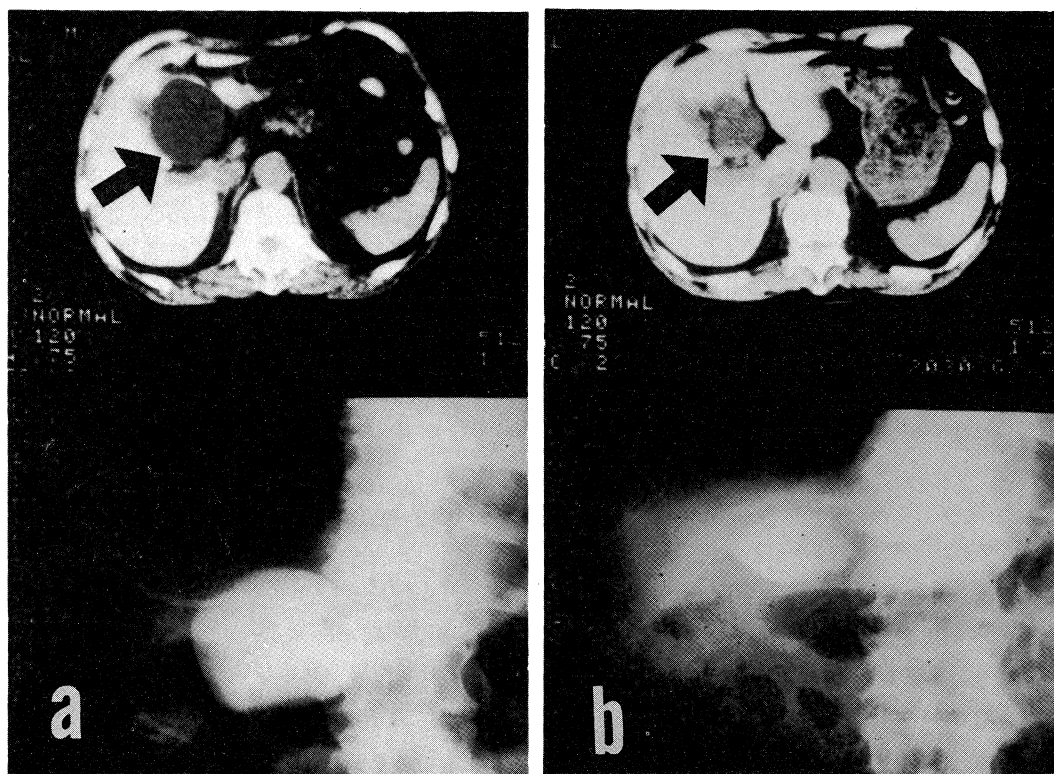


Fig. 2. X ray CT and cystgram of the liver (case 2).

a: Before

b: 2 weeks after the treatment.

あった。bは約2週後の所見であり、嚢胞は縮小している。

2症例共に約1カ月の経過で嚢胞は消失した。

考 察

肝嚢胞は無症状に経過するものが大半を占める。したがって一般には治療対象とならないことが多い。しかし、一部は放置すると巨大化し、周囲臓器を圧迫して上腹部膨満感、呼吸困難、門脈圧亢進症、黄疸などの症状をおこす。また、嚢胞の破裂や嚢胞壁の悪性化などを呈するものもあり、外科的治療を余儀なくされる場合もある。¹⁾ ところで肝嚢胞の手術にかわる新しい治療として近年、超音波ガイド下に嚢胞内容をドレナージし、その後、嚢胞硬化剤を注入するという方法が試みられている。そもそもこの方法は Ras-kin ら²⁾ が腎嚢胞の治療法として開発し、Goldstein ら³⁾ が1976年に肝嚢胞に応用したものである。この手技そのものに変化はないが、注入する硬化剤は幾多の変遷を経ており、今のところ、純エタノールが用いられることが多くなった。純エタノールを最初に使用した Bean⁴⁾ によれば、純エタノールは嚢胞内の fibrous capsule を通過しにくく、すみやかに嚢胞内の分泌細胞を不活性化する作用があるとしている。この Bean⁴⁾ はエタノールを肝ではなく腎の嚢胞に用いたのであるが肝に対しては、本邦で、内山ら⁵⁾ が昭和58年に世界に先がけて使用し良好な結果を報告している。われわれの症例も、特に副作用もなく結果は良好であった。またエタノール注入量については Bean⁴⁾ や内山ら⁵⁾ は嚢胞容積の3～5%を推奨しておりわれわれもこれに従った。

さて、嚢胞の内容を Table 3 に示した。正常者の血液生化学的所見に比べて、酵素系、蛋白質、脂質は低値を、窒素代謝系は同等、mineral は同等かやや高値を示していた。これは川村ら⁶⁾ が報告した20例の腎嚢胞内容の成分率とほぼ一致している。肝と腎という性格の異

Table 3. Biochemical analysis of liver cyst fluid.

	Case 1	Case 2
Color	yellow clear	yellow clear
pH	7.8	(-)
gravity	1.005	(-)
Rivalta	(-)	(-)
Protein mg/dl	0	0
Sediment	erythrocyte mesothelial cells	erythrocyte
Cytology	Class II	Class II
Bac. Culture	(-)	(-)
Na mEq/L	148	147
K mEq/L	5	5
OSm	287	(-)
CEA ng/ml	7.1	1.9
CA 19-9 U/ml	3.0	21000
Crn mg/dl	0.3	1.0
BUN mg/dl	15	24
UrA mg/dl	1.8	5.5
Bil, ALP GPT, Amy)	0	0

なる臓器でありながら内容が似ている点は、やはり血漿の transudate であるからであろう。肝嚢胞液では transaminase がもう少し上昇してもよいと思われるが2例共、測定感度以下であった。ここで症例2においてCA 19-9値が21,000 U/mlと著しい高値をとっていた点が注目される。この理由としては肝嚢胞壁は一層の上皮細胞で覆われており、その由来が胆管上皮と言われているため一部の細胞からはCA 19-9が分泌されていることが考えられる。

最後に本法に関しての留意点を述べる。

1. 嚢胞の位置を正確に把握し、穿刺を確実にを行うため超音波診断装置を使用すべきである。
2. まず嚢胞造影を行い、嚢胞と胆道系、脈管系の交通のない症例に限って治療するべきである。純エタノールが胆道や血管内に流入すると胆道炎、脾炎、肝不全を来すおそれがあるからである。
3. 注入したエタノールはできる限り排液し、腹腔内への漏れを防ぐ必要がある。

これらの点に注意して本法を行えば安全かつ
有効な非手術的肝嚢胞治療法となりえると考え
る。

結 語

以上、肝嚢胞の2例にエタノール注入療法を
行い良好な結果を得たので報告した。

文 献

- 1) Sanfelipo, P. M., Beahrs, O. H. and Weiland, L. H.: Cystic disease of the liver. Ann. Surg. 179: 922—925, 1974
- 2) Raskin, M. M., Poole, D. O., Roen, S. A. and Viamonte, M., Jr.: Percutaneous management of renal cysts; results of a four-year study. Radiology 115: 551—553, 1975
- 3) Goldstein, H. M., Carlyle, D. R. and Nelson, R. S.: Treatment of symptomatic hepatic cyst by percutaneous instillation of Pantopaque. Am. J. Roentgenol. 127: 850—853, 1976
- 4) Bean, W. J.: Renal cysts; treatment with alcohol. Radiology 138: 329—331, 1981
- 5) 内山典明, 園田俊秀, 小山隆夫, 山口和志, 小林尚志, 小野原信一, 篠原慎治, 瀬ノ口頼久: Absolute ethanol 経皮的注入による巨大肝嚢胞の一治験例. 日本医放会誌 448: 479—482, 1984
- 6) 川村寿一, 日裏 勝, 郭 俊逸, 畑山 忠, 寺井章人, 小川 修, 岡田謙一郎, 吉田 修: 経皮的腎嚢胞穿刺による95%エタノール注入療法(第2編). 泌尿紀要 30: 589—598, 1984