

# Tape Stripping 皮膚におけるフィブロネクチンの分布

川崎医科大学 皮膚科

長田 浩行, 中川昌次郎, 植木 宏明

(昭和62年4月20日受理)

## Distribution of Fibronectin in the Skin Treated by Tape Stripping

Hiroyuki Nagata, Shojiro Nakagawa  
and Hiroaki Ueki

Department of Dermatology, Kawasaki Medical School

(Accepted on April 20, 1987)

近交系 JY 1 モルモットの耳介皮膚に **tape stripping** による機械的刺激を加えて炎症を惹起し、経時的にフィブロネクチン (FN), フィブリノーゲン (Fib), 免疫グロブリン (IgG) の局在を蛍光抗体法で観察した。

**tape stripping** 直後から9時間にかけて FN, Fib, IgG のいずれも真皮に稠密に分布していた。真皮に沈着した IgG は、すでに24時間後消失し、FN と Fib は、24時間から3日後にかけて真皮より漸次減弱し、変性表皮内に顆粒状に沈着していた。再生表皮にはみられなかった。さらに7日後には、Fib は真皮より完全に消失したが、表皮下基底膜に沿って連続性にあるいは断続的に線状に沈着していた。FN は正常皮膚の局在を呈した。

これらの結果から、機械的刺激による皮膚炎において、血漿性 FN の沈着に加えて、血漿成分由来の Fib, IgG も組織内に沈着し、炎症治癒過程で経時的に消失していくと考えた。

The distribution of fibronectin (FN), fibrinogen (Fib) and immunoglobulin G (IgG) in the skin of guinea pigs treated by tape stripping were examined by the direct immunofluorescent technique using specific sera against these antigens. Diffuse deposition of IgG and Fib and an increase in the amount of FN in the dermis were seen up to 9 hours after tape stripping, after which a decrease in these materials occurred. FN and Fib were detected on degenerative epidermis and crusts from 1 to 3 days later. Fib was also distributed in the area corresponding to the dermo-epidermal junction 7 days after tape stripping. The significance of these findings is discussed.

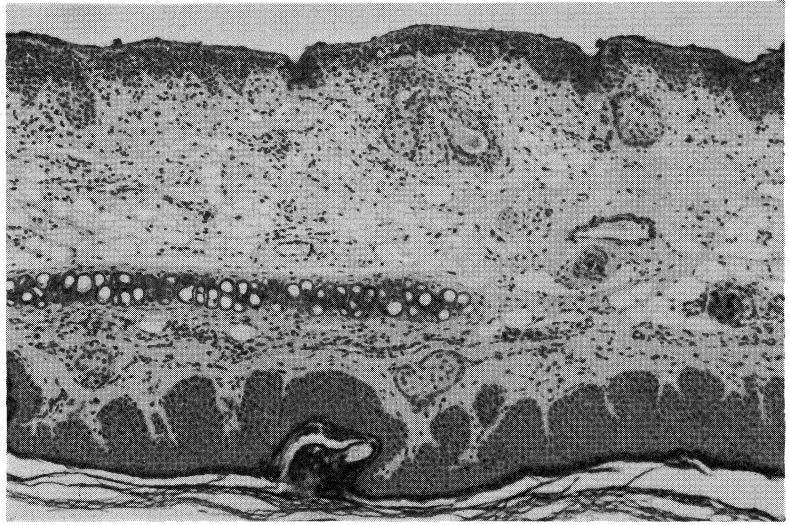
Key Words ① Fibronectin ② Fibrinogen ③ IgG ④ Tape stripping

### I. 緒 言

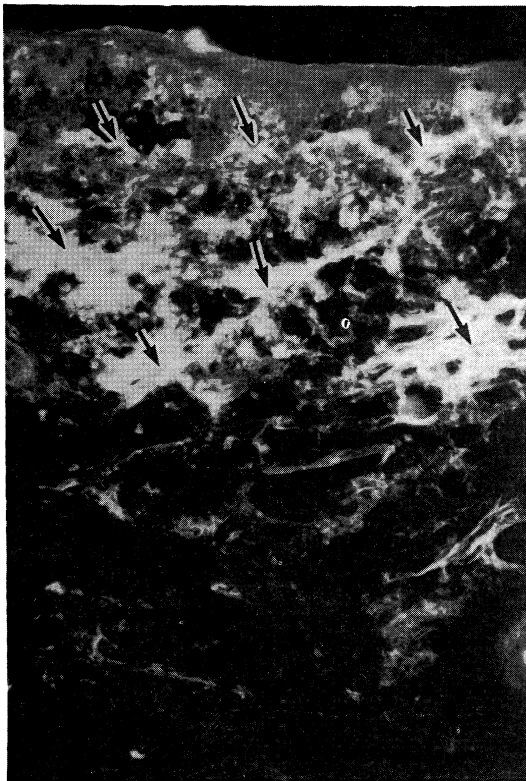
フィブロネクチン (FN) は、正常皮膚では表皮下基底膜、真皮乳頭層、血管壁、立毛筋、

汗腺、毛包、皮神経周囲など分布するが、表皮内には存在しないことが知られている。<sup>1)</sup> 一方、病的皮膚においては表皮内に FN の沈着が認められ、真皮内のそれも増加することが報告

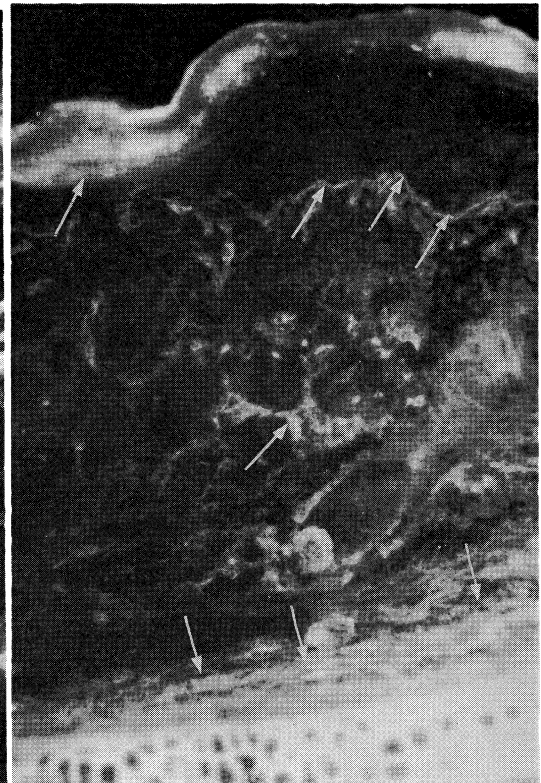
された。<sup>2),3)</sup> われわれは前報において2,4-dinitrochlorobenzene (DNCB)を用いてモルモットに一次刺激性あるいはアレルギー性接触皮膚炎を実験的に惹起し、皮膚炎局所皮膚のFNの分布を螢光抗体法により検討したところ、FNは表皮内にも観察され、さらに真皮に分布するFNも増加していることが明らかとなった。そして表皮内にみられたFNは



**Fig. 1.** 9 hour-lesion. Note the epidermal degeneration and dermal edema and cell infiltrate in dermis (HE,  $\times 40$ ).



**Fig. 2.** 9 hour-lesion. Deposition of FN in upper and middle dermis is seen (arrows) (Immunofluorescence,  $\times 100$ ).



**Fig. 3.** 3 day-lesion. Dermal deposition of FN decrease (arrows). Note FN deposition in the degenerative epidermal layer (arrows) (IF,  $\times 200$ ).

炎症に伴い血漿性 FN が表皮内へ侵入して沈着することを示す所見が観察された。<sup>4)</sup> この点をさらに検討するために今回モルモットの皮膚に tape stripping による機械的刺激を加えて炎症を惹起し、FN、Fib、IgG の分布を同じく蛍光抗体法により観察し若干の知見を得たので報告する。

## II. 材料および方法

### 1) tape stripping

近交系 JY 1 雄性モルモット 3 匹、300~500g の両耳介の片面皮膚を表面に光沢が出るまで約 20 回セロハンテープで貼付、剝離を繰り返した。tape stripping 直後、6、9、24 時間後、3、7 日後の耳介皮膚を採取し凍結保存し、さらに一部をホルマリン固定した。

### 2) 蛍光抗体法 (直接法)

クリオスタットで厚さ 4~6  $\mu\text{m}$  の凍結切片を作製し、十分に風乾後、phosphate-buffered saline (PBS, pH 7.2) で 15 分間洗浄後、抗ヒト FN 抗体 (10 倍希釈, Cappel 社製)、抗ヒト fibrinogen 抗体 (5 倍希釈, MBL 社製)、抗モルモット IgG 抗体 (4 倍希釈, MBL 社製) を約 30 分間室温にて反応後、PBS で洗浄し、グリセリン buffer で封入し、Nikon-Fluophoto で観察し写真撮影した。また同一連続切片に HE 染色を施行し病理組織学的に検討した。

## III. 結 果

### 1) HE 所見

tape stripping 直後から 9 時間では、真皮の著明な浮腫と細胞浸潤がみられ、表皮細胞は変性萎縮する (Fig. 1)。1~3 日後には再

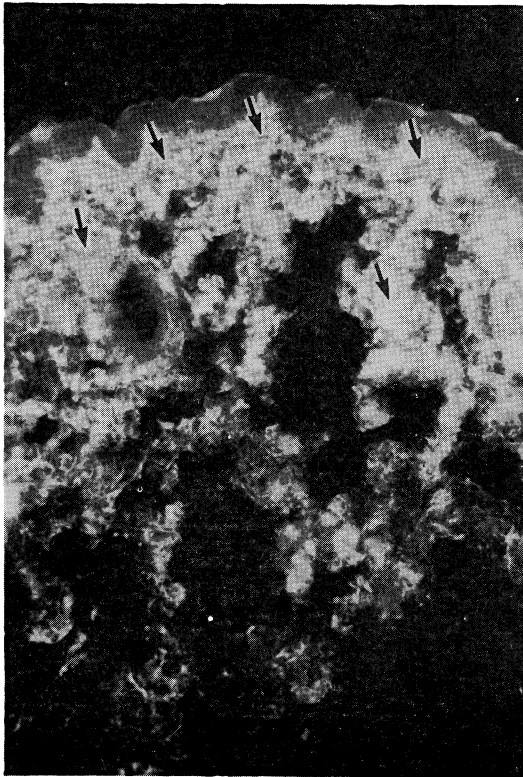


Fig. 4. Lesion immediately after tape stripping. Homogeneous deposition of Fib is seen in the dermis (arrows) (IF,  $\times 100$ ).

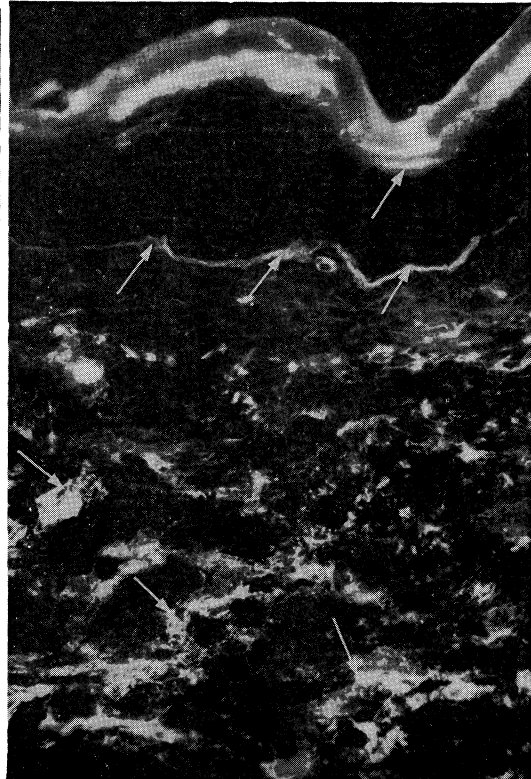
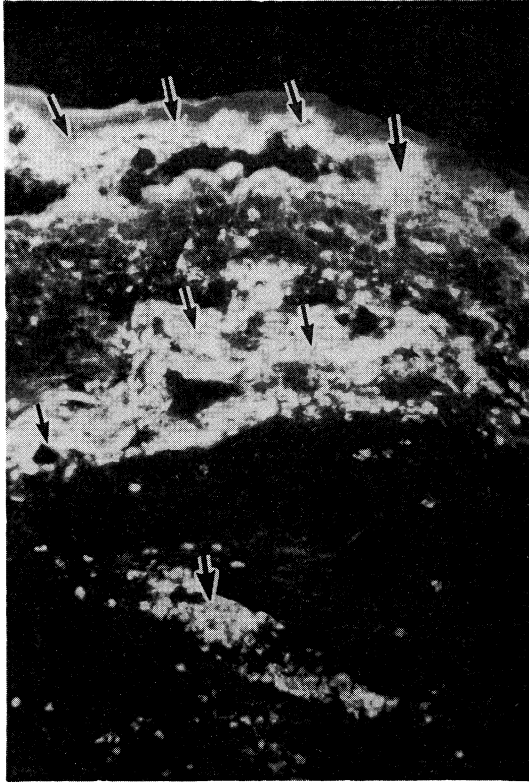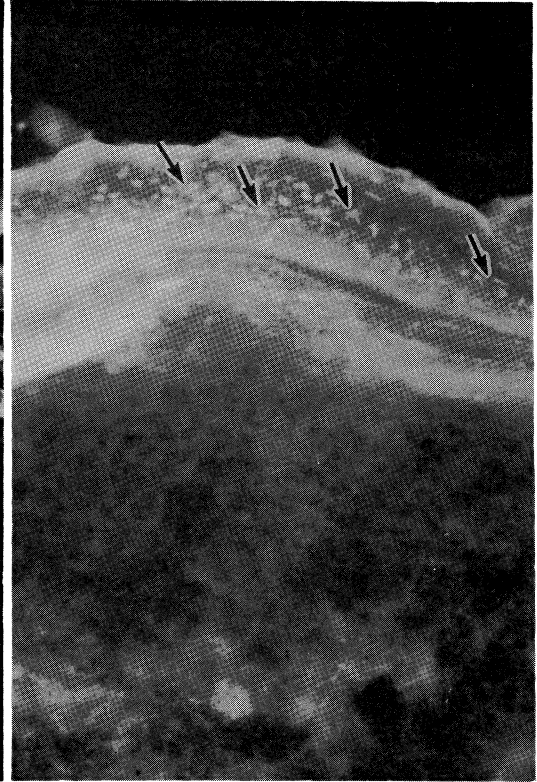


Fig. 5. 3 day-lesion. Granular deposition of Fib in vessel wall, linear deposition in dermo-epidermal junction are seen (arrows). Note Fib in the degenerative epidermis (arrows) (IF,  $\times 200$ ).



**Fig. 6.** 9 hour-lesion. Dense deposition of IgG is seen in the dermis (arrows) (IF,  $\times 100$ ).



**Fig. 7.** 3 day-lesion. Deposition of IgG is observed in the areas corresponding the nuclei in the degenerative epidermis (arrows) (IF,  $\times 400$ ).

生表皮が形成され、7日後には変性表皮は痂皮化、脱落した。

#### 2) FN の分布

tape stripping 直後から9時間で、真皮上、中層にのみ網目状、塊状に著明に観察され (**Fig. 2**)、3日後には、真皮のFNは減少し、表皮では変性表皮内のみに限局する (**Fig. 3**)。再生表皮にはみられず、7日後には痂皮の脱落とともに表皮より消失した。

#### 3) Fib の分布

Fib は FN とほぼ類似した局在を呈した。すなわち tape stripping 直後では、真皮上、中層にほぼ均質に多量に分布していた (**Fig. 4**)。1~3日後は、真皮血管壁周囲に顆粒状に、表皮下基底膜部に線状に沈着し、また変性表皮内にも存在する (**Fig. 5**)。7日後には、FN と同

様に真皮内より消失し、基底膜の線状沈着も減少し、表皮内からも消失した。

#### 4) IgG の分布

IgG は tape stripping 直後から9時間にかけて FN, Fib と同様に真皮内に多量に沈着する (**Fig. 6**)。1~3日後には、すでに真皮内よりすみやかに消失し、変性表皮内の細胞の核に一致して顆粒状、点状に沈着し (**Fig. 7**)、7日後には表皮、真皮内からすべて消失した。

### IV. 考 案

われわれは以前、実験的に種々の接触皮膚炎をモルモット皮膚に惹起し、主に表皮内に沈着する FN が、局所の炎症に伴う血漿性 FN によるものと考えた。<sup>4)</sup> 今回、tape stripping による機械的刺激をモルモット皮膚に惹起させ、

FN の沈着のほか、Fib, IgG もどのような動態をしているかを検討した。その結果、機械的刺激により真皮に沈着した FN, Fib, IgG は、時間の経過に伴い次第に減少し、表皮では一時的に表皮にみられるが、再生表皮の形成に平行して、痂皮成分となり局所から脱落、消失することが判明し、以前の実験成績とほぼ一致した。ただ IgG が早急に局所から消失したこと、3 日後に Fib が線状に基底膜に沈着した点は興味深い結果である。この点は IgG の半減期が短いこと、Fib が基底膜の FN と結合し、線溶系の活性により消化吸収される可能性が想定された。Dvorak ら<sup>5)</sup> は、遅延型接触過敏反応の中で、好塩基球や肥満細胞の脱顆粒により、ヒスタミン等の血管透過性を亢進させる因子が遊

離され、血管透過性の亢進により真皮の浮腫が惹起され、フィブリノーゲンや他の血漿蛋白が漏出し、凝固、フィブリン沈着が形成されると考えた。その血漿成分として FN, IgG も含有されており、血管から組織内へ漏出、沈着した結果、tape stripping 直後から 9 時間の著明な FN, Fib, IgG の沈着を反映するものと考えられた。また FN, Fib, IgG の消失については、おのおのの半減期、炎症に伴う酵素消化、リンパ管吸収、経皮的排除によるものと考えられる。

今回は、血漿性 FN に加え、血漿蛋白由来の Fib, IgG も炎症反応により局所に沈着し、皮膚炎における FN の沈着、動態と同様の局在を示すことが明らかとなった。

## 文 献

- 1) Fyrand, O.: Studies on fibronectin in the skin. I. Indirect immunofluorescence studies in normal human skin. *Br. J. Dermatol.* 101: 263—270, 1979
- 2) Fyrand, O.: Studies on fibronectin in the skin. VI. Intraepidermal depositions in vulgar psoriasis, lupus erythematosus, bullous pemphigoid and dermatitis herpetiformis. *Acta Derm. Venereol. (stockh)* 60: 393—398, 1980
- 3) 長田浩行：各種皮膚疾患におけるフィブロネクチンの局在。西日皮膚 45: 789—799, 1983
- 4) 長田浩行, 中川昌次郎, 武井洋二, 岡 大介, 植木宏明：接触皮膚炎の病理組織学的研究(Ⅲ) 実験的接触皮膚炎におけるフィブロネクチンの分布。西日皮膚 48: 284—288, 1986
- 5) Dvorak, H. F., Mihm, M. C., Jr. and Dvorak, A. M.: Morphology of delayed-type hypersensitivity reactions in man. *J. invest. Dermatol.* 67: 391—401, 1976