

^{99m}Tc 標識リン酸化合物を用いた骨シンチグラフィ による甲状腺癌の骨転移の検出

川崎医科大学 核医学科, 放射線科*, 内分泌外科**

宗 盛 修, 福永 仁夫, 大塚 信昭

小野志磨人, 永井 清久, 森田 浩一

村 中 明, 古川 高子, 柳元 真一

友光 達志, 西下 創一*, 片 桐 誠**

原田 種一**, 森田 陸司

(昭和62年5月12日受理)

Detection of Bone Metastasis in Thyroid Cancer by Bone Scintigraphy Using ^{99m}Tc -labelled Phosphorous Compounds

Osamu Munemori, Masao Fukunaga

Nobuaki Otsuka, Shimato Ono

Kiyohisa Nagai, Koichi Morita

Akira Muranaka, Takako Furukawa

Shinichi Yanagimoto, Tatsushi Tomomitsu

Soichi Nishishita*, Makoto Katagiri**

Tanekazu Harada** and Rikushi Morita

Departments of Nuclear Medicine, Radiology* and
Endocrine Surgery**, Kawasaki Medical School

(Accepted on May 12, 1987)

甲状腺癌の骨転移を評価するために, ^{99m}Tc 標識リン酸化合物による骨シンチグラフィを甲状腺癌患者 32 例 (乳頭状腺癌 17 例, 濾胞状腺癌 1 例, 髄様癌 4 例, 未分化癌 7 例, 組織型不明癌 3 例) に行った. 骨シンチグラフィ上, **hot lesion** は良性骨疾患 3 例および, 骨転移 4 例 (濾胞状腺癌 1 例, 髄様癌 2 例, 未分化癌 1 例) に観察された. 一方, **cold lesion** は骨転移 2 例 (全例乳頭状腺癌) に観察された. しかしながら 2 例では骨転移が存在するにもかかわらず, 異常集積は観察されなかった.

レントゲン像上の所見と ^{99m}Tc 標識リン酸化合物の集積の関係は以下の通りである; **hot lesion** は骨硬化性変化単独または骨硬化性および溶骨性の両方の変化を示した例でみられ, また, **cold lesion** は溶骨性変化のみを示した例でみられた.

このように, 骨シンチグラフィによる甲状腺癌の骨転移の検出には, **hot lesion** のみならず **cold lesion** にも注意を払い, さらに, 他の画像診断の所見をも併せて評価する必要が示された.

To evaluate bone metastasis in thyroid cancer, bone scintigraphy using ^{99m}Tc -labelled phosphorous compounds were performed in 32 patients with thyroid cancer (17 papillary, 1 follicular, 4 medullary, 7 anaplastic and 3 of unknown pathology). On bone scintigrams, hot lesions were observed in 3 cases with benign bone diseases and 4 cases (1 follicular, 2 medullary and 1 anaplastic cancer) with bone metastasis. On the other hand, cold lesions were observed in 2 cases (all papillary cancer) with bone metastasis. However, in 2 cases, despite bone metastasis, no abnormal accumulations were observed.

The relationships between the roentgenographic features and the accumulation of the ^{99m}Tc -labelled phosphorous compounds were as follows; hot lesions were observed in osteosclerotic change alone or in both osteosclerotic and osteolytic change, while cold lesions were noted in only osteolytic change.

Thus, it was shown that, in the detection of bone metastasis in thyroid cancer by bone scintigraphy, it is necessary to pay attention to both hot and cold lesions, and furthermore evaluation should be made in the conjunction with the findings of other diagnostic imagings.

Key Words ① Thyroid cancer ② Bone metastasis ③ Bone scintigraphy

I. はじめに

甲状腺癌の遠隔転移巣としては、肺や骨などが知られている。¹⁾ 悪性腫瘍の骨転移の検索には ^{99m}Tc 標識リン酸化合物による骨シンチグラフィが専ら使用され、その早期発見に有用な手段であることは広く認識されている。しかし、 ^{99m}Tc 標識リン酸化合物の骨転移部への集積は直接に腫瘍細胞の存在を意味するものではない。つまり、骨転移部の腫瘍細胞が、造骨細胞に働いて hydroxyapatite 結晶の表面積を増加させる状態、言い換えれば骨形成を促進させる物質を産生する状況下で、 ^{99m}Tc 標識リン酸化合物は集積を示すといわれている。²⁾ したがって、分化型の甲状腺癌のごとく、骨転移部での骨形成の所見が乏しい悪性腫瘍では、腫瘍が存在するにもかかわらず、その集積は強くなく、逆に低下を示す場合もあるとされている。³⁾ そこで、今回甲状腺癌症例 32 例について、 ^{99m}Tc 標識リン酸化合物による骨シンチグラフィを施行し、その集積状態と組織型または骨 X 線所見とを比較検討するとともに、その有用性を検討したので報告する。

II. 対象と方法

対象は、昭和53年7月から昭和62年2月までに経験した甲状腺癌症例のうち、胸痛、腰痛など臨床的に骨転移が疑われ、当科にて ^{99m}Tc -MDP (methylene diphosphonate) または ^{99m}Tc -HMDP (hydroxy-methylene diphosphonate) による骨シンチグラフィが施行された 32 例である。その組織型の内訳は、乳頭状腺癌 17 例、濾胞状腺癌 1 例、髄様癌 4 例、未分化癌 7 例、組織型不明癌 3 例である。骨シンチグラフィは次のように行った。つまり、 ^{99m}Tc 標識リン酸化合物 15~20 mCi を静注投与後、2~3 時間目に全身像を得た。なお、集積異常が疑われた部位については、spot 像を追加撮像した。なお、骨転移の診断は、病理学的所見のほかに、臨床経過や他の画像診断法を総合して行った。

III. 結果

甲状腺癌 32 例中 8 例(乳頭状腺癌 3 例、濾胞状腺癌 1 例、髄様癌 2 例、未分化癌 1 例、組織型不明癌 1 例)に骨転移が認められた (Table 1)。

Table 1. Summary of findings of histology, bone scintigraphy, roentgenography and bone metastasis in 32 patients with thyroid cancer.

No.	Histology	Bone Scintigraphy	X-P	Bone	Metastasis
1	PAC	N	N	(-)	
2		N	N	(-)	
3		N	N	(-)	
4		N	N	(-)	
5		N	N	(-)	
6		N	N	(-)	
7		N	N	(-)	
8		N	N	(-)	
9		N	N	(-)	
10		N	N	(-)	
11		N	N	(-)	
12		N	N	(-)	
13		N	N	(-)	
14		N	Lytic	(+)	
15		Hot	N	(-)	
16		Cold	Lytic	(+)	
17		Cold	Lytic	(+)	
18	FAC	Hot	N	(+)	Sternum
19	MTC	N	N	(-)	{Skull & Cervical Spine {Skull, Lumbar Spine & Pelvic Bone
20		Hot	N	(-)	
21		Hot	Sclerotic	(+)	
22		Hot	Sclerotic & Lytic	(+)	
23	ATC	N	N	(-)	Thoracic Spine
24		N	N	(-)	
25		N	N	(-)	
26		N	N	(-)	
27		N	N	(-)	
28		N	N	(+)	
29		Hot	N	(-)	
30	Unknown	N	N	(-)	Sternum
31		N	N	(-)	
32		Hot	Sclerotic	(+)	

N; Normal PAC; Papillary adenocarcinoma FAC; Follicular adenocarcinoma MTC; Medullary thyroid cancer ATC; Anaplastic thyroid cancer

骨シンチグラフィでは、hot lesion が7例（乳頭状腺癌1例、濾胞状腺癌1例、髄様癌3例、未分化癌1例、組織型不明癌1例）に認められた。これら hot lesion の部位別の個数は、胸骨2、頸椎2、腰椎1、頭蓋骨2、骨盤骨3の計10か所であった。これらのうち、3例

3か所は良性骨疾患（骨関節炎、すべり症）であったが、4例（濾胞状腺癌1例、髄様癌2例、組織型不明癌1例）に骨転移が確認された。なお、1例の骨転移例は骨X線像では転移が明らかでなかったが、残り3例には骨X線の異常が観察され、うち2例は骨硬化性変化が、他の1例は骨硬化性変化と溶骨性変化との混在がみられた。

一方、骨シンチグラム上の cold lesion は2例の乳頭状腺癌症例のそれぞれ頸椎と胸骨とにみられた。骨X線像でも同部に転移が認められたが、溶骨性変化が主体であった。さらに、病理学的にも骨転移が確認された。

骨転移が存在するにもかかわらず、骨シンチグラフィが正常を示したのは2例（乳頭状腺癌1例、未分化癌1例）であった。骨転移部位はそれぞれ頸椎と胸椎であり、骨X線像上、前者には溶骨性変化がみられたが、後者の異常は指摘できなかった。

IV. 症例呈示

症例1：骨シンチグラフィにて cold lesion を呈した甲状腺乳頭状腺癌の骨転移例。

54歳、女性。昭和57年、頸部腫瘍に気づく。昭和60年5月、

当院内分泌外科に入院。甲状腺結節への²⁰¹Tl-Clの集積性を検討したところ、結節部のほかに、頸部リンパ節と胸骨に集積を認めた。一方、^{99m}Tc-MDPによる骨シンチグラフィでは、胸骨転移部は周囲の hot lesion を伴う cold lesion を示した（Fig. 1）。胸骨X線断層

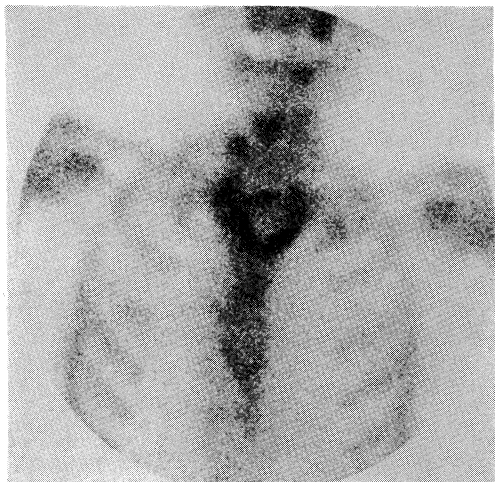


Fig. 1. A case with thyroid papillary adenocarcinoma (case 1). On bone scintigram, the central cold lesion around the peripheral hot lesion was shown in the metastatic region of the sternum.

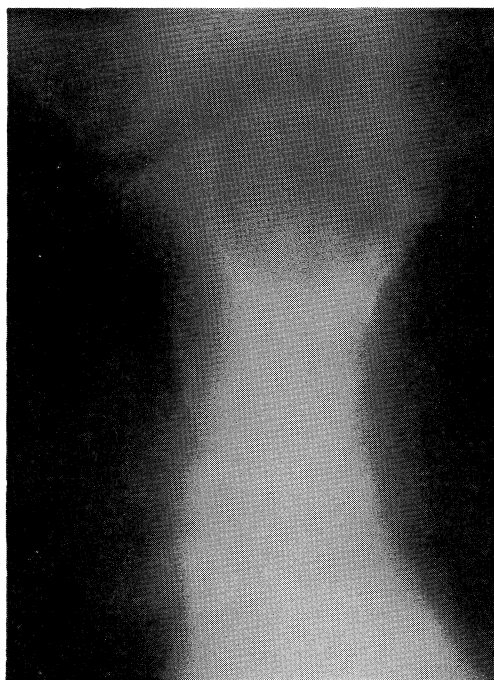


Fig. 2. On roentgen tomogram of the sternum (case 1), the osteolytic change was mainly shown.

像では同部に溶骨性変化主体の像が認められた (**Fig. 2**)。同年6月、甲状腺切除術が行われ、甲状腺乳頭状腺癌のリンパ節および胸骨転移が

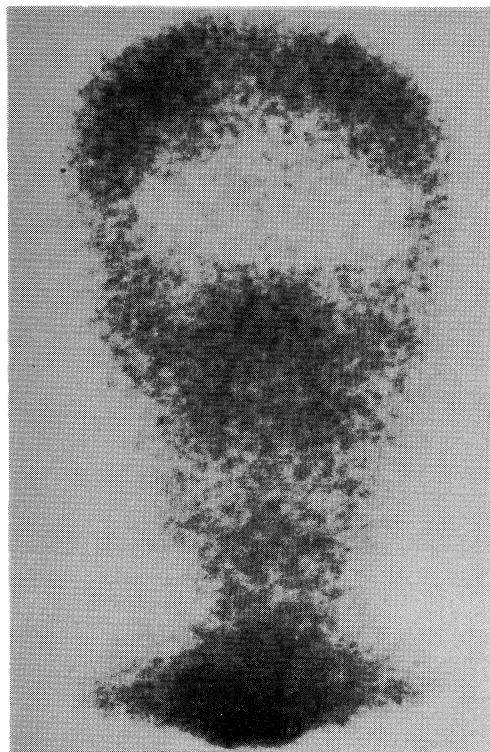


Fig. 3. A case with thyroid medullary carcinoma (case 2). On bone scintigram, the increased and in homogenous accumulation of radionuclide was shown in the skull.

確認された。

症例2：骨シンチグラフィ上、hot lesionを呈した甲状腺髄様癌の骨転移例。

40歳、女性。昭和48年頃、頸部腫瘍に気づく。昭和56年、他院にて甲状腺髄様癌の診断の下、甲状腺全摘術および左頸部郭清術を受ける。昭和58年3月、 ^{99m}Tc -MDPによる骨シンチグラフィが施行されたところ、頭蓋骨のRI集積の増加と不整像が得られた (**Fig. 3**)。また、頸椎にも hot lesion がみられた。頭蓋骨X線像およびCTでは、溶骨性変化が主体で、一部硬化性変化を混在する多数の転移巣が認められた (**Figs. 4, 5**)。他方頸椎の転移部は骨硬化性変化を示した。

症例3：骨シンチグラフィが正常であった甲状腺乳頭状腺癌の骨転移例。

73歳、男性。昭和52年、甲状腺濾胞状腺癌のため、右葉切除術を受ける。昭和57年頃から

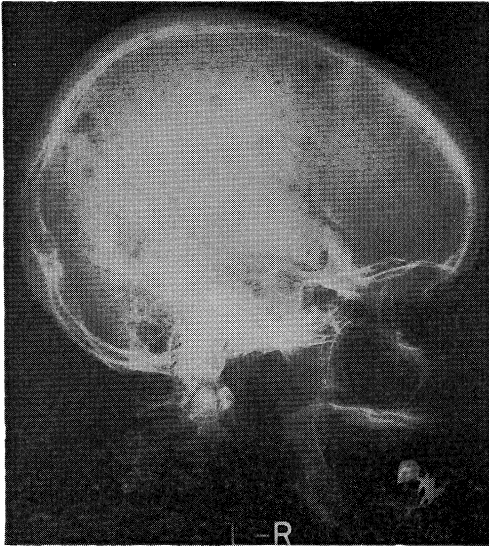


Fig. 4. On roentgenogram of the skull (case 2), the combined features of mainly osteolytic and partially osteosclerotic changes were observed.

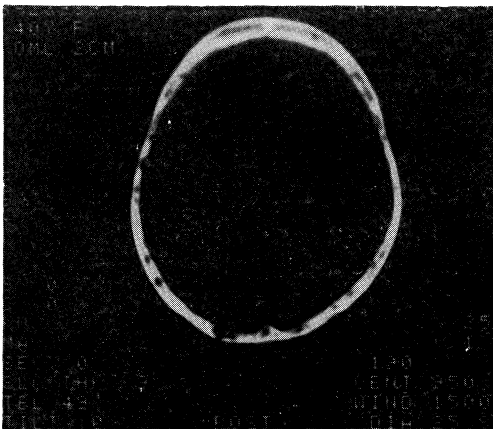


Fig. 5. On CT of the skull (case 2), the metastatic lesions, showing both osteolytic and osteosclerotic changes were also identified.

左頸部の増大する腫瘍に気づき、昭和60年9月、当院内分泌外科に入院。生検にて乳頭状腺癌と診断される。甲状腺腫瘍の性状を知るために、頸部CTを行ったところ、頸椎転移が発見された。そこで、 ^{99m}Tc -MDPによる骨シンチグラフィが施行された。頸椎X線像(**Fig. 6**)でみられた第3、第4頸椎の溶骨性転移には異

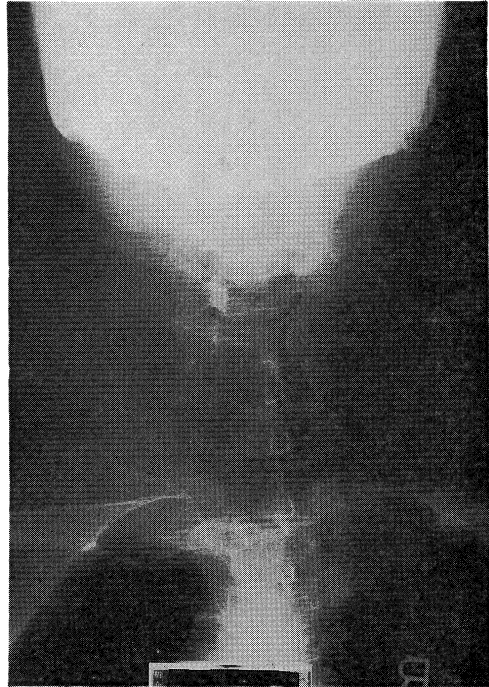

Fig. 6. A case with thyroid follicular adenocarcinoma (case 3). On roentgenogram of the cervical vertebrae, the osteolytic bone metastases were shown in the 3rd and 4th cervical vertebrae.

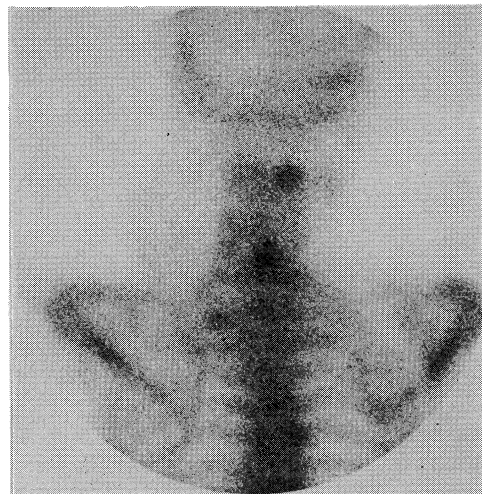


Fig. 7. On bone scintigram, no abnormal accumulations were shown in the metastatic regions, while hot lesions were observed in spinous process, (no evidence of bone metastasis) of 2nd and 4th cervical vertebrae.

常集積はなく、骨転移がみられない第2、第4頸椎棘突起に hot lesion が認められた (Fig. 7). これら棘突起への集積増加は、腫瘍自体による圧排の影響と考えられた。

V. 考 察

甲状腺癌の骨転移の頻度は12.1～21.9%と報告されており、頸部リンパ節転移や肺転移とともに臨床に注意が必要である.¹⁾ 甲状腺癌の骨転移は発育が緩徐なために、早期には臨床症状が乏しいことが多い。しかし、骨転移の存在は患者の予後に影響を及ぼすだけでなく、日常生活にも支障を与えることが予想される。したがって、信頼性のある早期発見法が望まれている。

骨シンチグラフィは被曝線量が低く、しかも全身像を得ることができるなどの利点があるため、悪性腫瘍の骨転移の検出に従来より広く用いられている。しかし、甲状腺分化癌の骨転移の検出には骨シンチグラフィの成績はあまり良好でなく、Castilleらによると偽陰性率は60%と高率であるといわれている。⁴⁾ ところが近年、核医学検査機器の進歩は著しく、画像の空間分解能は飛躍的に向上している。このため、従来には描出が困難であった欠損像を検出できるようになり、甲状腺癌の骨転移部の cold lesion も容易に認識できるようになった。今回のわれわれの経験でも、2例の cold lesion を骨シンチグラフィで認めることが可能であった。この cold lesion を示した2症例の骨X線像は、溶骨性変化が主体で骨硬化性変化が少なく、 ^{99m}Tc 標識リン酸化合物の集積機序を考える上で興味深い所見であった。さらに、甲状腺癌のうち、分化癌にのみみられたことは、髄様癌や未分化癌での骨転移部のカルシウム・骨代謝とは異なっていることが示唆された。一方、骨シンチグラフィ上、骨転移部が hot lesion を呈した症例は濾胞状腺癌、髄様癌、組織型不明癌の4例に観察された。骨シンチグラフィでの hot lesion は、骨形成が亢進した状態を表すので、骨折や骨関節炎などの良性疾患でもしばしば経験される。

このため、 ^{99m}Tc 標識リン酸化合物の集積増加の所見のみで骨転移の診断が困難な症例に遭遇することがある。今回認められた7例の hot lesion を呈した症例のうち、3例は良性骨疾患であった。したがって、hot lesion の場合には他の画像診断を総合して診断することが必須と思われた。これらの hot lesion を呈した症例のうち、骨X線像上で異常がみられた3例では、すべて骨硬化性の変化が得られた。この所見も同様に ^{99m}Tc 標識リン酸化合物の骨への集積機序を考える上で興味深いものであった。骨転移を示した2例の髄様癌は、hot lesion を呈したが、周知のごとく、甲状腺髄様癌はカルシウム調節ホルモンであるカルシトニンを産生することが知られている。⁵⁾ カルシトニンは骨吸収を抑制し、骨形成を促進する作用を有するので、骨転移部近傍の正常骨の骨形成を増加させている可能性がある。したがって、髄様癌での hot lesion は、この状態を反映しているのかもしれない。

以上のように、 ^{99m}Tc 標識リン酸化合物による骨シンチグラフィを、甲状腺癌の骨転移の検出に用いる場合には、hot lesion のみならず、cold lesion にも留意すべきであることが示された。さらに、甲状腺癌の腫瘍細胞は組織型により骨に対する性質が異なる可能性が示唆された。

VI. ま と め

甲状腺癌症例32例に ^{99m}Tc 標識リン酸化合物による骨シンチグラフィを施行した。骨シンチグラフィ上、hot lesion は3例の良性骨疾患のほか、骨転移の4例に、cold lesion は骨転移の2例に認められた。しかし、骨転移が存在した2例には何ら異常所見がみられなかった。hot lesion を示した組織型の内訳は濾胞状腺癌、髄様癌、原発不明癌であったが、cold lesion のそれは乳頭状腺癌のみであった。骨X線像との関係を検討すると、hot lesion の場合は、骨硬化性変化が主体か、または溶骨性変化と骨硬化性変化との混在を示したのに対し、

cold lesion では、その部は溶骨性変化が中心であった。これらの所見は^{99m}Tc 標識リン酸化化合物の集積機序を考える上で興味深いものであった。このように、甲状腺癌の骨転移を骨

シンチグラフィにより検出する際には、hot lesion のみならず cold lesion にも注意するとともに、他の画像診断と併せて検討することが必要であると思われた。

文 献

- 1) Thomas, C. G., Jr.: Thyroid cancer: Clinical aspects. *In* The thyroid, eds. by Werner, S. C. and Ingbar, S. H. 3rd ed. New York, Harper & Row. 1971, pp. 442—452
- 2) Jones, A. G., Francis, M. D. and Davis, M. A.: Bone scanning: Radionuclidic reaction mechanisms. *Semin. Nucl. Med.* 6: 3—18, 1976
- 3) Otsuka, N., Fukunaga, M., Sone, T., Nagai, K., Ono, S., Tomomitsu, T., Yanagimoto, S., Muranaka, A., Sugihara, T., Inoue, N., Yawata, Y., Nishishita, S. and Morita, R.: The usefulness of bone and bone-marrow scintigraphy in the detection of bone involvement in patients with multiple myeloma. *Kawasaki med. J.* 12: 117—124, 1986
- 4) Castille, L. A., Yeh, S. D. J., Leeper, R. D. and Benua, R. S.: Bone scans in bone metastases from functioning thyroid carcinoma. *Clin. Nucl. Med.* 5: 200—209, 1980
- 5) Melvin, K. E. W. and Tashjian, A. H., Jr.: The syndrome of excessive thyrocal citonin produced by medullary carcinoma of the thyroid. *Proc. Natl. Acad. Sci. U. S. A.* 59: 1216, 1968