

## 眼症状を有する腸管 Behçet 病の 1 例

川崎医科大学附属川崎病院 眼科

片山 寿夫, 坂本 高章

岡本 繁, 藤原 久子

(昭和62年4月14日受理)

### A Case of Intestinal Behçet's Disease with Ocular Involvement

Toshio Katayama, Takaaki Sakamoto

Shigeru Okamoto and Hisako Fujiwara

Department of Ophthalmology

Kawasaki Hospital, Kawasaki Medical School

(Accepted on April 14, 1987)

腸管潰瘍を合併する不全型 Behçet 病の 1 症例を報告した。47歳の女性が Behçet 病の眼症状を来し、その治療中に回盲部に多発性の潰瘍が発症した。本邦においては、腸管 Behçet 病はまれで眼病変の治療中に発生することは極めてまれである。

A case report of incomplete Behçet's disease accompanied by intestinal ulcer was presented. A 47-year-old female suffered from ocular fit of Behçet's disease. In the course of treatment, multiple ulcers developed in the ileocaecal region. In Japan, intestinal Behçet's disease is a rare occurrence and the simultaneous attack of ocular fit and intestinal ulcer is still rarer.

Key Words ① Intestinal Behçet's disease ② Ocular involvement

#### I 緒 言

本邦におけるぶどう膜炎の原因は、外国と同様不明なものが多いが、Behçet 病は本邦ぶどう膜炎の 10~20% を占める比較的多い疾患である。Behçet 病に消化管病変を合併することはよく知られているが、眼科領域で治療中に発症することは極めてまれである。今回、われわれは眼発作後 2 カ月あまりに突然、腸潰瘍性病変を発症したいわゆる腸管 Behçet 病を経験したので報告する。

#### II 症 例

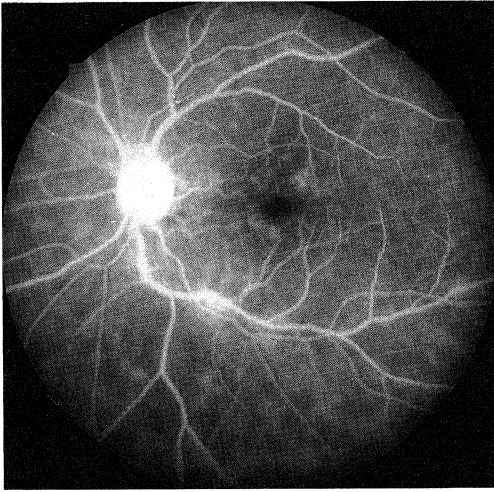
症 例: 47 歳, 女性, 調理師

初 診: 昭和60年12月10日

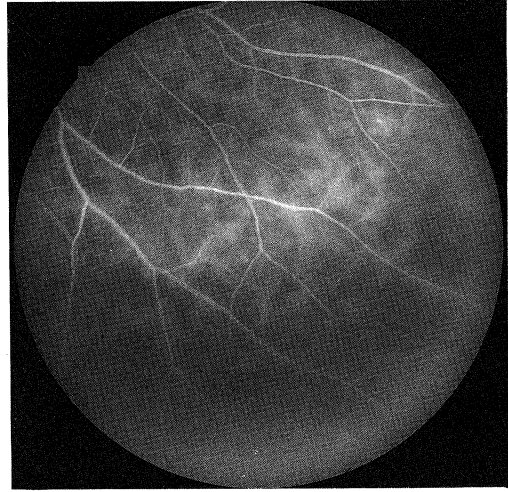
主 訴: 左眼視蒙

現病歴: 本年11月初旬左眼視蒙が出現し、某眼科にて虹彩炎と診断された。さらに同年12月7日になり前房蓄膿を認めたため当科に紹介された。11月頃より足関節に痛みがある。

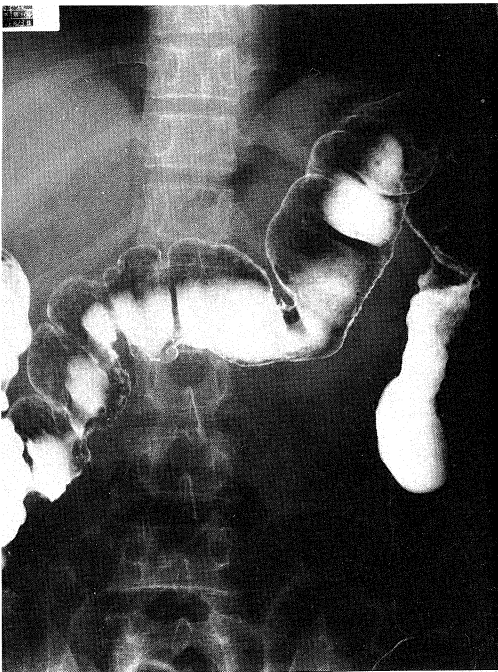
既往歴: 10年前および昭和59年12月にもぶどう膜炎として治療された。



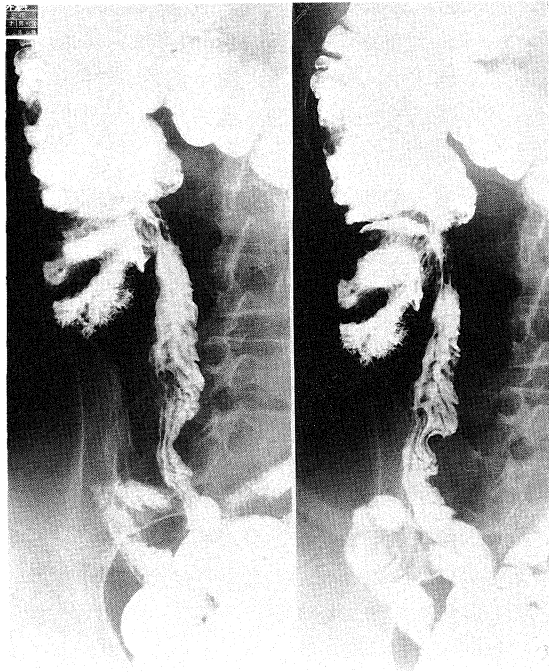**Fig. 1.** Fluorescein angiography of left ocular fundus (Dec. 23, 1985). Cystoid macular edema is observed.



**Fig. 2.** Fluorescein leaking from retinal capillary is observed.



**Fig. 3.** X-ray finding of intestines (Feb. 21, 1986). Dilatation insufficiency of the intestine is observed.



**Fig. 4.** Fine dendritic shadow (asteroid) is observed on the mucosal surface of the beginning portion of the colon, especially the caecum and the ascending colon.

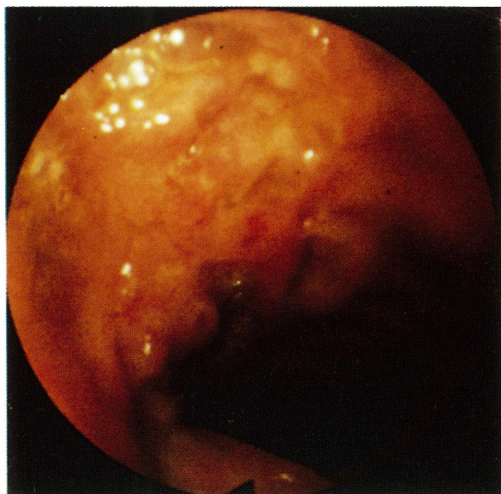


Fig. 5. Endoscopic finding of ileocaecal region. Multiple ulcers are observed.

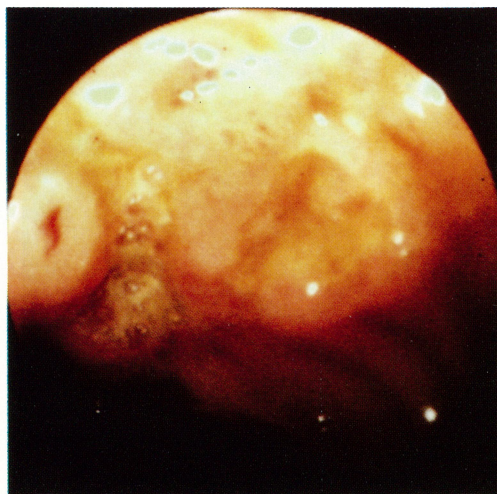


Fig. 6. Endoscopic finding of ileocaecal region. Multiple ulcers are observed.

アフタ性口内炎はしばしば起こる。

初診時所見：視力 RV=0.9 (1.2×+0.5 D), LV=0.7 (n. c.), 眼位は正位, 眼球運動は正常. 左眼は毛様充血著明で, 前房細胞 2+, flare 2+, 硬性微細な角膜後面沈着物 (Türk 三角) を認めた. 眼底は, 視神経乳頭は境界鮮明, 色調は正常であったが, 網膜静脈はやや拡張し蛇行していた.

全身所見：血沈 45/30 min, 98/1 hr, 128/2 hrs, 白血球数 8200, CRP 4+, CH<sub>50</sub> 84.6 (30-40), C<sub>3</sub> 133 (55-120), C<sub>4</sub> 77.8 (20-50), IgG 2060 (800-1800), α<sub>1</sub> (α<sub>1</sub> antitrypsin) ↑, HLA A 2, A 26 (10), B Bw 61 (40), B 39 (16), Cw 1, Cw 3, Cw 7.

経過：不全型 Behçet 病として免疫抑制療法を開始した. すなわちプレディニン 2錠内服とリンデロンAの点眼を行った.

昭和60年12月23日の蛍光眼底写真では, 左眼に嚢胞状黄斑浮腫と毛細血管からの蛍光漏出が認められた (Figs. 1, 2).

昭和61年1月14日には前部ぶどう膜炎の所見は消失し, 黄斑部の浮腫も消褪した (Figs. 3, 4).

昭和61年1月20日, 突然腹痛と嘔吐を来し某外科に入院した. 小腸, 特に回盲部に多数潰瘍

が認められ, 絶食, 低残渣食, 流動食で潰瘍は次第に治癒した. 手術は行わなかった (Figs. 5, 6).

プレディニンを中止し, 局所のステロイドおよび散瞳薬のみとした.

昭和62年3月13日, 左眼に軽度の前部ぶどう膜炎をおこしたが数日で軽快した.

### III 考 案

内因性ぶどう膜炎患者に対する Behçet 病の占める割合は 10~20% である.<sup>1)</sup>

Behçet 病は慢性再発性の全身的炎症疾患であり, 本症に消化器症状を伴うことはよく知られている. 消化器症状は食道から直腸までに発生するが, 特に回盲部に好発する多発性の潰瘍が典型的とされている.<sup>2)</sup> 消化管に潰瘍性病変を X線像, 内視鏡, 手術あるいは剖検で認めたものを腸管 Behçet 病という.<sup>3)</sup>

Behçet 病はわが国では多いが, 腸管 Behçet 病は比較的少なく, 腸管 Behçet 病には Behçet 病の症状が先に出現する Behçet 病先行型と腸管潰瘍が先に発症する腸管潰瘍先行型の 2つの型があるが, 頻度としては前者が多いとされている.<sup>4)</sup>

腸管 Behçet 病の治療としては、腸管病変が自然に軽快する可能性もあり、外科的手術後の再発が多いことから、穿孔例を除いてはできるだけ手術を避けたいという考えがある。<sup>5)</sup>

腸管 Behçet 病の病変の発生には、血管炎が関与していると考えられているものの必ずしも潰瘍形成に先立って血管炎による循環障害の存在する所見が認められないという報告もある。<sup>4)</sup>

Behçet 病の治療としてステロイドが投与されている場合には、基礎疾患によるというよりステロイドによる潰瘍と診断されることもある。しかし、現在の Behçet 病の治療では眼病変に対しては、全身ステロイド投与は予後に対し悪影響を及ぼすことから、むしろ禁忌とされるようになった。現在の眼発作の発生を予防するためには、シクロスポリン、プレドニソンなどの免疫抑制療法が主流をなしている。これら免疫抑制療法ではまれに胃腸症状を呈するこ

とはあっても潰瘍形成には至らない。

今回、われわれの示した症例でも全くステロイドを使用していない。

腸管 Behçet 病と眼症状との合併は少ない。<sup>6)</sup> われわれは、眼発作の治療中に腸管 Behçet 病を経験したのは今回がはじめてであり、興味もたれたため報告した。

#### IV 結 語

47 歳の女性の眼発作を有する不全型 Behçet 病患者に回盲部の多発性潰瘍を認めた 1 例を報告した。本邦では腸管 Behçet 病は少なく、また眼病変の治療中に発した例は極めてまれである。

稿を終えるにあたり、ルミエール病院長坂本武司先生、チクバ外科病院長竹馬 浩先生の御教示に深謝いたします。

#### 文 献

- 1) 藤原久子, 奥田観士: ベーチェット病. 日本の眼科 292: 315-318, 1986
- 2) 松田隆秀, 水島 裕: ベーチェット病. 厚生省保健医療局結核難病感染症課監修: 難病の診断と治療の手引き. 東京, 六法出版社. 1986, pp. 3-11
- 3) 森 正樹, 水島 裕: ベーチェット病, 膠原病と近縁疾患. 大阪, 永井書店. 1981, pp. 257-269
- 4) 武藤徹一郎: 炎症性大腸疾患のスペクトル. 東京, 医学書院. 1986, pp. 128-132
- 5) 三浦誠司, 根本明久, 四方淳一: 大腸ベーチェット病. 外治 56: 306-310, 1987
- 6) 内田純一, 小塚一史, 三宅豊治, 長崎貞臣, 藤村宜憲, 宮島宣夫, 島居忠良, 加納俊彦, 星加和徳, 木原 疆, 木元正利, 堀谷喜公, 佐野開三: 腸管型ベーチェット病の 2 例. 川崎医会誌 10: 562-568, 1984