

多発性筋炎における骨シンチグラフィの有用性

大塚 信昭, 福永 仁夫, 小野志磨人, 森田 浩一, 永井 清久, 柳元 真一,
友光 達志, 森田 陸司, 守本 研二*, 寺尾 章*, 西下 創一**

^{99m}Tc 標識リン酸化合物による骨シンチグラフィは悪性腫瘍の骨転移の検出に広く用いられている。また, ^{99m}Tc 標識リン酸化合物は筋肉疾患にも応用され, その筋肉への集積は炎症性筋疾患の病勢を反映するといわれている。今回我々は多発性筋炎の6例について ^{99m}Tc 標識リン酸化合物による骨シンチグラフィを施行した。未治療の2例および治療に抵抗性の1例では軟部組織への著明な集積が認められた。一方, 治療に反応している2例およびすでに寛解状態にある1例では軟部組織への集積はごく軽度ないし全く認められなかった。以上, 多発性筋炎における骨シンチグラフィは罹患筋の診断や治療効果判定に有用な手段と考えられた。

(昭和63年6月15日採用)

The Usefulness of Bone Scintigraphy in Diagnosis of Polymyositis

Nobuaki Otsuka, Masao Fukunaga, Shimato Ono, Koichi Morita,
Kiyohisa Nagai, Shinichi Yanagimoto, Tatsushi Tomomitsu, Rikushi Morita,
Kenji Morimoto*, Akira Terao* and Soichi Nishishita**

Bone scintigraphy using ^{99m}Tc -phosphorous compounds is widely used to detect the bone metastases of malignant tumors. Furthermore, it has been reported that there is good correlation between the degree of muscular uptake of ^{99m}Tc -phosphorous compounds and the activity of the inflammatory myopathy. In this paper, bone scintigraphies were performed to study the accumulations of ^{99m}Tc -phosphorous compounds in muscular lesions. In three patients (two: untreated, one: poor response to steroid therapy) extensive soft tissue uptakes of ^{99m}Tc -phosphorous compounds were observed, while in the other three patients (two: good response to therapy, one: during the remission) faint to no uptake was noted. Thus, bone scintigraphy was shown to be useful in diagnosis and in evaluating the therapeutical effect in polymyositis. (Accepted on June 15, 1988) *Kawasaki Igakkaishi* 14(4): 665—669, 1988

Key Words ① Bone scintigraphy ② Polymyositis

川崎医科大学 核医学科
〒701-01 倉敷市松島 577

* 同 神経内科
** 同 放射線科

Department of Nuclear Medicine, Kawasaki Medical
School: 577 Matsushima, Kurashiki, Okayama, 701-01
Japan
Division of Neurology, Department of Medicine
Department of Radiology

はじめに

^{99m}Tc 標識リン酸化合物による骨シンチグラフィは悪性腫瘍の骨転移の検出に広く用いられている.^{1)~3)} また, ^{99m}Tc 標識リン酸化合物によるシンチグラフィは筋肉疾患にも応用され, その筋肉への集積は炎症性筋疾患の病勢を反映するといわれている.^{4), 5)} 今回我々は多発性筋炎の6例について ^{99m}Tc 標識リン酸化合物による骨シンチグラフィを施行し, その診断上の有用性を検討したので報告する.

対象および方法

対象は多発性筋炎の6例(男性2例, 女性4例)であり, うち2例は未治療例で, 残り4例はすでにステロイド療法が導入されている症例である.

^{99m}Tc 標識リン酸化合物による骨シンチグラフィは ^{99m}Tc -methylene diphosphonate (MDP) または ^{99m}Tc -hydroxymethylene diphosphonate (HMDP) 20 mCi を投与して行い, その3時間目に全身像を撮影して診断に供した. なお2症例については, 大腿筋部と同側大腿骨部に関心領域を設定して大腿骨/軟部組織のカウント比を算出した.

結 果

多発性筋炎6例中, 未治療の2例(症例2, 3)では骨シンチグラフィ上軟部組織へのRI集積の中等度から高度の亢進が認められた. また, 治療に抵抗性で, 血中CPK値も高値が持続し, かつ筋力低下の改善がみられない1例(症例1)

においても同様に全身の軟部組織への高度の集積が認められた. 3カ月のステロイド療法により筋力低下の程度が軽度となった1例(症例4)はCPK値がやや高値を示すものの, シンチグラフィ上大腿筋部への集積は軽度であった. 一方, ステロイド療法により筋力低下が改善し, 血中CPK値も正常化した1例(症例5)と, すでにステロイド療法から離脱し寛解状態にある1例(症例6)では, 軟部組織へのRI集積は認められなかった(Table 1).

症 例 呈 示

(1) 29歳, 男性(症例1)

主 訴: 近位筋の筋力低下および筋肉痛

家族歴, 既往歴: 特記すべきことなし

現病歴: 昭和51年12月階段の昇降が困難なことに気付く. 昭和52年1月用便時の立ち上がりも困難となったため, 本院神経内科に入院する. 筋生検がなされ, 多発性筋炎と診断される. 検査成績ではCPK 3,667 IU/L(正常値70 IU/L以下)と異常高値を認める以外, 生化学スクリーニング検査には異常はない.

骨シンチグラフィ所見(Fig. 1): ^{99m}Tc -MDPによる骨シンチグラフィでは, RI投与3時間後にもかかわらず, 軟部組織のバックグランドが高く, 骨への集積は相対的に低下していた. 一方, 遊離の $^{99m}\text{TcO}_4^-$ が存在するときにみられる甲状腺や胃は描出されていない. 腎は描出されており, 腎機能の低下は否定される. 腎不全の際には, RIの血中クリアランスが低下し, シンチグラフィ上, いわば袴を着けたときバックグランド像が得られる. 本例は腎機能は

Table 1. Summary of bone scan findings, clinical features and laboratory data

	Age/Sex	Muscle uptake on bone scan	Muscle weakness and tenderness	CPK level (IU/L)	Treatment (duration)
Case 1	29/M	marked (general)	severe	3,667	poor response (7 years)
Case 2	70/F	marked (upper arms)	moderate	1,177	pre-treatment
Case 3	67/M	marked (general)	severe	3,250	pre-treatment
Case 4	54/F	slight (thigh)	slight	325	good response (3 months)
Case 5	57/F	none	none	33	good response (4 years)
Case 6	48/F	none	none	17	remission (14 years)

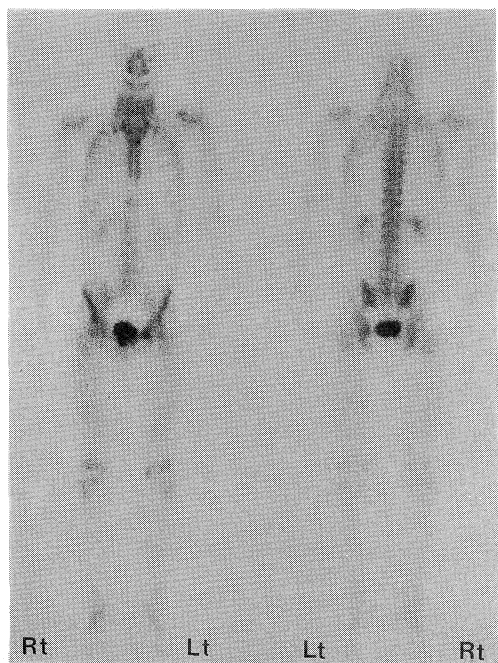


Fig. 1. Bone image shows intense muscle labeling (case 1).

正常であり、また軟部組織への集積パターンも異なるため、筋肉への異常集積と診断された。大腿骨/軟部組織のカウント比は1.18（正常者：2.54）と低値を示した。

（2）70歳，女性（症例2）

主 訴：両側上腕筋の筋力低下および筋肉痛

現病歴：昭和61年9月 卵巣癌の手術を受ける。昭和62年4月，両側上腕筋（特に左側）の筋力低下に気づく。

骨シンチグラフィは卵巣癌の骨転移の有無を知るために施行された。骨転移を疑わせる局所的な集積異常は認められなかったが、両肩部の軟部組織にRIの異常集積を認めた（Fig. 2a）。また、血中CPK値は1,177 IU/Lと高値を示した。多発性筋炎と診断され、ステロイド療法が開始された。導入後早期に筋力低下と疼痛は消失し、血中CPK値も正常化した。この時点における骨シンチグラフィでは肩部の軟部組織へのRI集積は消失した（Fig. 2b）。

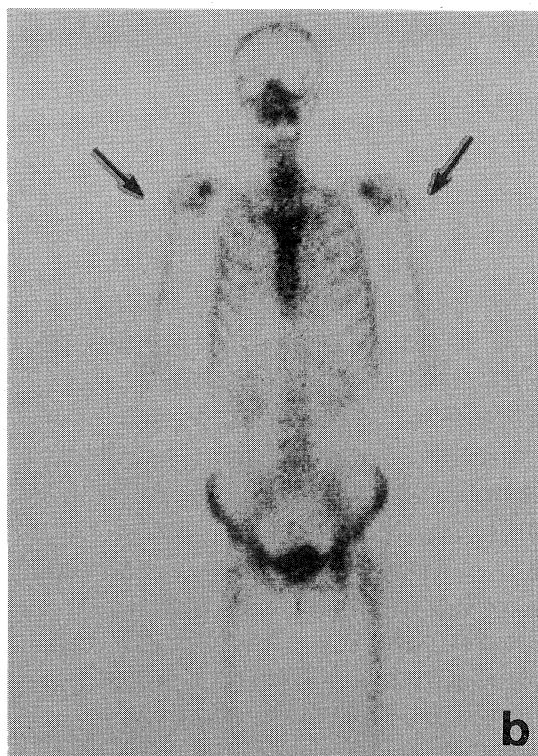
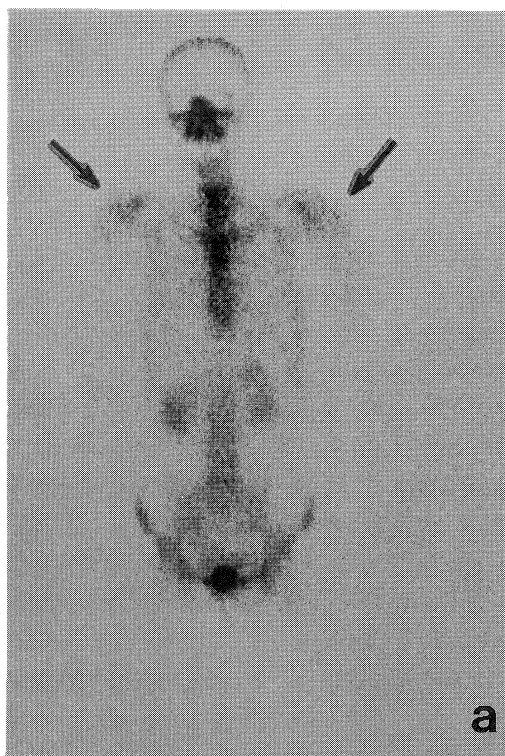


Fig. 2. Bone image shows the increased labeling of proximal muscle of arms (case 1) (a). There is no evidence of the increased muscle uptake 2 months after steroid therapy (b).

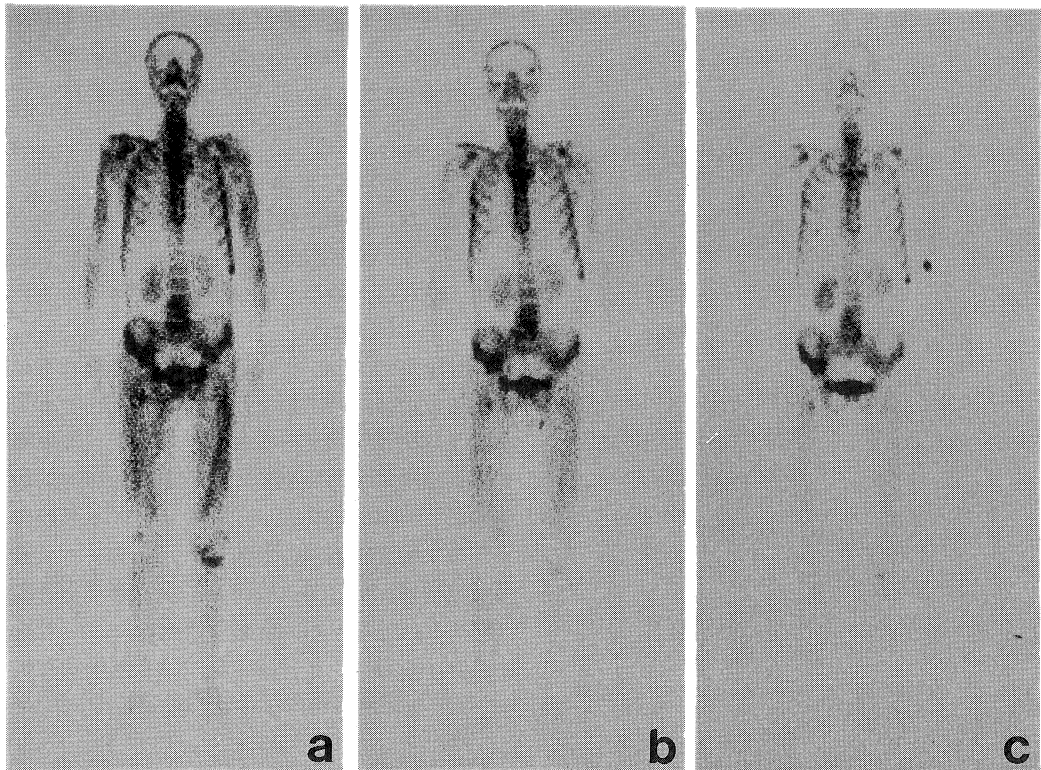


Fig. 3. Bone image shows the intense muscle labeling (case 3) (a).

Bone image shows the decreased muscle labeling 16 days after high-dose steroid therapy. However, bone activity is still low (b).

There is no evidence of the increased muscle uptake 2 months after steroid therapy (c).

(3) 67歳, 男性(症例3)

主 訴: 近位筋の萎縮, 筋力低下および歩行障害

現病歴: 昭和62年11月筋力低下, 歩行障害を来す. 昭和63年2月上肢および下肢の挙上困難となった. また血中CPK値は3,250 IU/Lと異常高値を示した. 多発性筋炎と診断されステロイド療法が施行された. 16日後には prednisolon 80 mg/日の投与が開始され CPK は 726 IU/L に, 40日後には CPK 180 IU/L と低下したが, 依然として四肢挙上が困難であった. 6週間後には上肢挙上が可能となるまで回復した.

^{99m}Tc -HMDP による骨シンチグラフィでは全身の軟部組織への著明な集積(大腿骨/軟部組織比1.41)がステロイド治療後経過とともに改善するのが観察された(大腿骨/軟部組織比3.94) (Fig. 3 a, b, c).

考 按

骨シンチグラフィ製剤の骨外集積は, 種々の組織について報告されている. 筋肉への集積については, 1976年 Brown が多発性筋炎に ^{99m}Tc 標識リン酸化合物が集積することを報告⁴⁾して以来, 炎症性筋肉疾患における有用性が指摘されている.^{5)~7)} 障害された筋肉が描出される機序としては, 急性心筋梗塞巣に ^{99m}Tc 標識リン酸化合物が集積を示すごとく, 変性した筋細胞内のミトコンドリアにリン酸カルシウム塩が析出し, この部に ^{99m}Tc 標識リン酸化合物が取り込まれると考えられている.

本検査法の有用性の第一は, 治療後の経過観察の一助として使用し得ることである. つまり, 多発性筋炎のステロイド療法または免疫療法の効果判定は時に困難な場合がある. その

点、シンチグラフィ上、筋肉への RI 集積の程度は臨床像や CPK レベルと良好な相関を示した。事実、症例 2, 3 はステロイド療法により、筋肉への集積は低下するとともに、筋力低下や血中 CPK も改善を示した。症例 1 はステロイド投与に無効であり、骨シンチグラフィでも軟部組織への集積が増加し、病勢が依然として活動性であることを示している。

本検査法の有用性の第二は、筋生検の部位決定に有用な情報を与えてくれる。 ^{99m}Tc 標識リン酸化合物が異常集積を示す部位を選択的に生検すれば、疾患に特徴的な組織所見が得られる可能性が大である。

多発性筋炎⁵⁾ 以外に、 ^{99m}Tc 標識リン酸化合物が異常集積を示す筋疾患としては、McArdle syndrome,⁶⁾ 大腿筋ヘルニア,⁷⁾ 過度な運動による rhabdomyolysis⁸⁾ などが知られているので、多発性筋炎との鑑別が時に必要となる。非特異的な軟部組織への RI 集積の原因として、標識物の遊離や、RI 投与後あまりにも早期に撮像を行った場合などが知られている。そのため、筋疾患への集積と誤まりやすいので、注意を要する。

以上、多発性筋炎における骨シンチグラフィは、罹患筋やその病勢の診断に有用な手段であることが示された。

文 献

- 1) Osmond, J. D., Pendergrass, H. P. and Potsaid, M. S.: Accuracy of ^{99m}Tc -diphosphonate bone scans and roentgenograms in the detection of prostate, breast and lung carcinoma metastases. *Am. J. Roentgenol.* 125: 972—977, 1975
- 2) Tofe, A. J., Francis, M. D. and Harvey, W. J.: Correlation of neoplasms with incidence and localization of skeletal metastases: An analysis of 1355 diphosphonate bone scans. *J. Nucl. Med.* 16: 986—989, 1975
- 3) Corcoran, R. J., Thrall, J. H., Kyle, R. W., Kaminski, R. J. and Johnson, M. C.: Solitary abnormalities in bone scan of patients with extraosseous malignancies. *Radiology* 121: 663—667, 1976
- 4) Brown, M., Swift, T. R. and Spies, S. M.: Radioisotope scanning in inflammatory muscle disease. *Neurology* 26: 517—520, 1976
- 5) Spies, S. M., Swift, T. R. and Brown, M.: Increased ^{99m}Tc -polyphosphate muscle uptake in a patient with polymyositis: Case report. *J. Nucl. Med.* 16: 1125—1127, 1975
- 6) Swift, T. R. and Brown, M.: Tc- 99m pyrophosphate muscle labeling in McArdle syndrome. *J. Nucl. Med.* 19: 295—297, 1978
- 7) 日野 恵, 福永仁夫, 滋野長平, 山本逸雄, 土光茂治, 森田陸司, 鳥塚莞爾: ^{99m}Tc リン酸化合物の筋病変への異常集積. *核医学* 18: 1140, 1981
- 8) Matin, P., Lang, G., Carretta, R. and Simon, G.: Scintigraphic evaluation of muscle damage following extreme exercise. *J. Nucl. Med.* 24: 308—311, 1983