

放射線治療により著明な縮小がみられた Craniopharyngioma の1例

松本 章傳, 中川 実, 梅田 昭正

craniopharyngioma に放射線治療が有効であるとの意見が多いが, それは主に腫瘍の増大を阻止する効果があるというもので, 腫瘍を縮小させたとの報告は非常に少ない。

放射線治療後7年間の経過のうちに腫瘍の著明な縮小を認め, その過程を CT にて追跡しえた **craniopharyngioma** 成人例を報告した。症例は 37 歳男性, 4 力月前から頭痛, 視力低下, 性欲減退を自覚し当科を受診した。視神経萎縮と両耳側半盲を認め CT にてトルコ鞍上部腫瘍と診断し, 1980年11月開頭手術を行った。腫瘍は視交叉部の後方に存在し充実性で硬く易出血性で更に視交叉部, 視床下部に強く癒着していたため部分切除にとどまった。組織診断は **craniopharyngioma** であった。術後の CT にて直径 24 mm の残存腫瘍を認め, ^{60}Co 照射を56日間で計 3050 rads 行った。6 力月後の1981年7月の CT で腫瘍は直径 16 mm に縮小し, 視力も正常に復していた。その後も腫瘍の縮小は進み, 6 年後の1987年3月には直径 11 mm までに縮小し, 7 年後の1988年7月現在まで再発を認めていない。

以上の結果から放射線治療には **craniopharyngioma** 組織を破壊する力があると考えられ, 全摘手術が困難な場合, 無理な手術操作は避けて術後放射線治療を行うべきであると考えられた。

(昭和63年7月29日採用)

A Dramatic Effect of Postoperative Radiation Therapy for Craniopharyngioma —Case Report—

Fumitsugu Matsumoto, Minoru Nakagawa and Akimasa Umeda

A case is presented in which a marked size reduction of a craniopharyngioma was noted over the period of seven years following postoperative radiation therapy. The patient, a 37-year-old male, was admitted in October 1980 because of headache, blurred vision and sexual impotence for four months before admission. Neurological examination revealed a bitemporal hemianopsia and optic atrophy. A computed tomography (CT) scan showed a homogenously highly enhanced tumor located above the sella turcica. A right frontotemporal craniotomy was performed in November 1980. The tumor was retrochiasmatic in position, solid, hemorrhagic and densely adherent to the optic chiasma and hypothalamus. It was partially resected under an operating microscope. A histological examination

revealed a craniopharyngioma with an adamantinomatous pattern. A postoperative CT scan showed that the long axis of the residual tumor here measured 24 mm. The patient was treated by postoperative irradiation to 3,050 rads for 56 days and discharged. In July 1981, a CT scan showed that the size of the tumor was 16 mm in diameter. The patient did well and his vision returned to normal. In March 1987, a CT scan showed that the size of the tumor was 11 mm in diameter. In July 1988, no recurrence of the tumor was found. The results of this case seem to indicate that radiation therapy is capable of destroying craniopharyngioma tissue. When total surgical removal of a craniopharyngioma appears to be difficult, radiation therapy should be administered. (Accepted on July 29, 1988) *Kawasaki Igakkaishi* 14(4): 678-683, 1988

Key Words ① Craniopharyngioma ② Radiation therapy ③ CT scan

I. はじめに

craniopharyngioma の治療においては、良性腫瘍であることを考えれば全摘手術が理想であることに異論はないが、発生部位などの関係から全摘困難な例が数多く存在するのも事実である。その場合、術後療法として放射線治療が有効であるとの意見が大勢を占めているが、それは主に腫瘍の増大を阻止し再発率の低下や5年生存率の改善をもたらすといった点で効果があるというもので、放射線照射により直接腫瘍を縮小ないしは消失させたとの報告はまれである。^{1)~5)} 今回我々は、放射線治療後7年間の経過のうちに腫瘍の著明な縮小を認め、その過程をCTにて追跡しえた craniopharyngioma 成人例を経験したので、文献の考察を加えて報告する。

II. 症 例

〈患者〉 37歳、男性

主 訴：頭痛、視力低下

家族歴：両親とも肺結核で死亡

既往歴：15歳時、肺結核で6カ月間内科的治療を受け治癒した。

現病歴：約4カ月前から新聞などの字が見えにくくなり、頭痛、性欲減退も自覚するようになった。視力障害が徐々に進行し当院眼科で視神経萎縮を指摘され当科へ紹介された。多飲、多尿はなかった。

入院時所見：体格は中等度で栄養状態は良好であった。体毛は疎で陰毛の脱失を認め、インポテンツを訴えた。血圧98/48 mmHg, 脈拍66/min 整, 体温36.3°Cであった。

神経学的所見：意識は清明で、視力は右0.15, 左0.2で矯正不能, 眼底検査で両側視神経萎縮を認め、視野検査で両耳側半盲を認めた。その他の神経学的異常所見は認められなかった。

一般検査所見：

血液検査：赤血球 $357 \times 10^4/\text{mm}^3$, 血色素 12.3 g/dl, ヘマトクリット値 34.5%, 白血球 $6000/\text{mm}^3$, 血小板 $9.6 \times 10^4/\text{mm}^3$, 血清蛋白 6.2 g/dl, 血糖 73 mg/dl, GPT 9 IU/l, GOT 11 IU/l, ALP 56 IU/l, BUN 16 mg/dl, 血清 Na 142 mEq/l, K 4.3 mEq/l, Cl 104 mEq/l.

尿検査：尿比重 1.019, 蛋白(-), 糖(-).

内分泌検査：TSH 1.25 $\mu\text{U}/\text{ml}$, ACTH 10 pg/ml 以下, GH 0.63 ng/ml, LH 1.9 mIU/ml 以下, FSH 1.9 mIU/ml, プロラクチン 7.0 ng/ml, ADH 8.6 pg/ml, 17-KS 4.4 mg/day, 17-OHCS 1.1 mg/day, 下垂体ゴナドトロピン 6 U/day 以下。

神経放射線学的所見：頭蓋単純写には異常所見はなかった。単純CTにてトルコ鞍上部に等吸収域を呈する腫瘍を認め、造影CTにて境界明瞭に均一かつ著明に増強された (Fig. 1)。脳血管写で両側前大脳動脈 A₁ 部のごくわずかな挙上圧排像と、basilar top の後方への圧排

像がみられた。気脳写 (PEG) でトルコ鞍上部から後方に進展した腫瘍の後半下部の輪郭が示された。

以上の所見よりトルコ鞍上部腫瘍と診断し、1980年11月6日手術を行った。

手術所見：右前頭側頭開頭術を行い視交叉部に到達すると、腫瘍の大部分は視交叉の後方に存在し視交叉から lamina terminalis にかけて挙上しており一部は左視神経の下方に進展していた (Fig. 2)。視交叉部の後方、すなわち lamina terminalis を切開して piecemeal に

腫瘍の切除を進めたが腫瘍はすべて充実性で比較的硬くしかも易出血性であり周囲組織との癒着も強いので、視交叉部から視神経にかけて減圧する部分切除にとどまった。

病理組織学的所見：円柱状細胞の規則正しい配列と扁平上皮細胞の増殖がみられ、いわゆる adamantinomatous pattern を示しており craniopharyngioma と診断された (Fig. 3)。

術後経過：麻酔からの覚醒は良好で速やかに意識清明となり尿崩症などの合併症はみられなかった。視力は一過性に改善され、術後数日間

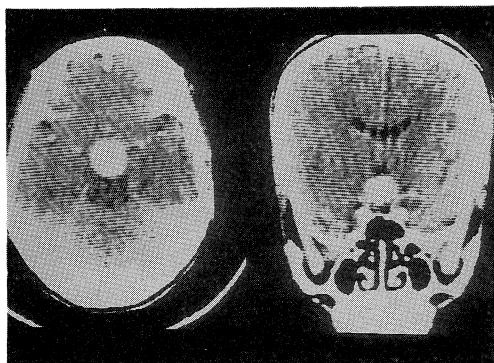


Fig. 1. Enhanced computed tomography (CT) scan showing a homogeneously highly enhanced tumor located above the sella turcica.

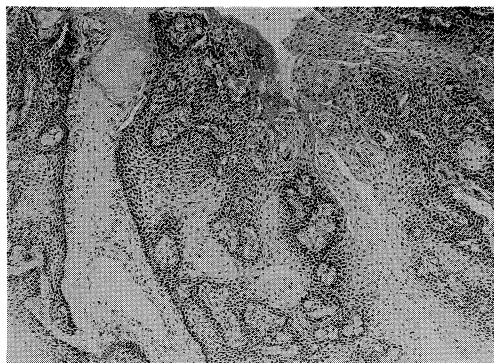


Fig. 3. Microscopic picture revealing a craniopharyngioma showing an adamantinomatous pattern (HE stain, $\times 100$).

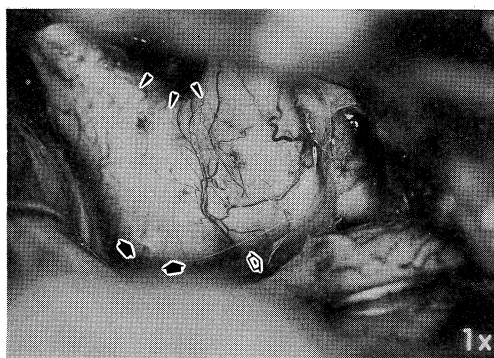


Fig. 2. Operative view. Exposure of chiasma, right optic nerve, right optic tract, left optic nerve, and right internal carotid artery. The tumor is retrochiasmatic in position (arrows). The chiasma appears to be prefixed because of displacement from behind (arrowheads). The optic tract is distorted laterally (open arrow).

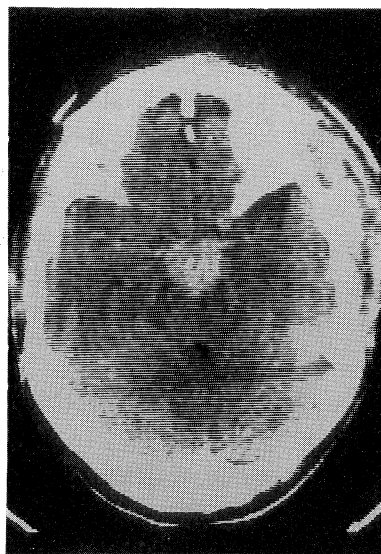


Fig. 4. Postoperative CT scan showing that the long axis of the tumor measured 24 mm.

は腕時計の文字盤がはっきり見える程度になっていたがその後徐々に視力低下が進行し術前と同じとなった。術後13日目の造影CTで直径24 mmの残存腫瘍を認めたため (Fig. 4), 術後19日目から放射線治療を開始した。トルコ鞍上部に5×5 cmの照射野を設定し、 ^{60}Co の対門照射を56日間を計3050 rads行った。この時点では視力は術前と変化はみられず退院した。

退院後経過： ^{60}Co 照射から6ヵ月後の1981年7月にCTを再検してみると腫瘍は直径16 mmに縮小しており (Fig. 5a), 視力は新聞、辞書などの小さい活字が不自由なく読める程度に回復していた。この後も6ヵ月ないしは1年に1回ずつCTを追跡していくと更に腫瘍は縮小し、6年後の1987年3月のCTでは直径11 mmまでに縮小し腫瘍周囲の鞍上槽に隙間がみられるようになった (Fig. 5b)。なお7年後の1988年7月のCTでも腫瘍径は11 mmで再発はみられず、視力は右0.8(1.0), 左0.8(1.0)で、Goldmann 視野検査も正常であった。

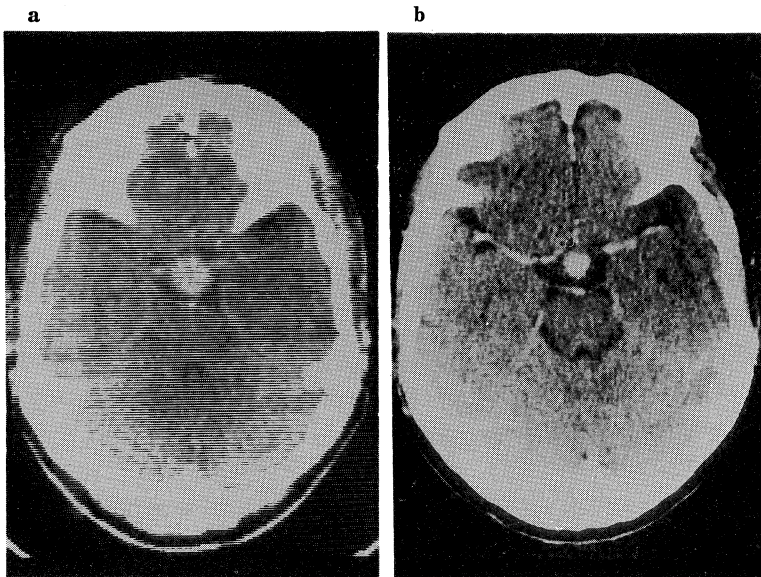


Fig. 5. Serial CT scans showing marked tumor regression following radiation therapy.

a: July 1981, a size of the tumor measured 16 mm.

b: March 1987, a size of the tumor measured 11 mm.

III. 考 察

craniopharyngioma の治療においては良性腫瘍であることを考えれば全摘手術が理想であることに論をまたない。とくに Hoffman⁶⁾ は小児例48例のうち17例に全摘可能, Sweet⁷⁾ は30例中25例で全摘可能であったと述べ、また Symon⁸⁾ は小児および成人例20例の全摘手術で mortality は5%, morbidity は22.2%と良好な成績をあげて全摘手術を奨めている。しかし腫瘍周囲の視神経、視床下部などの重要組織の損傷を生じないように全摘出をすることは必ずしも容易ではなく Baskin⁹⁾ は74例中7例に全摘出できただけと報告している。Bartlett¹⁰⁾ は全摘手術から20年たって再発した例を報告して全摘手術の限界を指摘し、また Mori¹¹⁾ は、craniopharyngioma は病理組織学的には良性であるが発生部位から考えると悪性であると捉え、決して無理な手術をしないよう強調している。殊に本症例のように腫瘍のすべてが充実性でしかも視交叉の後上方に進展し易出血性で周囲重要組織との癒着が強いといったような手術手技上の不利な条件のそろうた場

合、全摘手術は重大な合併症を伴うことが予想され、可能な限りにおいて切除するにとどめ全摘は避けるべきであろう。

こうした全摘困難で腫瘍が残存した場合、術後療法として放射線治療が一般的である。Carmel¹²⁾ は43例の小児例の検討を行い、全摘できた14例に死亡例はなく最も成績が良いが50%に再発が認められて“false cure”であり、亜全摘に終わった例の再発率は90%、10年生存率は52%であるのに対し、亜全摘後放射線治療を行った例では

再発率は25%以下に低下し10年生存率は87%と良好であったと述べ、放射線治療により腫瘍の増大を阻止しないしは遅延することにより再発率を低下させ長期生存率を改善できると結論している。このほか Shapiro¹³⁾ は全摘が不可能な場合、放射線治療を行うことにより腫瘍の成長が阻止できると述べ、放射線治療を全摘手術の次善の策として位置づけている。

このように放射線治療の有効性が評価されているが、その大多数は腫瘍の増大を阻止する効果があるというもので、腫瘍を直接縮小ないしは消失させたとの報告は非常にまれである。Kramer²⁾ は部分切除後⁶⁰Co照射を行い剖検にて腫瘍の消失を確認し得た2例を報告し、放射線治療によって craniopharyngioma を治癒させ得る可能性を示した。また Amacher¹⁾ も放射線治療で腫瘍が消失したことが剖検により確認できた症例の経験から放射線治療には腫瘍を破壊する力があると述べている。このほか益澤³⁾ はCT追跡によって⁶⁰Co照射後著明な縮小が認められた症例を報告しており、Stahnke⁵⁾ も同様な放射線著効例が2例あったと述べている。また、Shillito⁴⁾ は放射線治療後レ線上の腫瘍石灰化像の縮小が認められた例を報告している。われわれの症例においても7年間にわたるCT追跡によると腫瘍径は24mmから11mmへ縮小し体積にすると1/10以下に縮小したことになり⁶⁰Co照射の有効性が実証されたが、殊に⁶⁰Co照射直後には腫瘍径に変化はなく6ヵ月後から6年後まで長い期間にわたって徐々に腫瘍径が縮小していった点で興味深い。Ghatak¹⁴⁾ は遅発性放射線壊死の原因として脳血管の血管壁の肥厚などによる内腔の狭窄、閉塞あるいは血栓形成をあげているが、腫瘍血管において同様な変化が生じたと考えれば本症例の放射線治療の遅発性効果が説明されよう。脳動静脈奇形においても放射線療法の後その消失に2年を要しており、¹⁵⁾ 放射線照射によって腫瘍血管の閉塞が進むとしてもそれは極めて緩徐であると思われ、二次的に生ずる腫瘍の縮小化

も徐々にであろうことは十分に予想される。CTの導入以前には腫瘍が縮小したかどうかの判断は難しかったと思われ、そうした事情から craniopharyngioma の放射線治療に対して腫瘍の増大を阻止するといった言わば消極的な治療効果しか期待されなかったものと思われるが、本症例のように放射線治療の著効例があることは今や明らかであり、今後、放射線治療にもっと積極的な治療効果を期待してよいのではないかと考えられる。

ところで放射線線量について Onoyama¹⁶⁾ は4999 rads に達しなかった場合の成績は不良で5500~6000 rads が良いと述べ、また Manaka¹⁷⁾ も5000 rads 以上を奨めている。しかし、Hoff¹⁸⁾ は2750~4500 rads の線量で十分良好な成績を挙げており、われわれの症例の場合、⁶⁰Co照射を行った時点では視力障害のほかには脱落症状はなく、遅発性放射線壊死¹⁴⁾ などの合併症を避けるために線量については慎重に考え3050 rads にとどめた。諸家の報告に比べると少線量ではあるが、照射後7年間に及ぶ follow up で判断すると、合併症もなく十分な治療効果があったと考えられる。したがって、こうした良性腫瘍の場合、useful life の延長を主眼に置かならば、視神経、視床下部などの重要組織に向けて、合併症を生ずるか生じないかといったぎりぎりの許容線量まで照射する必要性には疑問の余地があり、至適線量については今後さらに検討を要するであろう。

IV. 結 語

放射線治療により腫瘍径の著明な縮小を認めた craniopharyngioma 成人例を報告し、若干の文献的考察を行った。

本論文の要旨は第25回日本脳神経外科学会中国・四国地方会(1988年、岡山)において発表した。

文 献

- 1) Amacher, A. L.: Craniopharyngioma: The controversy regarding radiotherapy. *Child's Brain* 6: 57—64, 1980
- 2) Kramer, S., Southard, M. and Mansfield, C. M.: Radiotherapy in the management of craniopharyngiomas. Further experiences and late results. *Am. J. Radiol.* 103: 44—52, 1968
- 3) 益澤秀明: 頭蓋咽頭腫の手術治療成績. *小児がん* 11: 137—143, 1977
- 4) Shillito, J., Jr.: Management of craniopharyngioma in childhood. *In Pediatric neurological surgery*, ed. by O'Brien, M. S., New York, Raven Press. 1978, pp. 59—73
- 5) Stahnke, N., Grubel, G., Lagenstein, I. and Willig, R. P.: Long-term follow-up of children with craniopharyngioma. *Eur. J. Pediatr.* 142: 179—185, 1984
- 6) Hoffman, H. J., Hendrick, E. B., Humphreys, R. P., Buncic, J. R., Armstrong, D. L. and Jenkin, R. D. T.: Management of craniopharyngioma in children. *J. Neurosurg.* 47: 218—227, 1977
- 7) Sweet, W. H.: Radical surgical treatment of craniopharyngioma. *Clin. Neurosurg.* 23: 52—79, 1976
- 8) Symon, L. and Sprich, W.: Radical excision of craniopharyngioma. Results in 20 patients. *J. Neurosurg.* 62: 174—181, 1985
- 9) Baskin, D. S. and Wilson, C. B.: Surgical management of craniopharyngiomas. A review of 74 cases. *J. Neurosurg.* 65: 22—27, 1986
- 10) Bartlett, J. R.: Craniopharyngiomas—a summary of 85 cases. *J. Neurosurg. Psychiatry* 34: 37—41, 1971
- 11) Mori, K., Handa, H., Murata, T., Takeuchi, J., Miwa, S. and Osaka, K.: Results of treatment for craniopharyngioma. *Child's Brain* 6: 303—312, 1980
- 12) Carmel, P. W., Antunes, J. L. and Chang, C. H.: Craniopharyngiomas in children. *Neurosurgery* 11: 382—389, 1982
- 13) Shapiro, K., Till, K. and Grant, D. N.: Craniopharyngiomas in childhood. A rational approach to treatment. *J. Neurosurg.* 50: 617—623, 1979
- 14) Ghatak, N. R. and White, B. E.: Delayed radiation necrosis of the hypothalamus. Report of a case. Simulating recurrent craniopharyngioma. *Arch. Neurol.* 21: 425—430, 1969
- 15) 神保 実: 脳動静脈奇形に対する Radiosurgery. 半田 肇, 佐野圭司編: *Mt. Fuji Workshop on CVD. vol. 2, 脳動静脈奇形の治療*. 東京, 小玉株式会社. 1984, pp. 167—172
- 16) Onoyama, Y., Ono, K., Yabumoto, E. and Takeuchi, J.: Radiation therapy of craniopharyngioma. *Radiology* 125: 799—803, 1977
- 17) Manaka, S., Teramoto, A., Takakura, K.: The efficacy of radiotherapy for craniopharyngioma. *J. Neurosurg.* 62: 648—656, 1985
- 18) Hoff, J. T. and Patterson, R. H., Jr.: Craniopharyngiomas in children and adults. *J. Neurosurg.* 36: 299—302, 1972