内視鏡的ポリペクトミーにて摘出した直腸平滑筋腫の1例

星加　和徳，大谷　公彦，鴨井　隆一，加藤　智弘，萱嶋　英三，小塚　一史，
長崎　貞臣，藤村　宜憲，宮島　宣夫，内田　純一，木原　彊

内視鏡的ポリペクトミーにて摘出した直腸平滑筋腫の1例を経験した．症例は62歳男性で，腹部膨満感と鈍痛あり，1987年10月22日に当院へ入院した．注腸造影では，直腸に隆起性病変を指摘された．大腸内視鏡検査では，肛門縁より7cmの部に亜有茎性の隆起性病変を認め，その表面は正常粘膜で覆われていた．ポリペクトミーを施行し病変を摘出した．摘出標本の大きさは7×7×7mm大であった．割面では，中央部に5mm大の白色の腫瘤が認められ，病変は正常粘膜で覆われていた．組織学的所見では，平滑筋腫と診断された．本邦において，内視鏡的ポリペクトミーにて摘出された大腸平滑筋腫の報告は14例にすぎない．

（昭和63年11月11日採用）

A Case of Leiomyoma in the Rectum Removed by Endoscopic Polypectomy

Kazunori Hoshika, Kimihiko Otani, Ryuichi Kamoi, Tomohiro Kato,
Eizo Kayashima, Kazushi Kozuka, Sadaomi Nagasaki, Yoshinori Fujimura,
Norio Miyashima, Junichi Uchida and Tsuyoshi Kihara

This case report describes a patient with rectal leiomyoma removed by endoscopic polypectomy.

A 62-year-old man was admitted to our hospital on October 22, 1987 complaining of abdominal fullness and dull pain. A barium enema revealed a protruding lesion in the rectum. Colonofiberscopic examination disclosed a semi-pedunculated lesion covered by normal mucosa 7 cm from the anus. The lesion was removed by endoscopic polypectomy. The collected specimen was 7×7×7 mm in size. The cut surface of the specimen showed a white round tumor covered by normal epithelium of the colon. Histological findings of the specimen disclosed leiomyoma.

Only 14 cases of leiomyoma of the colon and rectum removed by endoscopic polypectomy have been reported so far in Japan. (Accepted on November 11, 1988)
Kawasaki Igakkaishi 15(1) : 161—165, 1989

Key Words ① **Leiomyoma** ② **Rectum** ③ **Polypectomy**

川崎医科大学　内科消化器部門Ⅱ
〒701-01 倉敷市松島577

Division of Gastroenterology, Department of Medicine,
Kawasaki Medical School: 577 Matsushima, Kurashiki,
Okayama, 701-01 Japan

はじめに

大腸平滑筋腫は比較的まれな疾患であるが，最近，著者らは内視鏡的ポリペクトミーにて摘出した直腸平滑筋腫の1例を経験したので，若干の文献的考察を加えて報告する．

症　例

症　例：62歳　男性

主　訴：腹部膨満感，鈍痛

既往歴：28歳時虫垂切除術，41歳時十二指腸潰瘍，48歳時肝炎

家族歴：父親が脳卒中，母親が糖尿病

現病歴：昭和62年6月頃より上腹部に膨満感と鈍痛あり，8月に当院放射線科で施行した注腸造影で直腸と横行結腸に陰影欠損を指摘され，当科に大腸内視鏡検査が依頼された．内視鏡検査では，直腸に隆起性病変を認め，ポリペクトミー目的で10月22日入院した．

入院時現症：身長160 cm，体重60 kg，血圧112/60 mmHg，脈拍72/分整．貧血，黄疸なく，心・肺異常なく，腹部も異常なかった．

検査成績：血液検査では赤血球数$457\times10^4/\mu l$，血色素量15.0 g/dl，ヘマトクリット44.7%，白血球数10100/μl，血小板数$28.8\times10^4/\mu l$で，肝機能検査で異常を認めなかった．CEAは1.5 ng/ml以下であった．

注腸造影：直腸後壁に7 mm大の表面平滑な隆起性病変を認めた（**Fig. 1**）．

大腸内視鏡検査：肛門縁より7 cmの部に亜有茎性の隆起性病変を認め，その表面は正常粘膜で覆われていた．ポリペクトミーを施行し病変を摘出したが，出血等の合併症は認めなかった（**Fig. 2**）．

摘出標本：大きさは7×7×7 mm大で，病変は正常粘膜に覆われ，割面では中央部に5 mm大の白色の腫瘤が認められた（**Fig. 3**）．

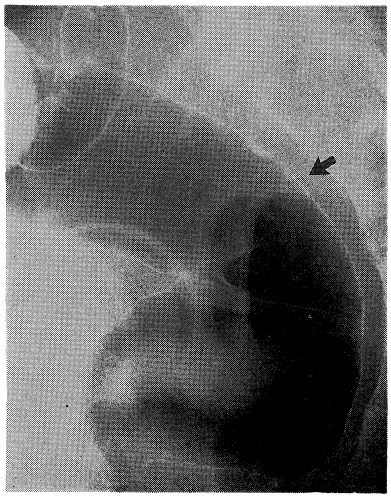

Fig. 1. On barium enema, a protruded lesion is observed in the rectum (arrow).

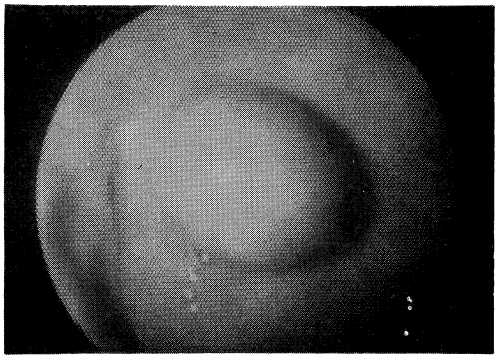

Fig. 2. Colonofiberscopic examination shows a semipedunculated lesion in the rectum.

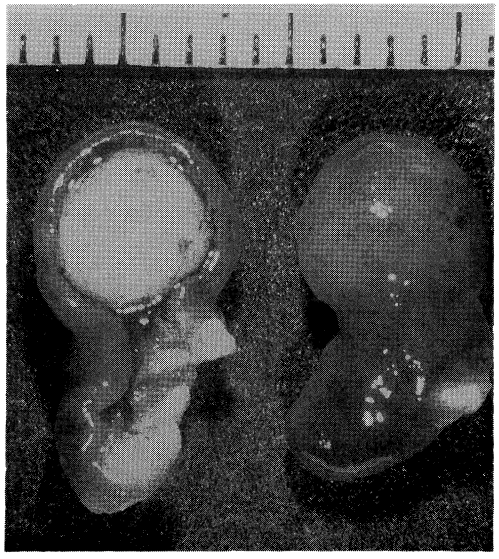

Fig. 3. The collected specimen is 7×7×7 mm in size.

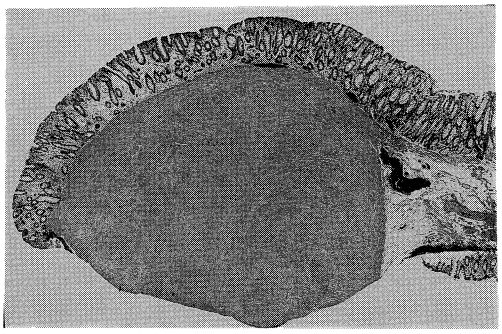

Fig. 4. Cut section of the specimen shows the lesion covered by normal epithelium of the colon.

Fig. 5. Histological finding of the specimen shows leiomyoma (H-E stain, ×120).

組織学的所見：病変は正常粘膜で覆われ，腫瘤は粘膜筋板に連続した紡錘形を呈する腫瘍細胞の増殖よりなり(**Fig. 4**)，腫瘍細胞は束状に配列し，異型性，細胞分裂像は乏しく平滑筋腫と診断された(**Fig. 5**).

考　　察

消化管平滑筋腫瘍1018例についての Golden ら[1] の集計では，その発生部位は胃 61.5％，小腸 19％，直腸 7％，十二指腸 5％，結腸 3％，Anderson ら[2] の集計では胃 65％，小腸 25％，結腸 3％，直腸 7％と大腸における平滑筋腫瘍の発生頻度は少ない．また，信田ら[3] の消化管平滑筋腫 230 例の集計では，胃 96 例，食道 71 例，小腸 27 例，大腸 19 例，十二指腸 17 例と大腸平滑筋腫は比較的まれな疾患で，その頻度は Somervell ら[4] によると直腸腫瘍の 0.08％と低い．しかし，本邦における直腸平滑筋腫と結腸平滑筋腫を合わせた大腸平滑筋腫の報告は現在までに 100 例を越え，[5),6)] さほどまれな疾患ではなくなっている．

これらの大腸平滑筋腫の治療としては核出術あるいは腫瘍を含めた腸管切除術が主体であり，近年食道平滑筋腫では内視鏡的ポリペクトミーが治療法の一つとして確立してきたものの，大腸平滑筋腫に対する内視鏡的ポリペクトミーの報告はいまだ少なく，本邦における内視鏡的ポリペクトミーにて摘出された大腸平滑筋腫の報告例は自験例も含め 14 例があるに過ぎない[7)~19)] (**Table 1**).

Table 1. Literature review of leiomyoma of the colon and rectum removed by endoscopic polypectomy in Japan.

	Authors	Year	Age	Sex	Location	Size (mm)
1	Kawakami et al	1979	40	M	Transverse colon	15×15×19
2	Tatsumura	1980	74	M	Rectum	4×3
3	Uetani et al	1980	61	M	Rectum	10
4	Marutani et al	1980	48	M	Rectum	9
5	Terada et al	1981	56	F	Rectum	18×8
6	Kadohara et al	1982	77	M	Ascending colon	8×8×8
7	Yamada et al	1984	36	M	Sigmoid colon	20×18×24
8	Egawa et al	1984	64	M	Descending colon	
9	Nagano et al	1984	61	M	Sigmoid colon	
10	Yoshida et al	1985	58	M	Transverse colon	10×10×10
11	Nakamura et al	1985	51	M	Sigmoid colon	4×4×3
12	Sou et al	1986	58	M	Transverse colon	
13	Yamada et al	1986	60	M	Sigmoid colon	6×6
14	Hoshika et al	1988	62	M	Rectum	7×7×7

内視鏡的にポリペクトミーされた大腸平滑筋腫の報告をみると，年齢は 36 歳より 77 歳におよび，平均 57.6 歳で，年代別では 60 歳代が最も多かった．性別は，男性 13 例，女性 1 例と男性が圧倒的に多かった．

発生部位は，直腸 5 例，S 状結腸 4 例，下行

結腸1例，横行結腸3例，上行結腸1例で，直腸に最も多かった．

大きさは，4×4×3mmから20×18×24mmで，最大径の平均値は10.8mmであった．中村ら[17]によると手術的に切除された大腸平滑筋腫の最大径の平均値は69±45mmであり，佐々木ら[5]によれば直腸平滑筋腫では5cm以上のものが半数以上をしめ，2cm以下の例は76例中11例に過ぎなかったとされ，ポリペクトミーされた平滑筋腫の大きさが手術例に比較して明らかに小さいことがよくわかる．

形態は，有茎性2例，亜有茎性6例，無茎性1例で，亜有茎性のものが多かった．

病変は，単発のものが多いが多発性のものも2例あった．

主訴は，腹部伸展感，残便感，軟便，下痢，腹部膨満感，鈍痛などの不定愁訴のほか，下血が3例に，吐血が1例に認められていた．しかし，下血の2例はそれぞれ腺腫，癌よりの出血と考えられ，吐血例は胃潰瘍からの出血であった．また，無症状で人間ドックや大腸癌の術後の経過観察の検査で発見されているものもあり，偶然の機会に発見されたものが多い．

注腸造影では，表面平滑な隆起性病変として描出される．内視鏡所見でも，表面平滑な隆起性病変として観察されるが，病変の中心に臍窩を認める報告もある．また，病変の表面は正常粘膜で覆われ，その色調は周辺粘膜と変わらない色調であるが，蒼白とか赤色調と報告されたものもあった．粘膜表面の潰瘍形成は，集計された病変の大きさが小さいためかほとんど認められなかった．杉本ら[20]によると，粘膜下腫瘍の内視鏡所見の特徴は，表面平滑で赤色調を呈することはまれであり，周辺粘膜と同様の血管透視像が認められることとされているが，赤色調を呈する病変の報告も散見され，中村ら[17]は，赤色調を呈した原因は，腫瘍を覆う腸粘膜が粘膜上皮の再生像を呈するとともに，固有粘膜内の血管のうっ血が著明であるためと考えており，赤色調を呈する粘膜下腫瘍が存在することを強調している．

粘膜下腫瘍に対するポリペクトミーについて杉本ら[20]は，管腔内発育型の明らかな半球状で2cm以下のもの，有茎性で3cm以下のもので可能であるとしている．著者らは，その適応については，粘膜下腫瘍がスネアにより完全に持ち上げることが可能であり，その病変基部が1.5cm以下，できれば1cm以下の有茎性あるいは亜有茎性の病変が望ましいと考えている．

佐々木ら[5]によれば，直腸平滑筋腫76例中8例は検診または他疾患の検査中に偶然発見されており，これらは，有症状例に比し1cm前後の小さいものが多いとされ，今後このような偶然の機会に発見された病変が内視鏡的ポリペクトミーの対象となってくるものと考えられる．また，直腸平滑筋腫では肛門縁より8cm以下にあるものが87％で肛門直腸指診にて腫瘤を触知できる症例が多く，70％のものは内方へ半球形に内腔に突出していたとされ，直腸指診の機会を増やすことや，大腸検診や他疾患の検索などで大腸の検索する機会が増加すれば，偶然に発見される症例が増加し，内視鏡的ポリペクトミーされる症例も増加するものと考えられる．

結　　論

内視鏡的ポリペクトミーにて摘出した直腸平滑筋腫の1例を経験し，若干の文献的考察を加えて報告した．

文　　献

1) Golden, T. and Stout, A. P.: Smooth muscle tumors of the gastrointestinal tract and retroperitoneal tissues. Surg. Gynecol. Obstet. 73: 784—810, 1941

2) Anderson, P. A., Dockerty, M. B. and Buie, L. A.: Myomatous tumors of the rectum (leiomyomas and myosarcomas). Surgery 28: 642—650, 1950

3）信田重光，長島金二，荒川征之，松沢良和，池口祥一，横田勝正，武藤邦彦，日高知昭，高田悦雄：消化管の非上皮性腫瘍について―その臨床面よりの考察―．胃と腸 10：861―875，1975
4）Somervell, J.L. and Mayer, P.F.: Leiomyosarcoma of the rectum. Br. J. Surg. 58：144―146, 1971
5）佐々木一晃，中山 豊，早坂 滉，石山勇司，宮下秀隆：直腸平滑筋腫の1例および本邦集計76例の考察．日臨外医会誌 45：337―344，1984
6）渥美 清，土屋 潔，村上隼夫，梶原建熙，伊東忠弘：S状結腸有茎性平滑筋腫の1例．胃と腸 18：1109―1114，1983
7）川上泰正，鈴木快輔，藤田力也，川瀬定夫，大栗茂芳，小林明文，菅田文夫，佐川文明，佐竹儀治，池延東男：有茎性直腸平滑筋腫の1例．Progress of Digestive Endoscopy 14：242―244, 1979
8）龍村俊樹：直腸平滑筋腫瘍．癌の臨 26：97―104，1980
9）上谷潤二郎ほか：直腸平滑筋腫の3例．大腸肛門誌 33：156，1980
10）丸谷 巌ほか：粘膜筋板から発生した直腸平滑筋腫の多発の一例．大腸肛門誌 33：157，1980
11）寺田紘一ほか：有茎性直腸平滑筋腫の2例．大腸肛門誌 34：421，1981
12）門原三志男ほか：内視鏡的ポリペクトミーが可能であった大腸平滑筋腫の1例．Gastroenterol. Endosc. 24：1482, 1982
13）山田博康，山野上路夫，吉川信夫，番匠谷孝広，山根修治，水尾泰馬，土谷太郎，本 正美：経内視鏡的に切除しえたS状結腸平滑筋腫の一例．Progress of Digestive Endoscopy 25：305―308, 1984
14）江川春延ほか：結腸，直腸平滑筋腫の3例．Gastroenterol. Endosc. 26：2524, 1984
15）長野真久ほか：ポリペクトミーで診断した大腸平滑筋腫の1例．Gastroenterol. Endosc. 26：315, 1984
16）吉田竜介，光島 徹，大城宏之，安井 譲，渡部泰樹，織原夕起夫，佐川文明：内視鏡的ポリペクトミーにて切除しえた横行結腸平滑筋腫の1例．Progress of Digestive Endoscopy 26：326―329, 1985
17）中村正樹，菊池直人，並木真生，中村泰行：内視鏡的ポリペクトミーにて切除しえた赤色調を呈したS状結腸平滑筋腫の1例．Progress of Digestive Endoscopy 27：304―307, 1985
18）湊 浩一ほか：内視鏡的ポリペクトミーによって診断された横行結腸平滑筋腫の1例．Gastroenterol. Endosc. 28：467, 1986
19）山田 稔ほか：内視鏡的ポリペクトミーにて診断した大腸平滑筋腫の2例．Gastroenterol. Endosc. 28：850, 1986
20）杉本伸彦，掘向文憲，仲村 洋，竹下俊隆，宮岡正明，小泉智弘，松本英一，佐々木公夫，林 正之，福武勝秀，酒井義浩，芦澤真六：直腸・結腸の内視鏡―第16報：粘膜下腫瘍―．Progress of Digestive Endoscopy 18：161―164, 1981