

大動脈弓, 肋軟骨, 気管・気管支軟骨の石灰化の頻度に関する検討

沖本 二郎, 木村 雅司, 築山 邦規, 梅木 茂宣, 川根 博司, 副島 林造

60歳以上の男女 295名を対象に, 胸部 X線, 大動脈弓, 肋軟骨, 気管・気管支軟骨の石灰化の頻度を検討した。

その結果, ① 大動脈弓 ② 肋軟骨 ③ 気管・気管支軟骨の石灰化は各々, 男性では, 60歳代 ① 24.4% ② 31.1% ③ 2.2%, 70歳代 ① 42.5% ② 42.5% ③ 3.4%, 80歳以上 ① 63.6% ② 66.7% ③ 3.0%で, 女性では, 60歳代 ① 39.0% ② 78.0% ③ 12.2%, 70歳代 ① 43.3% ② 80.0% ③ 20.0%, 80歳以上 ① 64.3% ② 92.9% ③ 42.9%であった。

以上より, 大動脈弓の石灰化は男女ほぼ同様であるが, 肋軟骨, 気管・気管支軟骨の石灰化は, 女性が男性に比し早期にまた高率に認められることが示唆された。

(平成元年4月4日採用)

Calcification of the Aortic Arch, Costal Cartilage and Tracheo-Bronchial Cartilage

Niro Okimoto, Masashi Kimura, Kuninori Tsukiyama, Shigenobu Umeki, Hiroshi Kawane and Rinzo Soejima

The incidence of calcification of the aortic arch, costal cartilage and tracheo-bronchial cartilage was studied in 295 chest X-ray films of patients above 60 years old.

The incidence of calcification of ① the aortic arch ② costal cartilage and ③ tracheo-bronchial cartilage was ① 24.4% ② 31.1% and ③ 2.2% in 60-69-year-old males, ① 42.5% ② 42.5% and ③ 3.4% in 70-79-year-old males, and ① 63.6% ② 66.7% and ③ 3.0% in males over 80 years old, and ① 39.0% ② 78.0% and ③ 12.2% in 60-69-year-old females, ① 43.3% ② 80.0% and ③ 20.0% in 70-79-year-old females, and ① 64.3% ② 92.9% ③ 42.9% in females over 80 years old.

These results showed that the incidence of calcification of the aortic arch was almost the same in males and females. However, the incidence of calcification of costal cartilage and tracheo-bronchial cartilage in females was higher

at an early stage than that in males. (Accepted on April 4, 1989) *Kawasaki Igakkaishi* 15(2): 385-388, 1989

Key Words ① Calcification ② Aortic arch ③ Costal cartilage
④ Tracheo-bronchial cartilage

はじめに

老年者の胸部X線の読影を行うと、大動脈弓や肋軟骨の石灰化はよく目につくが、気管・気管支軟骨の石灰化は少ないとの印象を与える。そこで、実際に加齢に伴う大動脈弓、肋軟骨、気管・気管支軟骨の石灰化の頻度を検討してみた。

対象および方法

1) 対象

川崎医科大学呼吸器内科を受診した60歳以上の男性210名(60歳代90名, 70歳代87名, 80歳以上33名), 女性85名(60歳代41名, 70歳代30名, 80歳以上14名)を対象とした。

2) 方法

正面撮影および側面撮影の2枚のX線フィルムより、大動脈弓、肋軟骨、気管・気管支軟骨の石灰化の有無を読影した(Fig. 1)。

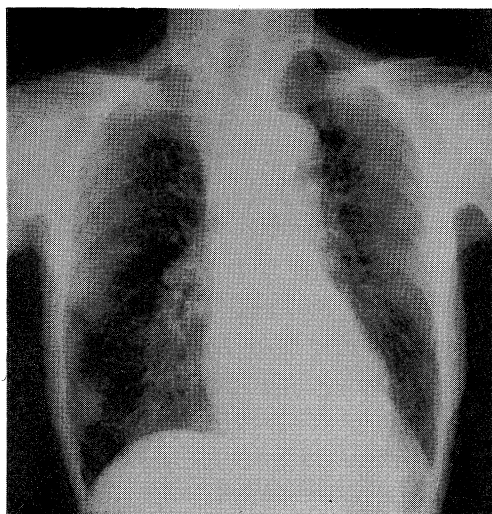


Fig. 1. Chest X-ray film shows calcification of tracheo-bronchial cartilage.

結果

1) 大動脈弓の石灰化 (Fig. 2)

男女とも高齢になるに従い石灰化の頻度が増し、男性では、60歳代24.4%, 70歳代42.5%, 80歳以上63.6%に、女性では、60歳代39.0%, 70歳代43.3%, 80歳以上64.3%に大動脈弓の石灰化が認められた。

2) 肋軟骨の石灰化 (Fig. 3)

男性では、60歳代31.1%, 70歳代42.5%, 80歳以上66.7%に肋軟骨の石灰化が認められた。女性では、60歳代ですでに78.0%に石灰化を認め、70歳代では80.0%, 80歳以上では92.9%と男性に比し、その頻度が高かった。

3) 気管・気管支軟骨の石灰化 (Fig. 4)

男性では、60歳代2.2%, 70歳代3.4%, 80歳以上3.0%と、いくら高齢になっても気管・気管支軟骨の石灰化の頻度は増加しなかった。

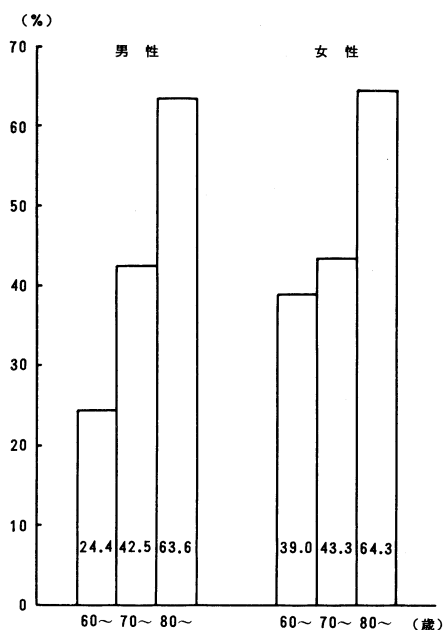


Fig. 2. Calcification of aortic arch

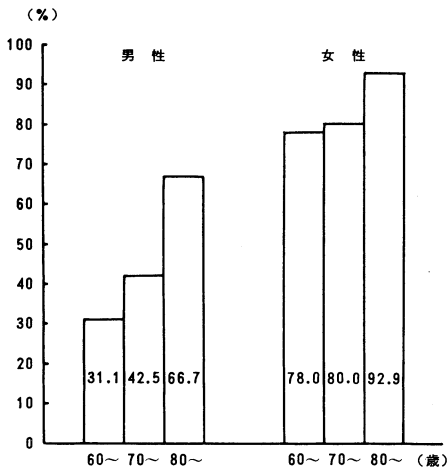


Fig. 3. Calcification of costal cartilage

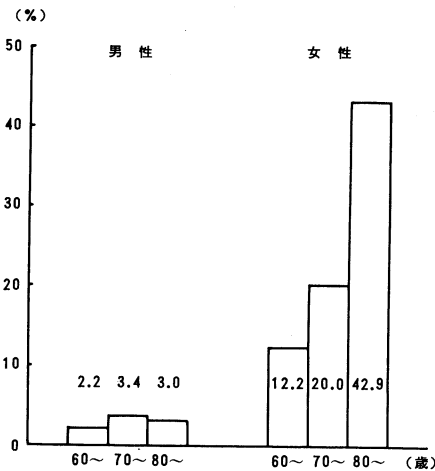


Fig. 4. Calcification of tracheo-bronchial cartilage

それに比し女性では，60歳代12.2%，70歳代20.0%，80歳以上42.9%と高齢になるに従い石灰化の頻度が増加した。

考 察

老人肺は，臨床的には「日常生活を平常に営む健康な老年者の肺」を意味する漠然とした概念で捉えられているが，1) 形態学的変化は，壁の破壊を伴わない呼吸細気管支以下の末梢気道の拡張，2) 生理学的には，膠原線維，弾性線維，プロテオグリカン，グリコプロテインなどの結合織成分の量的・質的变化であると要約

できる。¹⁾ 以上のような病態生理学的変化を反映して，老人肺の胸部X線像は，肺自体の加齢変化によるものと，肺外構築の変化によるものとに分けられる。肺の加齢変化として，線状影・肺紋理の増強や，逆に肺野透過性亢進の認められることもある。肺外構築の変化として，1) 胸郭前後径増大，2) 胸椎後彎，3) 心陰影の相対的増大，4) 気管・気管支軟骨，肋軟骨，大動脈弓の石灰化，5) 大動脈弓部の突出が認められる。^{1),2)}

大動脈弓の石灰化は，男性では，60歳代24.4%，70歳代42.5%，80歳以上63.6%，女性では，60歳代39.0%，70歳代43.3%，80歳以上64.3%と，男女ともほぼ同様に，高齢になるに従い石灰化の頻度が増した。池田ら³⁾は，60歳代44.0%，70歳代76.5%，80歳代83.3%，40歳未満では認められないと報告している。この大動脈弓の石灰化は，動脈硬化の進展度の指標として有用だといわれている。^{3),4)}

肋軟骨の石灰化は，男性では上下縁が主に石灰化し先端は凹(vagina状)であり，女性では逆に中央部が主に石灰化し先端は凸(penis状)であることが多い。⁵⁾ 私どもの結果では，男女とも高齢になるに従い石灰化の頻度は増すが，男性の60歳代31.1%，70歳代42.5%，80歳以上66.7%に比し，女性では，60歳代78.0%，70歳代80.0%，80歳以上92.9%と，男性に比し女性の方が頻度が高かった。また，女性は男性に比べて早期に化骨化傾向があり，若年者にも観察されるといわれる。⁶⁾

気管・気管支軟骨の石灰化は，男性では，60歳代2.2%，70歳代3.4%，80歳以上でも3.0%と低率であり，高齢になっても増加しなかったが，女性では，60歳代12.2%，70歳代20.0%，80歳以上42.9%と高齢になるに従い頻度が増した。福地ら⁷⁾は，男性では，60歳代の2.6%から80歳代の3.1%であり，女性では，60歳代3.7%，70歳代11.4%，80歳代47.4%，90歳代100%と著明な年齢変化を呈すると，私どもと同様の報告をしている。この男女差の原因は不明であり，呼吸機能，喫煙歴，血清Ca値，血清P値について，石灰化

のある群とない群とのあいだに有意差はないと述べている。

以上、大動脈弓、肋軟骨、気管・気管支軟骨の石灰化を検討してみると、大動脈弓の石灰化は男女ほぼ同様であるが、肋軟骨、気管・気管支軟骨の石灰化は、女性が男性に比し早期にまた高率に認められた。特に、気管・気管支軟骨の石灰化では、男性は80歳以上でも3.0%という低率であった。これらは、女性の寿命が男性より長いという事実と一見矛盾するようで興

味深い。老化と寿命とは相関しないとも、また、肋軟骨、気管・気管支軟骨の石灰化が、老化とは関係ないとも考えられる。

ま と め

60歳以上の男女295名の胸部X線を検討したところ、大動脈弓の石灰化は男女ほぼ同様に高齢になるに従い増加したが、肋軟骨、気管・気管支軟骨の石灰化は、女性が男性に比し早期にまた高率に認められた。

文 献

- 1) 青柴和徹, 木田厚瑞: 老人肺・綿菓子肺. 内科 60: 783—789, 1987
- 2) 福島保喜: 胸部大動脈の走行変形. b. Aorta Elongatum. 内科 60: 1349—1354, 1987
- 3) 池田裕政, 坪田輝彦, 浅野健夫: PWV と胸部X線像における大動脈弓との関連について. 動脈硬化 15: 1033—1036, 1987
- 4) 新野 稔: 加齢変化像. 胸部X線診断の基礎知識. 東京, 医学書院. 1983, pp. 124—126
- 5) 大澤 忠: 男と女のサイン. 西岡青春編: 胸部X線読影トレーニング. 東京, ライフサイエンスセンター. 1983, pp. 64—65
- 6) 新野 稔: 肋軟骨骨化. 胸部X線診断の基礎知識. 東京, 医学書院. 1983, p. 74
- 7) 福地義之助, 矢野清隆: 気管支軟骨の石灰化. 内科 57: 897—901, 1986