

兩大血管右室起始症と心房中隔欠損症を合併した右胸心の 1 手術治験例

金沢 成雄, 藤原 巍, 稲田 洋, 木曾 昭光, 野上 厚志, 勝村 達喜

100/50 mmHg の肺高血圧を有する subaortic VSD 型 DORV + ASD + 鏡面像型右胸心の 12 歳女児に対し, ダクロンパッチによる VSD から大動脈へのトンネルパッチ作製及び ASD 閉鎖術を行った. 術後合併症なく極めて順調に経過し, 肺動脈圧は 45/22 mmHg へ低下した. 極めてまれな subaortic VSD 型 DORV, ASD, 鏡面像型右胸心の合併例の外科治療に成功したので文献的考察も加えて報告する. (平成元年 6 月 23 日採用)

Repair of Double Outlet Right Ventricle

Shigeo Kanazawa, Takashi Fujiwara, Hiroshi Inada, Akimitsu Kiso,
Atsushi Nogami and Tatsuki Katsumura

A 12-year-old girl having a double outlet right ventricle associated with a large atrial septal defect and situs inversus totalis was presented.

Markedly pulmonary hypertension with a large left to right shunt was observed by cardiac catheterization and a right ventriculogram disclosed a double outlet right ventricle.

She was surgically treated under a deep hypothermic cardiopulmonary bypass with cardioplegic arrest.

A subaortic VSD and a large atrial septal defect were recognized during the operation.

Internal right ventricular conduit covering the aortic annulus and the VSD was made and the large atrial septal defect was closed with a Dacron patch.

Pulmonary artery pressure dropped from 100-50 mmHg to 45-22 mmHg and she is doing well 3 years after the operation. A double outlet right ventricle associated with an atrial septal defect and dextrocardia is rare in the literature and the anatomical and surgical considerations were discussed. (Accepted on June 23, 1989) *Kawasaki Igakkaishi* 15(3): 532-537, 1989

Key Words ① Double outlet right ventricle ② Mirror-image dextrocardia
③ Successful anatomical correction

はじめに

兩大血管右室起始症 (double outlet right ventricle, DORV) は病型が多彩であるばかりでなく、他の心奇形を合併することも多く、外科治療に際しては各症例の解剖学的異常を正確に把握することが重要とされている。我々は鏡面像型右胸心 (ILL) に兩大血管右室起始症 (DORV) さらに心房中隔欠損症 (ASD) を合併した極めてまれな1症例を経験したので文献的考察を加えて報告する。

症 例

症 例： 12 歳， 女児

主 訴： 体動時の動悸， 息切れ

家族歴： 特記すべきことなし

現病歴： 満期正常分娩にて出生， 生下時体重 2000 g の未熟児であったが， チアノーゼはみられず， 哺乳力も普通であった。しかしその後の発育は遅延し， 1 歳時検診で心雑音を指摘されたが放置していた。3 歳時， 某大学病院に入

院， 心臓カテーテル等の精密検査を受け， 右胸心+心室中隔欠損症 (VSD) と診断されたが手術は受けなかった。その後， 日常生活ではチアノーゼは全くみられなかったものの， 上気道感染を繰り返し， また体動時の動悸と息切れが強いため運動は制限されていた。中学校に進学した後， 症状が増悪したため当科に紹介された。

入院時現症： 身長 137 cm， 体重 26 kg と体格は小で， 血圧 100/78 mmHg， 脈拍 66/min 不整， 貧血， 口唇， 爪床のチアノーゼ及び太鼓ばち指は認められなかった。

右前胸壁は隆起し， 右乳頭部を中心に強い心室拍動を触知した。胸骨右縁第 2 肋間に Levine 4/6 度の収縮期駆出性雑音と II 音の亢進， 第 4 肋間 右鎖骨中線に 4/6 度の汎収縮期逆流性雑音を聴取した。肝脾腫や足背の浮腫はなかった。

胸部 X 線所見 (Fig. 1)： 入院時の胸部 X 線では， 胃泡と心尖部がともに右側に位置する鏡面像型の右胸心であり， 心胸比は 68.4 % と拡大， 肺血管陰影の増強がみられた。

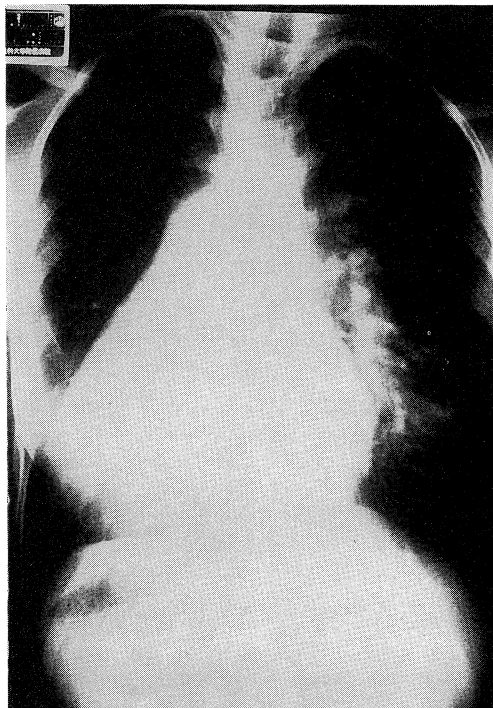


Fig. 1. Preoperative chest x-p

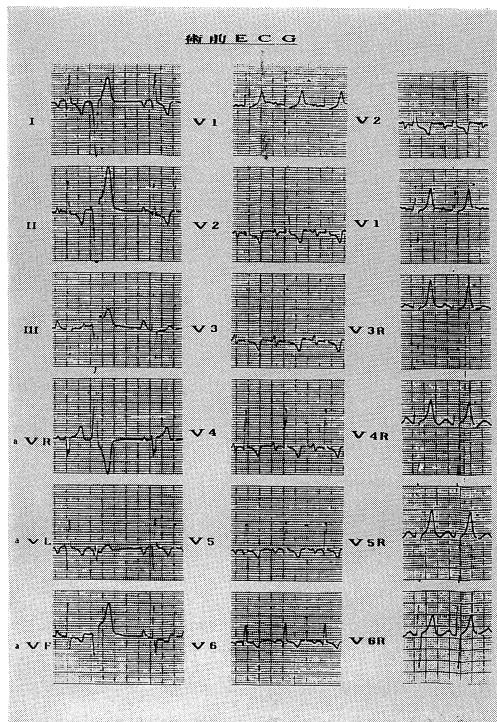


Fig. 2. Preoperative ECG

心電図所見 (Fig. 2): I, aVR の陰性 P 波 および V₂~V₆ で次第に R 波高は減少し, V₁~V_{6R} で RS 型を示すことから心室の逆位も備え, 鏡面像型右胸心にみられる心電図に一致した. 平均電気軸は +115 度と右胸心では正常範囲にあった. また, 右房と右室の負荷見所と心室性期外収縮が認められた.

一般検査所見: 血液検査, 血清生化学的検査には異常はなく, 動脈血血液ガスは pH 7.43, PaCO₂ 29.9 mmHg, PaO₂ 70.5 mmHg, BE -2.8, 動脈血酸素飽和度は 87.5 % と軽度の低下を示した.

超音波検査所見 (Fig. 3): Mモードエコーでは, 中等度の右室の肥大と拡張, 及び肺高血圧の所見がみられたが, 左心系には著変を認めなかった. 一方, 超音波断層では, 心房心室ともに逆位 (ILL) で, 長軸で大きな心房中隔欠損 (ASD) を認め, 短軸では拡張した肺動脈の右に大動脈が並列に位置していた. さらにコント

ラストエコーでは, 心房レベルで右から左への positive jet と逆向きの negative jet がみられ, また, 三尖弁の逸脱も疑われた. 同時に行った腹部エコーでは, 肝臓と下大静脈は左に位置し, 脾臓は右に存在した.

心臓カテーテル検査 (Fig. 4): 肺動脈圧は, 100/50 mmHg と体血圧と等しく, 高度の肺高血圧がみられた. カテーテル先端は容易に右房から左房に進み, 大きな ASD の存在が疑われた.

血液酸素飽和度は右房レベルで上昇したが, 右室レベルでは変化はなく, Qp/Qs 肺体血流量比 2.26, Pp/Ps 肺体血圧比 0.91, 左→右短絡率は 67 %, 右→左短絡率は 26 % であった.

右室造影所見 (Fig. 4): 右室造影では速い時相で肺動脈と大動脈が同じ高さで並列に造影され, 両者の間には Conus を思わせる像が認められた.

以上より, 鏡面像型右胸心 (ILL) + 両大血管

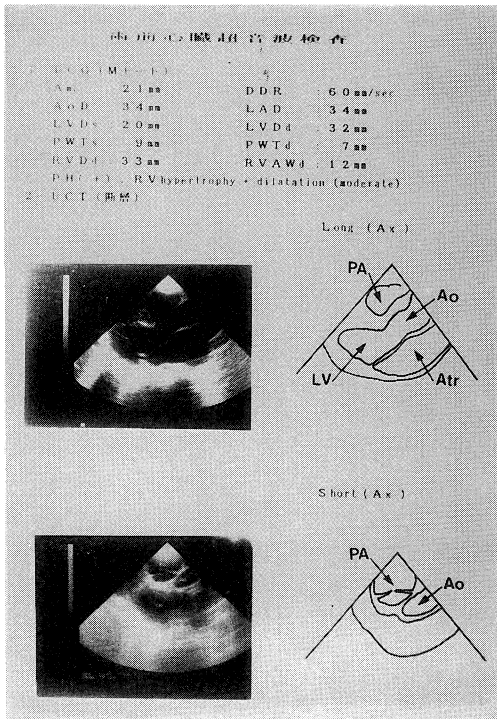


Fig. 3. Preoperative M mode echocardiogram

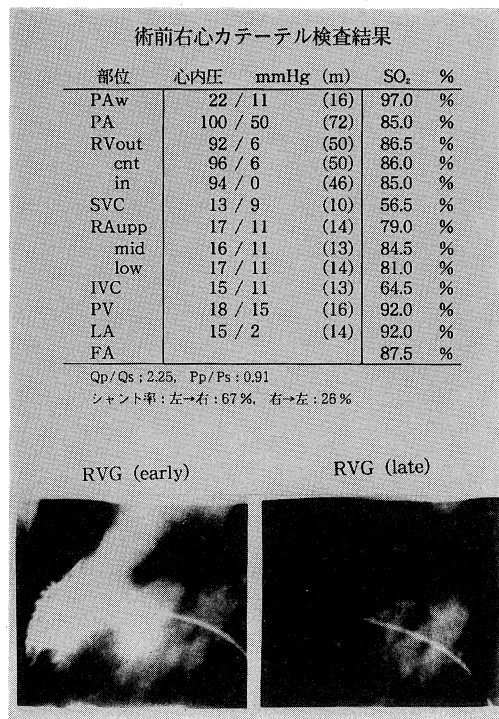


Fig. 4. Preoperative catheterization data (above table) and angiogram (below photograph)

右室起始症(DORV)+心房中隔欠損症(ASD)+肺高血圧と診断し、1980年7月18日開心根治術を施行した。

手術： 胸骨正中切開により心臓に達すると、前面に著しく拡張、緊満した右房を認め、心尖は右に向かい、大きく拡張した右室の右後方に左室が位置していた。右室からは直径4cmに拡張した肺動脈と直径2cmの大動脈が並列に起始していた。上下大静脈脱血、上行大動脈送血にて体外循環を開始し、食道温20°Cの全身低体温と心局所冷却及びSt. Thomas心停止、心筋保護液により心停止下に手術を施行した。右心房を切開すると、2×4cm大、長円形の二次孔欠損型のASDを認めた。次に、冠動脈を損傷しないよう右室自由壁に切開を加え、右室の内腔を検索すると、1.0×1.5cm大のsubaortic型のVSDがみられた。また、大動脈弁と肺動脈弁は同一平面上に並列に位置し、両弁の境界には明らかなConusが存在していた。大動脈弁と僧帽弁の連続性は認められなかった。

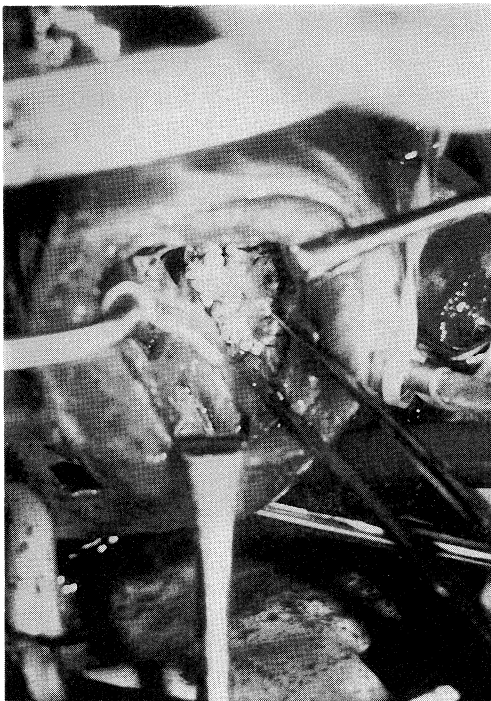


Fig. 5. Intraoperative photograph

以上の術中所見より本症は鏡面像型右胸心(ILL)+subaortic VSD型DORV+二次孔欠損型ASDが合併した極めてまれな症例であることが確認された。subaortic VSDは左室流出路とするに十分な大きさと考えられたため、左心室血がVSDを通して大動脈へ流れるように直径2×2.5cm大のダクロンパッチを用いて右室内にinternal conduitを造設し(Fig. 5)、ASDは、2×4cm大のダクロンパッチを用いて閉鎖した。

体外循環時間は131分、大動脈遮断時間は82分、最低体温18度で、体外循環からの離脱は容易であった。

術後経過： 術後一時、徐脈による低心拍出量状態に陥り、isoproterenolとdopamineを必要としたが、心拍数の増加に伴い循環状態は安定し、人工呼吸器からの離脱も容易で、合併症もなく順調に経過した。

術後心カテーテル結果

部位	心内圧	mmHg (m)
PAw	14/7	(11)
PA	45/22	(30)
RVcnt	38/0	(15)
	EDP	(5)
SVC	6/1	(3)
RA mid	5/2	(3)
IVC	7/1	(5)
AO	96/58	(80)
LV	102/-2	(80)
	LVEDP	(8)
A弁	Gradient (-)	

CO: 4.64 L/min.

CI: 4.55 L/min/m²

RVG

LVG

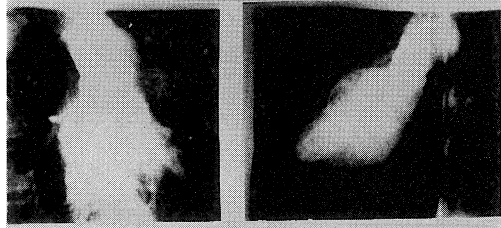


Fig. 6. Postoperative catheterization data (above table) and angiocardiogram (below table)

術後4週で行った心臓カテーテル検査では、肺動脈圧は45/22 mmHgと低下し (Fig. 6), Pp/Ps 肺体血圧比は術前0.91から術後0.47と下降した。心拍出量は、4.64 l/minと正常範囲にあった。右室及び左室の造影 (Fig. 6) では、右室流出路、左室流出路ともに狭窄は認められなかった。

患者は術後5週目に退院し、アスピリンとジピリダモールによる抗凝固療法を行い経過観察中であるが労作時の症状もなく、元気に学校生活を送っている。

考 察

右胸心 (dextrocardia) はまれな疾患で、Van Praagh¹⁾ によれば、その頻度は新生児剖検中0.029%にすぎず、その大部分は鏡面像型 (ILL) であり、90ないし95%は心奇形を伴わないとされている。Cooleyら²⁾ は、鏡面像型右胸心 (ILL) に他の心奇形を合併した症例の開胸術の経験17例を報告しているが、VSDやTOF, PDAなどの合併が主でDORVを合併した症例の記載はない。

一方、兩大血管右室起始症 (DORV) もその頻度が、先天性心疾患剖検中0.6%を占めるにすぎず、まれな疾患である³⁾ が、本症では一般に他の心奇形を合併することが多いとされている。そのため、本症の外科治療においては、正確な術前診断が必要とされ、また、合併奇形の有無、及びその種類が手術の難易度や術後の予後に大きな影響を及ぼすとされている。

Zamoraら⁴⁾ はDORVの剖検例33例中3例に右胸心とASDの3種同時合併をみ、全例PSはなく、うち2例はsubaortic VSD型のDORVであったが、いずれも多脾症を合併し、残る1例は、remote VSD型のDORVで、脾臓の発生異常はなかったと報告している。

本症例のように、脾臓の発生異常がなく、subaortic VSD型DORV+ASD+鏡面像型右胸心 (ILL) の合併例でしかも外科治療に成功

した症例は現在まで検索し得た範囲ではみられず、極めてまれな症例と考えられた。

DORVの定義、分類に関しては現在までに多くの報告があり、Stewartら⁵⁾ は、(1)大動脈、肺動脈ともに右室より起始していること、(2)心室中隔欠損口が唯一の左室流出路であることの二つをあげている。Neufeldら⁶⁾ は、PSの有無により分類し、後者をVSDの位置により、I型：室上稜の下部、II A型：室上稜の上部で肺動脈弁口直下、II B型：室上稜の上部で肺動脈弁口、大動脈弁口両方の下と分類した。このうちI型では僧帽弁と大動脈弁の組織は連続性がないものとした。

本症の外科治療は、左室の血液を大動脈に導くことであり、井本ら⁷⁾ は根治手術時期や手術式の選択に関して、PS合併の有無、VSDの位置と大血管の関係が解剖学的に重要であると述べている。

一般に、PSを合併するものや、II型では手術がより困難で、死亡率も高いとされている。PSの合併のないI型では、右室内internal conduitを作製する術式が行われ、今回の我々の症例もこれに準じた。なお、パッチの材質や形状、縫着方法によっては、術後に右室流出路の狭窄を、VSDの小さい例では左室流出口の狭窄を起す恐れがあり、十分な注意が必要である。

本症の予後に関しては、肺高血圧に合併する閉塞性肺血管病変の進行度によって手術成績が左右され、最近では動脈血酸素飽和度指数、肺動静脈血酸素含有量の差などによって手術時期を決定する試みがなされている。^{8),9)} 今回我々が経験した症例は、高度の肺高血圧を伴うものの、心房内左右短絡率が67%と多く、肺血管病変はさほど進行していないものと判断して手術を施行し、良好な結果を得た。

本論文の要旨は日本循環器学会中国四国地方会第47回総会 (広島) にて発表した。

文 献

- 1) Van Praagh, R.: Malposition of the heart. Heart disease in infants, children and adolescents. ed. by Moss, A. J. and Adams, F. H. Baltimore, Williams and Wilkins. 1968, p. 602
- 2) Kyger, E. R., Chiariello, L., Hallman, G. L. and Cooley, D. A.: Conduit reconstruction of right ventricular outflow tract. *Ann. Thorac. Surg.* 19 : 277—288, 1975
- 3) Fontana, R. S. and Edwards, J. E.: Congenital cardiac disease. A review of 357 cases studied pathologically. Philadelphia, Saunders. 1962
- 4) Zamora, R., Moller, J. H. and Edwards, J. E.: Double outlet right ventricle. Anatomic types and associated anomalies. *Chest* 68 : 672—677, 1975
- 5) Stewart, R. W., Kirklin, J. W., Pacifico, A. D., Blackstone, E. H. and Bargerion, L. M., Jr.: Repair of double-outlet right ventricle. An analysis of 62 cases. *J. thorac. cardiovasc. Surg.* 78 : 502—514, 1979
- 6) Neufeld, H. N., Lucas, R. V., Jr., Lester, R. G., Adams, P., Jr., Anderson, R. C. and Edwards, J. E.: Origin of both great vessels from the right ventricle without pulmonary stenosis. *Br. Heart J.* 24 : 393, 1962
- 7) 井本 浩, 田中二郎, 松井完治, 富永隆治, 中野英一, 米永国宏, 志岐克尚, 麻生俊英, 益田宗孝, 森田茂樹, 安井久喬: 修正大血管転位症および房室錯位を伴った兩大血管右室起始症の外科治療. *胸部外科* 35 : 522—526, 1982
- 8) 城谷 均, 安藤史隆: 完全大血管転位症II群に対する Mustard 手術の問題点. *手術* 30 : 825—835, 1976
- 9) Mair, D. D., Ritter, D. G., Ougley, P. A. and Helmholtz, H. F.: Hemodynamics and evaluation for surgery of patients with complete transposition of the great arteries and ventricular septal defect. *Am. J. Cardiol.* 28 : 632—640, 1971