

## 遊離肩甲皮弁による踵部再建の1例

岡 博 昭, 森口 隆彦\*, 梅田 直人\*, 梶 川 浩\*, 河 村 進\*\*,  
牟禮 理加\*\*, 佐原慶一郎\*\*

広範囲な下腿, 踵皮膚欠損症例に対し遊離肩甲皮弁を用いた再建を行った. さらに肩甲皮弁採取後の欠損部を二期的に広背筋皮弁を用いて再建した症例を経験したのでここに文献的考察を加えて報告する.

(平成2年9月7日採用)

### A Case of Reconstruction of the Heel Using a Free Scapular Flap

Hiroaki Oka, Takahiko Moriguchi\*, Naoto Umeda\*, Hiroshi Kajikawa\*,  
Susumu Kawamura\*\*, Rika Mure\*\* and Keiichiro Sahara\*\*

This is the case of a 26-year-old man involved in a traffic accident which resulted in avulsion of the soft tissues of the right side of his heel. At first, the heel was debrided, then covered by a skin graft. Secondly, a flap measuring 18 cm×10 cm was harvested from the right scapular region and transferred to the heel. At this time, the scapular region was covered by a skin graft. Sixteen months later, the right scapular region was reconstructed using a myocutaneous flap from the right side of the latissimus dorsi.

(Accepted on September 7, 1990) *Kawasaki Igakkaishi* 16 (3・4): 310-314, 1990

**Key Words** ① Scapular flap ② Reconstruction of heel  
③ Microsurgery

#### はじめに

踵部の小範囲な皮膚欠損の再建には, 短趾屈筋皮弁や内側足底皮弁が用いられてきた. しかし広範囲な踵部皮膚欠損に対しては遊離皮弁を用いた再建がなされることが多い. 特に遊離肩甲皮弁はその採取が容易なことから最も頻繁に利用される再建材料である. 一方, 広範囲な肩甲皮弁採取後の再建に関する報告は少ない.

今回私たちは踵部の再建に遊離肩甲皮弁を用

い, 後日採取部を広背筋皮弁で再建した症例を経験したのでここに報告する.

#### 症 例

26歳 男性

昭和63年7月3日交通事故にて右腓骨骨折および右下腿の広範囲皮膚欠損を認めた. 近医にて骨折整復の後, 昭和63年7月29日川崎医科大学形成外科紹介となった. 来院時右踵部の皮膚は黒色色調を呈し, 壊死状態であった. 入院後

三豊総合病院 形成外科  
〒769-16 香川県三豊郡豊浜町姫浜708

\* 川崎医科大学 形成外科

\*\* 川崎医科大学附属川崎病院 形成外科

Department of Plastic and Reconstructive Surgery,  
Mitoyo General Hospital: 708 Himehama,  
Toyohama-cho, Mitoyo-gun, Kagawa, 769-16 Japan  
Department of Plastic and Reconstructive Surgery,  
Kawasaki Medical School  
Department of Plastic and Reconstructive Surgery,  
Kawasaki Hospital, Kawasaki Medical School

ただちに温浴療法を施行し、局所の清浄化をはかった。昭和63年8月12日右下腿血管造影およびデブリードマンを行った (Figs. 1, 2)。後脛骨動脈は正常な状態で開存し、前脛骨動脈および腓骨動脈は狭小化を認めるも開存していた。昭和

63年8月18日創面の縮小を目的に、右足および右下腿に分層植皮を行った (Fig. 3)。創部の落ち着いた昭和63年10月17日遊離肩甲皮弁移植を行った。右上側臥位にて、右踵のデブリードマンを行った。右踵に生じた皮膚欠損は18 cm×

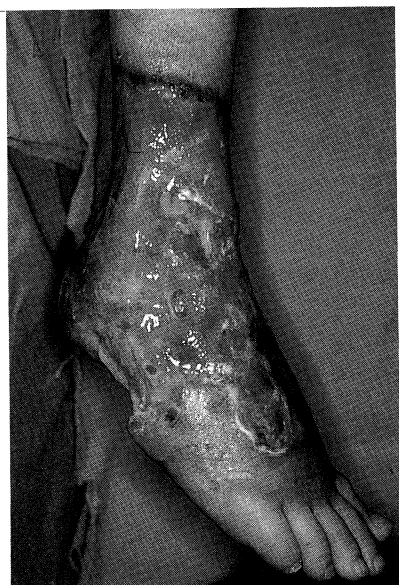

Fig. 1. A 26-year-old man  
Preoperative initial wound on the right foot

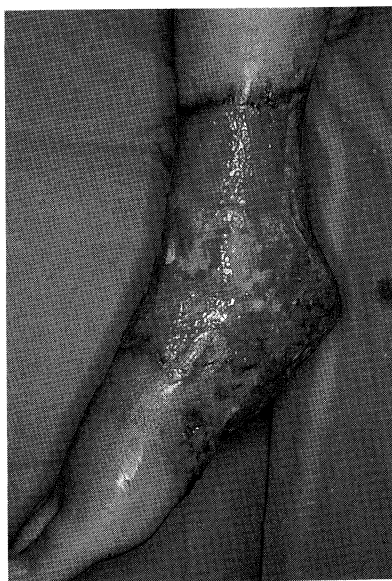

Fig. 2. Preoperative lateral view on the right foot

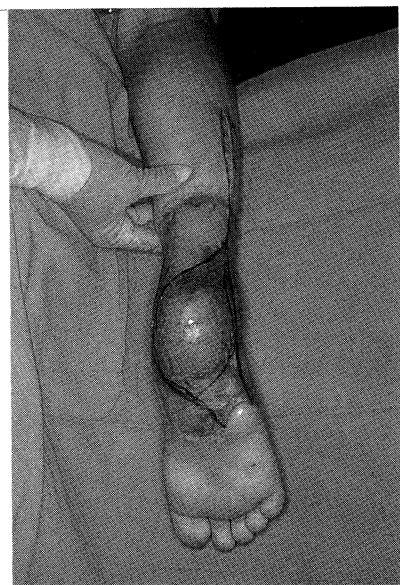

Fig. 3. Two months after skin grafting

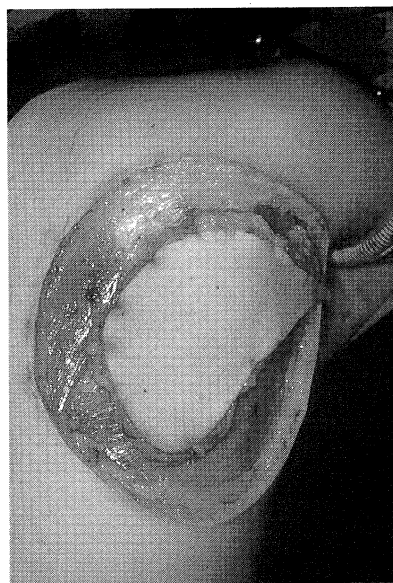


Fig. 4. The circumferential incision was done on the right scapular region.

10 cmであった。さらに右下肢後面より移植吻合血管とする腓骨動静脈の剥離を施行した。次に肩甲回旋動脈の水平枝を中心に18 cm×10 cmの大きさの皮弁を作製した(Fig. 4)。肩甲回旋動脈は胸背動脈との合流部まで剥離し、結紮、離断した。しかし胸背動静脈は温存した。血管柄の長さは約7.0 cmであった。また動脈の直径は約2.0 mmであった(Fig. 5)。遊離皮弁を踵に数カ所固定した後、10-0 nylon糸にて腓骨動静脈と肩甲回旋動静脈を端々吻合した。皮弁末梢部よりの良好な出血を確認し、創を閉鎖した。創閉鎖に際して、緊張の強い部分には分層植皮を施行した(Figs. 6, 7)。手術時間は7時間で、術中出血量は600 mlであった。術後3日間のみ低分子デキストラン500 mlを1日2回、プロスタノール40 µgを1日3回投与した。皮弁の色調は良好で完全生着した。しかし右肩甲部の植

皮の生着は70%程度であった。再植皮は行わず保存的に治療した。昭和63年12月26日右踵および右肩甲部の創状態が落ち着いたため、退院と

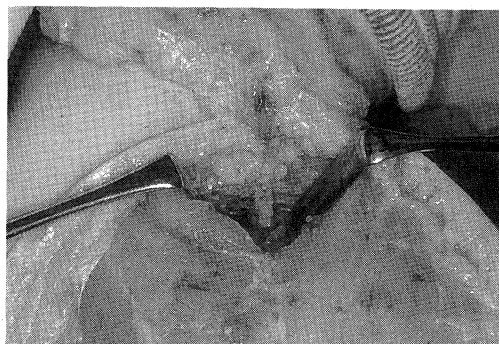


Fig. 5. The scapular flap was isolated on the circumflex scapular pedicle.

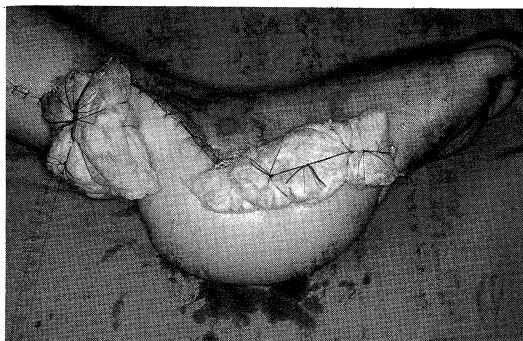

Fig. 6. The scapular flap was transferred to the foot. Lateral view.

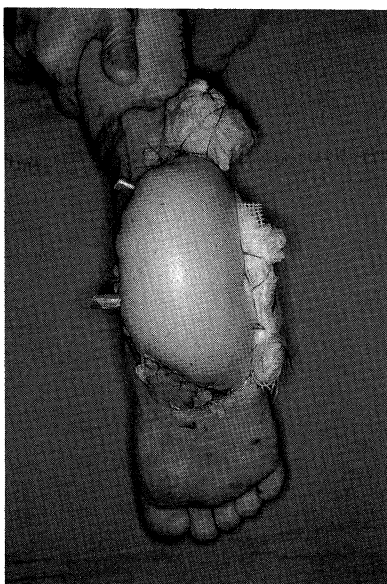


Fig. 7. The flap was transferred to the foot. Posterior view.

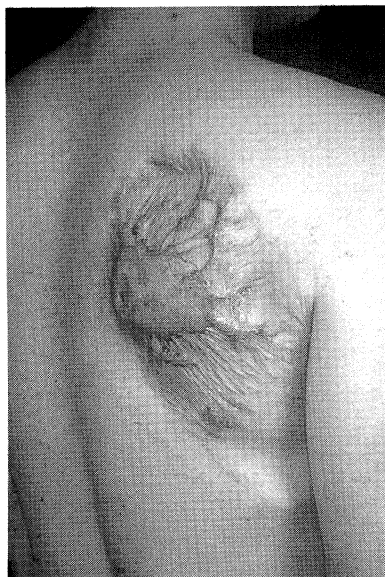

Fig. 8. Sixteen months after the scapular flap was transferred, a severe hypertrophic scar was shown on his right scapular region.

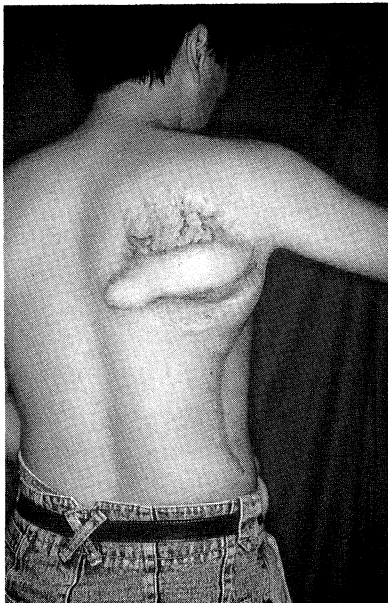
なった。その後瘢痕の落ち着いた平成元年11月29日、右踵内側部の皮弁の修正術および脂肪除去術を施行した。さらに平成2年3月2日右踵外側部の皮弁修正術と脂肪除去術を行った。この際右肩甲部の肥厚性瘢痕(**Fig. 8**)を除去し、右広背筋皮弁にて同部の再建を行った。筋皮弁の生着は良好で、現在肥厚性瘢痕や拘縮は認めない(**Fig. 9**)。現在初回手術より2年経過して、右踵は整容的に満足できる結果と思われる(**Figs. 10, 11**)。

## 考 察

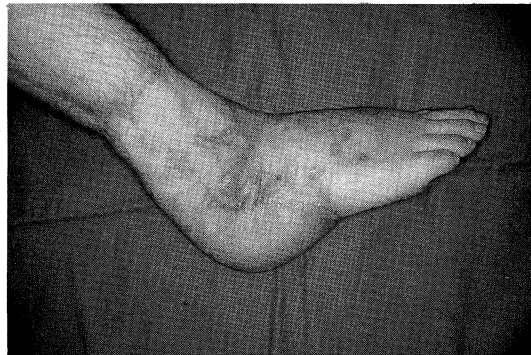小範囲もしくは中程度の踵皮膚の再建には、内側足底皮弁<sup>1)~3)</sup>や外側踵皮弁<sup>4), 5)</sup>、短趾屈筋皮弁<sup>6)~8)</sup>などが用いられることが多い。しかし広範な皮膚欠損では遊離皮弁が第一選択となる。とくに踵部では比較的薄い皮弁が望まれる。代表的な薄い皮弁である鼠径皮弁は血管柄の解剖学的破格の多さから、簡便で、容易な皮弁とはいえない。一方、1980年 Dos Santos<sup>9)</sup>により発

表された肩甲皮弁は、血行形態が安定した、挙上の容易な比較的薄い皮弁の代表である。また高戸<sup>10)</sup>や高柳<sup>11)</sup>は1つの血管柄で、他の皮弁(広背筋皮弁、前鋸筋皮弁)と同時に用いることができるとし、Nassif<sup>12)</sup>も肩甲皮弁の応用の広さを解剖学的に詳細に報告している。

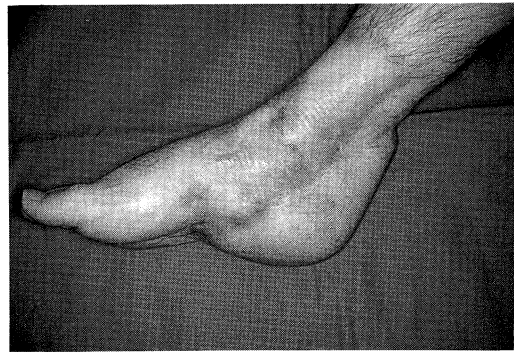今回の症例において、踵皮膚の欠損領域は18 cm×10 cmと広範囲で遊離皮弁による再建が第一選択と思われた。肩甲皮弁において、高柳<sup>11)</sup>は一期的に縫縮できる幅は約10 cmとしており、それ以上は遊離植皮あるいは広背筋皮弁による欠損部の再建が必要であると示唆している。また高戸<sup>10)</sup>は肩甲皮弁を用いた5例のうち、幅12 cm、長さ20 cmを採取した1例に対して一期的に広背筋皮弁を用いて採取部を再建している。私たちはまず遊離植皮により欠損部を被覆した



**Fig. 9.** The latissimus dorsi myocutaneous flap was transferred to the right scapular region.



**Fig. 10.** Postoperative lateral view. Two years after the scapular flap was transferred.



**Fig. 11.** Postoperative medial view. Two years after the scapular flap was transferred.

が、生着は70%程度であった。採取部は肩関節に近く、術後の安静保持も困難なため植皮の生着も悪くなりがちである。そのため術後採取部には著しい肥厚性瘢痕が認められた。理想的には欠損部を広背筋皮弁により一期的に再建すべきであったと反省する。幅広い肩甲皮弁を挙上する際にはできるだけ肩甲下動脈は温存し、胸背動脈を損傷しないようにするべきである。

Nassif ら<sup>12)</sup>は肩甲回旋動脈の起始部まで血管柄を求めれば7 cm から10 cm の茎が得られるとしている。本症例では約7.0 cm の茎が得られた。血管縫合には十分な長さである。また彼らは、この部分での動脈径は2.5 mm から3.5 mm として

いるが、本症例では約2.0 mm であった。血管径は十分太く、縫合は容易であった。

本皮弁は、挙上が容易でかつ大きな皮弁を採取できるのが特徴である。さらに複合皮弁としての利用価値も高く、血管柄の剝離に際してはより慎重な操作が望まれる皮弁である。

## ま と め

広範な踵部皮膚欠損を遊離肩甲皮弁にて再建した。さらに肩甲皮弁の採取部の欠損は二期的に広背筋皮弁にて再建した症例を経験したので文献的考察を加えて報告した。

## 文 献

- 1) 鳥居修平, 並木保憲: 足底部皮膚欠損に対する内側足底皮弁. 手術 40: 1321—1325, 1986
- 2) 鳥居修平, 並木保憲, 林 祐司, 長谷川守正, 竹市夢二, 栗木温子: 皮弁による踵部再建の検討. 日形会誌 8: 120—130, 1988
- 3) 小林誠一郎, 関口順輔: Free medial plantar flap による足底荷重部位の再建. 形成外科 31: 704—713, 1988
- 4) 佐藤兼重, 吉川厚重, 小林公一: 踵部軟部組織欠損に対する lateral calcaneal flap による再建. 手術 42: 1639—1642, 1988
- 5) 田中 博, 波利井清紀, 梁井 皎, 平林慎一, 桜井 淳, 永田 悟, 松林薫美: Lateral calcaneal flap による踵部再建の経験. 形成外科 29: 110—117, 1986
- 6) Stevenson, T. R., Kling, T. F. and Friedman, R. J.: Heel reconstruction with flexor digitorum brevis musculocutaneous flap. J. Pediatr. Orthop. 5: 713—716, 1985
- 7) 古川雅祥, 水谷次郎, 格谷敦子, 北島淳一, 濱田稔夫, 村岡道德: 短趾屈筋弁にて再建した足底部悪性黒色腫の4例. 形成外科 29: 526—532, 1986
- 8) 佐藤兼重, 青山亮介, 吉川厚重, 梅 雅司, 堀 茂, 行徳博英, 保坂善昭: 短趾屈筋皮弁および足底筋膜皮弁による足底荷重部の再建. 形成外科 31: 690—697, 1988
- 9) Dos Santos, L. F.: Retalho escapular; um novo retalho livre microcirurgico. Rev. Bras. Cirurgia 70: 133—144, 1980
- 10) 高戸 毅, 波利井清紀, 佐々木皎, 山田 敦: Free scapular flap を用いた再建術とその応用. 形成外科 27: 318—324, 1984
- 11) 高柳 進, 月江富男: 下肢の再建における free scapular flap の経験. 整形外科 34: 2007—2010, 1983
- 12) Nassif, T. M., Vidal, L., Bovet, J. L. and Baudet, J.: The parascapular flap: A new cutaneous microsurgical free flap. Plast. Reconstr. Surg. 69: 591—600, 1982